

□ 증    려 □

## 호산구성 폐렴으로 발현된 간흡충증 1예\*

울산 동강 병원 내과

이덕영, 김성준, 이종현, 김동욱, 이진관

= Abstract =

### A Case of Clonorchiasis with Clinical Presentation of Eosinophilic Pneumonia

Deog Young Lee, M.D., Sung Jun Kim, M.D., Jong Hyun Lee, M.D.,  
Dong Wook Kim, M.D., and Jin Kwan Lee, M.D.

*Department of Internal Medicine, Dong Kang General Hospital, Ulsan, Korea*

Although clonorchiasis is one of the most common parasitic infections in Korea, it is unusual that the disease presents peripheral eosinophilia and pulmonary infiltrations.( eosinophilic pneumonia) A case of clonorchiasis manifested as diffuse nodular pulmonary infiltrations was presented. The patient had a mild to moderate pain on the right upper quadrant of the abdomen, cough, dyspnea, and unknown cause of marked eosinophilia (up to 71.4% of total white blood cell count). The causal organism, clonorchis sinensis was found by the identification of parasite ova in the stool. We confirmed eosinophilic pneumonia with bronchoalveolar lavage analysis and transbronchial lung biopsy.

With corticosteroid and praziquantel treatment, clinical symptoms and pulmonary infiltrations on the chest roentgenograms had rapidly improved.

We report a case of eosinophilic pneumonia related to clonorchiasis and review the pertinent literature.(Tuberculosis and Respiratory Diseases 1998, 46 : 643-648)

Key words : Eosinophilia, Eosinophilic pneumonia, Clonorchiasis.

### 서    론

호산구성 폐렴은 “말초혈액에서 호산구 증다증을 동반 혹은 동반하지 않는 상태에서 호산구의 폐침윤”이라고 정의되어 왔으며<sup>1)</sup> 기관지 폐포 세척술과 폐생검

술이 진단에 이용되면서 개개의 질환의 병리학적 특징이 밝혀지고 새로운 질환들이 발견되면서 분류법에도 변화가 일어나고 있다<sup>2)</sup>.

호산구성 폐렴의 원인으로 기생충, 약제, 진균, 환경예의 폭로, 결체조직 질환, 악성 종양 등이 알려져 있으나 대부분의 경우 원인을 모르고 있다<sup>2)</sup>. 간흡충증은 우리나라를 비롯한 아시아에서는 비교적 흔한 기생

\* 본 논문은 1996년 호흡기 학회 추계학술대회에서 포스터로 전시되었던 논문임.

충 감염질환이지만 간혹충 감염에 의해 발현된 호산구성 폐렴에 대한 문헌상 보고는 국내외적으로 매우 드물다<sup>3,4)</sup>. 저자 등은 호흡곤란, 기침, 우상복부 동통 등의 증상으로 내원하여 대변의 기생충 총란 검사와 기관지 폐포 세척액 검사 및 경기관지 폐생검을 통해서 간혹충 감염과 관련된 호산구성 폐렴으로 진단된 1예를 경험하였기에 문헌고찰과 함께 보고하는 바이다.

## 증 례

환 자 : 조○식, 남자 37세.

주 소 : 3일간의 호흡곤란, 기침, 열감과 우상복부 동통.

현병력 : 평소 건강하게 지내던 중 내원 3일 전부터 호흡곤란, 기침, 두통, 식욕감퇴, 우상복부 동통, 오한, 간헐적인 열감 등이 발생하여서 입원하였다. 소양감 및 체중감소는 없었다.

과거력 : 기관지 천식 없음.

가족력 : 특이 사항 없음.

사회력 : 술은 하지않고 흡연은 18년 동안 1일에 한갑씩 하였다.

이학적 소견 : 입원 당시 혈압 130/90mmHg, 맥박수 분당 88회, 호흡수 분당 20회, 체온 36.8℃였다. 급성 병색이었으나 결막의 창백이나 공막의 황달은 없었다. 흉부 청진상 양측 호흡음이 감소되어 있었고, 흡기시 수포음이 들렸으며 우상복부에서 압통이 관찰되 하폐야에서 었으나 간 및 비장의 종대는 없었다.

검사실 소견 : 입원 당시 말초혈액 검사상 백혈구수 14,700/mm<sup>3</sup> (중성구 20%, 호산구 62%), 혈색소 14.2g/dL, 혈소판수 234,000/mm<sup>3</sup>, 적혈구 침강 속도 30mm/hr였으며, 입원후 4일째 시행한 말초혈액 검사상 백혈구수 28,300/mm<sup>3</sup> (중성구 9.5%, 호산구 71.4%)로 증가되었다. 동맥혈 가스검사는 pH 7.425, PaCO<sub>2</sub> 34.0mmHg, PaO<sub>2</sub> 71.7mmHg, O<sub>2</sub> saturation 94.5% (at room air)였다. 혈액화학검사상 혈청 총단백 6.3g/dl, albumin 3.4g/dl, Total cholesterol 91mg/dl, Total bilirubin 0.5mg/dl,

ALP 326 IU/L,  $\gamma$ -GTP 172 IU/L, LDH 418IU/L, AST 26IU/L, ALT 79IU/L, Ca 8.5mg/dl, P 3.4mg/dl이었다. 소변 검사상 특별한 이상이 없었고 객담에서 항산균 도말검사, 진균 도말검사, 객담 세포진 검사 모두 음성이었다. 객담 및 혈액배양 검사상 세균 및 진균배양은 음성이었다. 면역혈청검사상 Total Ig E 1287IU/ml (N ; <700 IU/ml), ANCA 음성이었으며 혈청 아스페르질루스항원에 대한 침강항체반응은 음성이었다. 간 및 폐혹충에 대한 피부반응검사는 음성이었으며, 대변 잠혈반응검사 및 기생충란 검사도 음성소견을 나타내었다. 그러나 입원 3일째 시행한 대변의 기생충란 검사에서는 다수의 간혹충 총란이 발견되었다. 폐기능검사상 1초간 노력성 호기량 (FEV<sub>1.0</sub>) 2.6L (67.0% of predicted), 노력성 폐활량(FVC) 2.60L (55.8% of predicted), 1초간 노력성 호기량의 노력성 폐활량에 대한 비(FEV<sub>1.0</sub>/FVC) 100.0%, 노력성 호기 중간 유량(FEF<sub>25-75</sub>) 5.65L/S(126.4% of predicted)로서 제한성 변화를 보였다. 골수천자검사 소견상 성숙한 형태의 호산구가 중등도로 증식 (25.2%)되어 있었다.

방사선학적 소견 : 입원 당시 단순 흉부 X-선 검사상 양측 폐야 전체에 걸쳐 다양한 크기의 수많은 결절성 혼탁이 보였으며(Fig. 1), 흉부 고해상도 컴퓨터 단

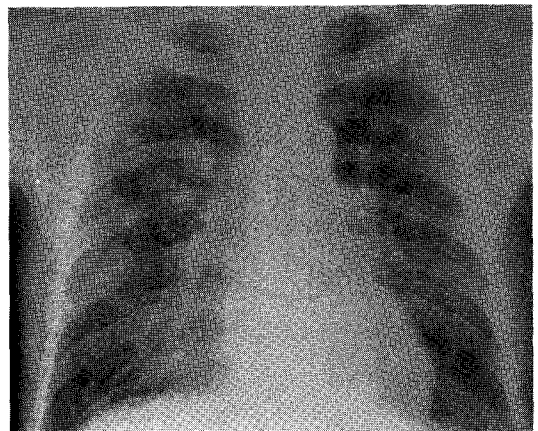


Fig. 1. Chest radiograph on admission shows multiple varying-sized nodular densities in both lung fields.

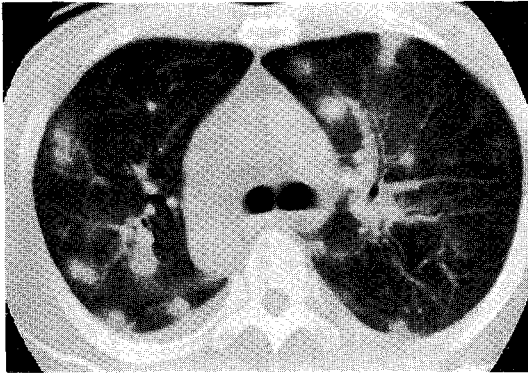


Fig. 2. High-resolution CT at the level of the carina shows multiple varying-sized nodules with surrounding ground-glass opacities.

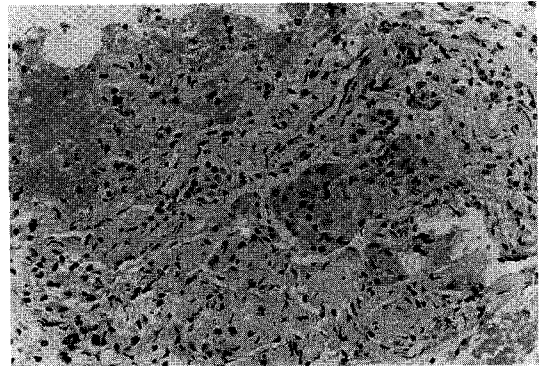


Fig. 3. Transbronchial lung biopsy specimen shows eosinophilic infiltration in alveolar spaces and alveolar walls (hematoxylin & eosin,  $\times 200$ ).

층 촬영 (chest HRCT)에서는 폐 양측에서 소량의 늑막액과 함께 양쪽 폐야에서 주위에 젓빛 유리모양을 동반한 다양한 크기의 수많은 결절성 폐실질 침윤소견을 보였다.(Fig. 2) 복부 초음파 소견상 미만성의 현저한 담낭벽 비후 (1.0-1.3cm thickness)와 함께 담낭 부위에서 sonographic Murphy's sign을 보여서 급성 담낭염의 소견에 부합하였으나 담석은 보이지 않았다. 상복부 컴퓨터 단층 촬영소견 또한 담낭벽 비후를 나타내서 담낭염을 시사하였다.

기관지 내시경 검사 소견: 입원후 2일째 시행한 기관지 내시경 검사상 기관지내 병변은 없었으며, 우중엽에서 시행한 기관지 폐포 세척술의 검사실 소견상 일반 배양검사 및 세균, 진균, 항산균등에 대한 도말염색검사는 음성이었고, 기관지 폐포 세척액상 백혈구수  $65 \times 10^4/\text{ml}$  (호산구 50%)이었다.

병리 소견: 우측 하엽 기관지에서 기관지경을 이용한 폐조직검사 소견상 폐간질의 섬유성 비후와 함께 폐조직의 폐포벽 및 폐포강에서 많은 호산구 세포와 대식세포가 관찰되었다.(Fig. 3)

치료 및 경과: 입원후 급성 담낭염이 의심되어 2세대 세팔로스포린과 아미노글리코사이드 계열의 항생제를 포함한 보존적 치료를 시행하였고, 입원후 3일째 시행한 대변검사상 간디스토마의 충란이 다수 발견되어

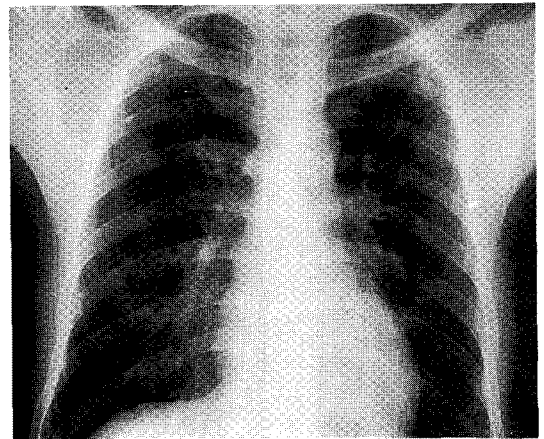


Fig. 4. On 12th hospital day, chest radiographs shows nearly resolved infiltrates.

어서, 입원후 4일째 구충제 praziquantel 75mg/kg of body weight를 3회 분할하여 경구로 1일간 투약하였다. 말초혈액 호산구증다증, 기관지 폐포 세척술, 경기관지 폐생검 등을 통해서 호산구성 폐렴을 진단할 수 있었고, 호산구성 폐렴에 의한 호흡곤란 증상의 치료를 위해서 부신피질호르몬 60mg/day를 3일간 사용한 후 단순 흉부 X-선상폐침윤의 소실(Fig. 4)과 더불어 환자의 증상들이 급속히 개선되어서 퇴원하였다.

## 고 찰

1932년 Löffler가 “임상적으로 증상이 없거나 경미한 증상을 나타내는 환자에서 말초혈액의 호산구 증가증을 동반한 일과성의 폐침윤”을 Löffler's syndrome으로 기술<sup>2)</sup>한 이래, 호산구성 폐질환은 그 원인과 병태생리적인 발현에 근거해서 여러가지 이름으로 불려져 왔다. 1952년 Reeder와 Goodrich에 의해서 pulmonary infiltrates with eosinophilia (PIE)라는 용어가 최초로 사용되었고, 그 후 1969년 Liebow AA와 Carrington CB 등은 “말초혈액에서 호산구 증가증을 동반 혹은 동반하지 않는 상태에서 호산구의 폐침윤”된 상태를 호산구성 폐렴(Eosinophilic Pneumonia)이라고 정의하였다<sup>1)</sup>.

1994년 Allen과 Davis는 지금까지 알려진 호산구성 폐질환에 대한 정의들을 종합하여 호산구성 폐질환에 대한 새로운 진단기준과 분류를 제안하였는데<sup>3)</sup> 그 기준에 따르면

첫째, 말초혈액의 호산구수가 증가되어 있으면서 흉부 X선 검사상 폐침윤이 관찰되는 경우

둘째, 말초혈액의 호산구수의 증가와 상관없이 폐조직검사상 호산구의 침윤이 관찰되는 경우

셋째, 기관지폐포세척액내에 호산구의 비율이 증가한 경우인데

이상의 진단 기준을 적용하면 과거 Löffler's syndrome 이나 Pulmonary infiltration with eosinophilia(P.I.E. syndrome)에 해당되던 질환들이 모두 포함될 수 있으며, 이 병의 초기에 말초 혈액에서 호산구의 현저한 증가가 관찰되지 않는 경우에도 호산구성 폐질환이라는 진단이 가능하다.

그리고 과거의 Löffler's syndrome이나 PIE syndrome은 폐침윤의 원인이나 폐조직의 병리소견을 고려하지 않고 임상 증상, 말초혈액에서 호산구의 증가, 흉부 X선 검사상 이동성의 폐침윤이 있는 경우에 붙여졌던 진단이었으나 이런 환자들 중 다수에서 기생충 감염이나 복용한 약제에 의한 반응으로 밝혀졌으며<sup>4)</sup> 이런 경우에는 기생충이나 약제에 의한 호산구성 폐렴

(Eosinophilic pneumonia) 혹은 호산구성 폐질환 (Eosinophilic lung disease)이라는 진단을 내리는 것이 합리적인 것이라고 생각된다. 호산구성 폐렴을 야기할 수 있는 기생충 감염의 종류는 다양하고 지역에 따라서 그 빈도도 차이가 있다. 이 중 회충이 전세계적으로 Löffler's syndrome으로 진단되었던 환자들의 가장 흔한 원인으로 밝혀졌지만<sup>5)</sup>, 그 외에도 폐흡충, 분선충, 주혈흡충, 아메리카구충, 이질 아메바, 위립조충, 선모충, 개구충 등 다양한 기생충들이 호산구성 폐렴의 원인으로 드물지 않게 보고되고 있다<sup>2,6)</sup>. 그러나, 간흡충의 경우 우리나라를 비롯한 아시아 지역에서 기생충 감염의 흔한 원인으로 알려져 있으나 호산구성 폐렴과 관계 있었던 실제 보고는 매우 드물다<sup>3,4)</sup>.

기생충 감염시에 폐침윤을 야기할 수 있는 기전<sup>6)</sup>으로는 첫째, 회충과 페디스토마와 같이 유충기(larval stage)에 직접 폐를 침범하여 폐침윤을 야기하거나, 둘째, 감염된 기생충의 직접적인 폐침범 없이 용해성 항원에 대한 알레르기성 기전으로 추정되는 원기관 반응으로서 폐 실질 변화를 나타내는 것 등이 있다. 간흡충은 후자의 경우로서 유충이 폐 실질을 직접 침범하지는 않으며 알레르기성 기전으로 폐 실질 변화를 나타내는 것으로 이해되고 있다<sup>4)</sup>. 이와같은 다른 예들로서는 이질아메바, 선모충, 편충, 요충, 간질, 아메리카구충, 무구조충, 개구충, 십이지장충등의 원충류, 선충류 및 흡충류에 의한 장내 기생충증 환자에서 발생되는 호산구성 폐렴이 있다<sup>6)</sup>. 기생충 감염시 호산구수가 증가하는 것은 기생충 자체 뿐만아니라 숙주의 여러 가지 면역반응이 복합적으로 작용한 것으로 생각되며<sup>7)</sup>, 특히 기생충의 생활사중 폐를 거치는 기간(lung phase)이 있는 기생충들에서 심한 말초혈액 호산구증다증과 호산구의 폐침윤을 나타내기 쉽다<sup>8)</sup>. 기생충 감염에서 호산구의 역할은 보체수용체와 호산구 표면의 IgG & IgE를 통해서 기생충과 결합한 후 기생충 표면에서 호산구의 탈과립으로 생긴 eosinophil granule protein과 eosinophil derived oxidants등에 의해 기생충에 독작용을 나타내므로 숙주방어기전

에서 중요한 역할을 수행한다<sup>8)</sup>. 그 외에 인체에서 호산구는 기관지 점막세포를 손상시켜서 기도 과민성을 증가시키고<sup>9)</sup> 폐포세포에 독성을 나타내는 것이 밝혀졌다. 그러나 호산구성 폐질환에서 폐손상에 대한 호산구의 병인적인 역할은 정확히 알려져 있지 않다. 간흡충 감염시 대개는 무증상이며 우상복부 동통, 발열, 오한등 담낭염의 증상을 나타낼수 있고 드물게 황달 현상을 나타낸다<sup>10)</sup>. 간흡충 감염과 관계있는 폐침윤의 경우 호흡기 증상이 없을수도 있으나 호흡곤란, 마른 기침 혹은 소량의 객담을 포함한 기침, 경미한 흉통 등의 폐증상을 나타낼 수 있고 흉부 청진상 호흡음 감소와 더불어 전폐야에서 미세한 수포음을 들을 수 있다<sup>3, 4)</sup>. 간흡충 감염에서 말초혈액중의 호산구증다증의 정도는 다양하며, 간흡충증에서 대변의 충란수로 부터 평가한 기생충수와 호산구증다증의 정도는 비례하지 않을 수 있다. 그 외 혈중 IgE의 증가 소견이 있을수 있고 이것은 과민현상(hypersensitivity phenomenon)을 뒷받침할 수 있다.

방사선학적으로는 균질성(homogenous) 또는 더욱 자주 반상(spotty)으로 혹은 결절상(nodular)으로, 경계는 분절성 또는 비분절성으로 명확 또는 불분명하며, 한 개 또는 여러 개의 침윤이, 폐의 일측성 또는 양측성으로, 폐상엽 늑막가까운 폐실질에 나타나고<sup>11)</sup>, 대개 3일 내지 8일만에 나타났다가 사라지는 일과성을 보이기도하며, 한 곳에서 음영이 사라진 후 다른 곳에서 나타나는 이동성의 폐침윤을 보여주어 Löffler's syndrome의 형태와 유사한 소견을 가장 흔히 보이지만, 호산구성 늑막액(eosinophilic pleural effusion)을 함유할 수 있다<sup>11, 12)</sup>.

본 증례에서는 입원 당시 촬영한 흉부 X-선상 다양한 크기의 결절상의 침윤이 폐실질 내에서 비분절 형태로 양측 폐에서 관찰되었고(Fig. 1), 4일째 치료시작 후부터 침윤이 미약해 졌으며 그 후 약 1주일 뒤 침윤의 정도는 흉부 X-선상 구별하기 힘들 정도로 소실되었다. 고해상도 전산화 단층촬영시에는 음영증가 부위(consolidation) 나 결절(nodule)주위에 간유리 음영(groud glass opacity, halo)을 보일 수 있다<sup>13)</sup>.

조직학적으로 호산구성 폐렴은 큰 단핵구와 호산구가 폐포속에 혼합되어 있는 것이 특징이며 폐포강 및 폐포벽에 호산구 및 조직구의 침윤이 관찰된다<sup>2)</sup>. 기관지폐포세척액검사에서는 20% 이상의 호산구 증가 소견을 보일 수 있다<sup>2)</sup>. 폐기능 검사는 경한 호산구성 폐렴에서는 보통 정상소견을 보이지만 폐침윤이 광범위한 경우 폐기능의 제한성 변화를 보이고 일산화탄소확산능은 감소된다.

피부반응 검사와 효소면역 진단법(ELISA)도 간흡충의 유무를 진단하는데는 도움을 주지만 확진은 분변 검사로 이루어진다<sup>2)</sup>. 한가지 기생충 감염시 다른 기생충들에 대한 감염 위험성을 시사하므로 환자를 충분히 검사하고 여러번에 걸쳐서 조사하는 것이 중요하며 한 가지 기생충에 대한 치료에도 불구하고 폐증상 또는 폐침윤이 해결되지 않으면 다른 기생충에 대한 검사를 즉각적으로 시행해야 한다.

간흡충 감염시 효과적인 치료로서 praziquintel 75mg/kg of body weight를 경구로 1일간 사용하는 방법에 의해서 70-90 %의 환자에서 완치되며 합병증을 막을 수 있다<sup>14)</sup>. 간흡충 감염에 의한 호산구성 폐렴의 경우 대개는 저질로 회복되므로 예후가 양호하나 호흡기 증세가 심할 때 혹은 호산구증다증이 심할 때는 부신피질호르몬을 사용할 수도 있다<sup>15)</sup>. 왜냐하면 지속적인 호산구증다증은 조직파괴를 촉진하지만, 부신피질호르몬은 순환혈액과 조직내에서의 호산구수를 급격히 감소시켜 조직파괴를 호전시키기 때문이다<sup>15)</sup>. 본 증례에서는 praziquantel과 경구용 부신피질호르몬을 사용한 후 단순 흉부 X-선상 폐침윤의 소실과 더불어 환자의 증상들이 급속히 호전되었으며 퇴원 후 추적 관찰중이나 현재까지 이상소견은 없는 상태이다.

## 요 약

저자들은 평소 건강하던 중 기침, 호흡곤란 등으로 내원한 환자에서 흉부 X-선상 양측 폐야에 결절성 폐침윤 소견과 말초혈액상 호산구증가 등을 보여 경기관지 폐생검 및 폐포세척술 상 호산구성 폐렴을 진단하고

그 원인으로 담낭염을 동반한 간흡충증 1예를 경험하였기에 문헌고찰과 함께 보고하는 바이다.

### 참 고 문 헌

1. Liebow A, Carrington CB : The eosinophilic pneumonias. *Medicine* 48 : 251, 1969.
2. James N. Allen and W. Bruce Davis : Eosinophilic lung disease. *Am J Respir Crit Me-d* 150 : 1423, 1994.
3. George E. Cartwright : An unusual case of clonorchiasis with marked eosinophilia and pulmonary infiltrations. *Am J Med* 6 : 259, February, 1949.
4. Mo LR, Chen CY, Luh KT and Hsieh WC : Clonorchiasis with clinical presentation of Loffler's syndrome. *J. Formosan Med. Assoc.* 83 : 960, 1984.
5. Ford RM : Transient pulmonary eosinophilia and asthma : a review of 20 cases occurring in 5,702 asthma sufferers. *Am Rev Respir Dis* 93 : 797, 1966.
6. Gerald L. Baum, Emanuel Wolinsky : Textbook of Pulmonary disease. 5th ed. pp448-452, Little, Brown and Company, 1994.
7. Butterworth AE, Wassom DL, Gleich GJ, Loegering DA, David JR : Damage to Schistosomula of *Schistosoma mansoni* induced directly by eosinophil major basic protein. *J immunol* 122 : 221, 1979.
8. Alfred P. Fishman, Jack A. Elias, Jay A. Fishman, Michael A. Grippi, Larry R. Kaiser, Robert M. Senior : *Fishman's Pulmonary Diseases and Disorders*. 3rd ed. 1 : 299-300, McGraw-Hill, 1997.
9. Leff AR, Hamann KJ, Wegner CD : Inflammation and cell-cell interactions in airway hyperresponsiveness. *Am J Physiol* 260 : L189, 1991.
10. 강대환, 최성호, 전국진, 김상현, 조몽, 양응석, 허윤, 문한규 : 간흡충증의 내시경적역행성 담도조영술 소견. *대한소화기내시경학회지* 13 (1) : 121, 1993.
11. Citro LA, Gordon ME, Miller WT : Eosinophilic lung disease (or how to slice PIE). *AJR* 117 : 787, 1973.
12. Fraser RS, Peter Pare JA, Fraser RG, Pare PD : Disease of altered immunologic activity. In Fraser RS, Peter Pare JA, Fraser RG, Pare PD, eds. : *Synopsis of diseases of the chest*. 2nd. ed. pp428, Philadelphia, W.B. Saunders, 1994.
13. Kim YK, Lee KS, Choi DC, Primack SL, Im GK : The spectrum of eosinophilic lung disease. *J Comp Ass Tomog.*(in press). 21(6) : 920, 1997.
14. Jong EC, Wasserheit JN, Johnson RJ, et al : Praziquantel for the treatment of Clonorchis/Opisthorchis infections : report of a double-blind, placebo-controlled trial. *J Infect Dis* 152 : 637, 1985.
15. Schleimer RP, Bochner BS : The effects of glucocorticoids on human eosinophils. *J Allergy Clin Immunol* 94(6, pt 2) : 1202, 1994.