

□ 증    례 □

## 기관지내 종양으로 발견된 호지킨병 1예

부산대학교 의과대학 내과학교실, 병리학교실\*

이호진, 전두수, 윤상명, 박삼석, 류기찬, 이민기, 이창훈\*, 박순규

= Abstract =

### A Case of Hodgkin's Disease as Endobronchial Presentation

Hyo Jin Lee, M.D., Du Su Cheon, M.D., Sang Myung Yun, M.D., Sam Seok Park, M.D.,  
Ki Chan Ryu, M.D., Min Ki Lee, M.D., Chang Hun Lee, M.D.,\* and Soon Kew Park, M.D.

*Department of Internal Medicine and Department of Pathology\*,  
College of Medicine, Pusan National University, Pusan, Korea*

Although mediastinal involvement by Hodgkin's disease is frequent, the initial presentation of the lymphoma by an endobronchial lesion is rare. A 23-year-old man was admitted with progressive dyspnea. Initial chest roentgenogram showed atelectasis of right middle and lower lobe. Fiberoptic bronchoscopy showed a polypoid mass obstructing the right mainstem bronchus. The mass lesion was histologically confirmed as Hodgkin's disease, nodular sclerosis type. He received systemic chemotherapy and improved rapidly. (Tuberculosis and Respiratory Diseases 1998, 46 : 614-618)

Key words : Hodgkin's disease, Endobronchial, Bronchoscopy

### 서    론

악성 림프종을 크게 호지킨병과 비호지킨병으로 나눈다. 호지킨병은 비호지킨 림프종에 비해 폐장을 침범하는 경우가 흔하여 종격동 림프절의 비대를 보이는 경우가 전체의 67에서 84%에 이른다<sup>1)</sup>. 폐실질을 침범하는 경우는 10% 정도 차지하는 것으로 알려져 있는데<sup>2)</sup> 이때는 대부분 인접 림프절 침범이 동반되어 있다. 그 외 드물지만 인접 림프절 종대로 인한 기관 및 기관지의 압박을 보이는 경우 그리고 폐장에 국한

해서 발생하는 원발성 폐 호지킨병(primary pulmonary Hodgkin's disease)의 형태도 있다<sup>3)</sup>. 그러나 호지킨병이 기관지내 종양의 형태로 발견되는 경우는 매우 드물어서 저자들의 조사에 의하면 아직 국내 보고가 없는 상태이다. 저자들은 기관지 폐색을 동반한 기관지내 종양으로 발견된 호지킨병 1례를 경험하였기에 문헌 고찰과 함께 보고하는 바이다.

### 증    례

환 자 : 강○성, 23세 남자

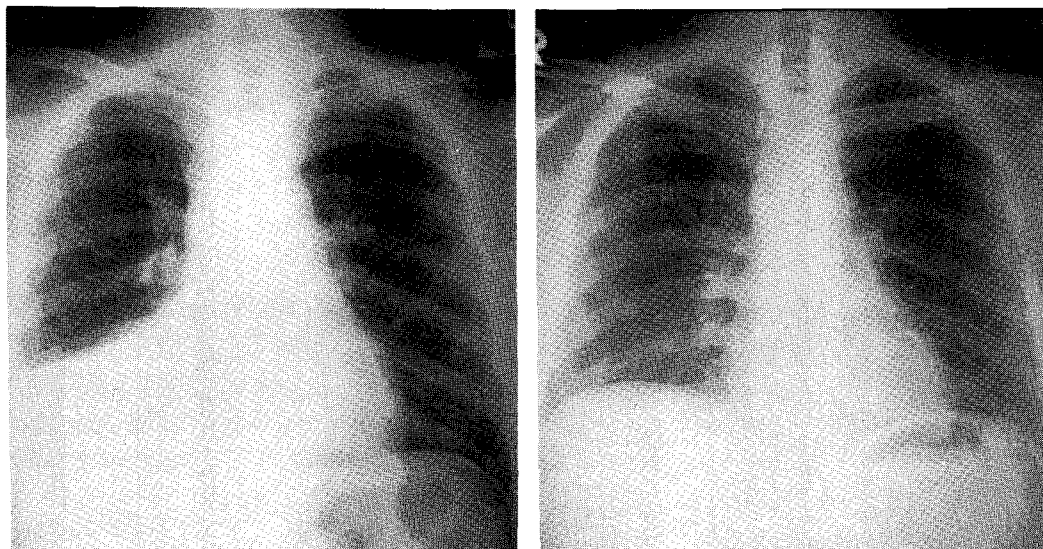


Fig. 1A. Chest roentgenogram at admission shows atelectasis of right middle and lower lobe.  
B. After first cycle chemotherapy, the collapsed lung was expanded

주소 : 1개월 가량 지속되는 기침, 호흡곤란, 흉통  
현병력 : 본 23세 남자는 1개월전부터 간헐적인 기침을 주소로 인근 약국에서 투약받았으나 호전이 없고 기침이 점점 잦아질 뿐 아니라 흉통 및 호흡곤란이 병발되었으며 내원 수일 전부터는 얼굴이 붓고 호흡곤란이 심해져서 본원 내원하였다.

과거력 : 특이사항 없음.

사회력 : 하루 1갑 정도 3년간의 흡연력.

가족력 : 특이사항 없음.

진찰소견 : 입원당시 혈압은 130/90mmHg, 맥박수는 분당 84회, 체온은 37.1℃, 호흡수는 분당 28회였다. 환자는 급성병색을 띠었고 두경부 소견상 심한 결막 충혈 및 안면부 부종을 보였다. 흉부 청진상 양폐야에서 거친 호흡음이 들렸으며 우하폐야의 호흡음은 감소되었으나 천명음은 들리지 않았다. 심음은 정상이었으며 복부팽만이나 상하지 부종은 관찰되지 않았다.  
검사소견 : 말초혈액검사상 백혈구수 15,100/ $\mu$ L, 혈색소 13.8g/dL, 헤마토크리트 41.2%, 혈소판수 209,000/ $\mu$ L였으며 적혈구 침강속도는 20mm/hr였

다. 동맥혈 가스분석 소견은 pH 7.414, PaCO<sub>2</sub> 31.9mmHg, PaO<sub>2</sub> 79.5mmHg, 산소포화도 96%, HCO<sub>3</sub><sup>-</sup> 20.5mEq/L였다. 혈청생화학검사상 LDH가 568IU/L으로 약간 증가된 것 이외에는 이상소견이 없었다. 폐기능검사상 FVC 1.77L(예측치의 34%), FEV<sub>1</sub> 1.38L(예측치의 27%), FEV<sub>1</sub>/FVC는 78%, FEF<sub>25-75%</sub>는 1.25L(예측치의 27%)로 심한 혼합성 환기장애 소견을 보였다.

방사선 및 기관지내시경 소견 : 단순 흉부 방사선 촬영상 우중하엽의 무기폐 소견이 관찰되었다(Fig. 1a). 흉부 컴퓨터 단층촬영상 하부 기관주위 림프절의 종대 및 우측 주기관지내에 돌출된 연부조직 음영의 증가가 관찰되었다(Fig. 2). 기관지내시경 검사상 기관 분기부 우측으로 1cm가량 떨어진 부위에 우측 주기관지를 거의 막고 있는 용종형 종괴가 발견되었다(Fig. 3). 종양의 표면은 비교적 매끄러웠으나 붉은 색조를 보였고 기관지내시경하 생검 후 다량의 출혈이 있었다. 기관지내시경 검사 후 촬영한 단순 흉부 방사선 촬영상 우전폐의 무기폐 소견을 보였다.

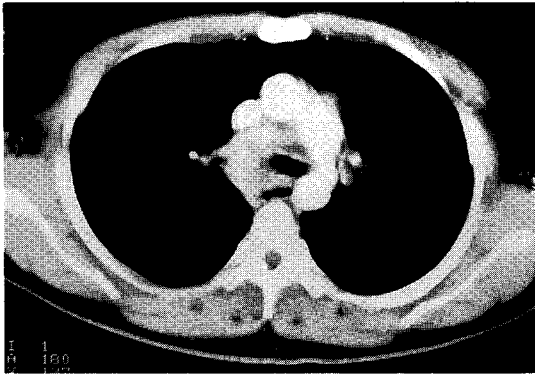

Fig. 2. Computed tomographic scan at the subcarinal level. The round soft tissue mass obscures right main bronchus and peribronchovascular lymph nodes are enlarged.

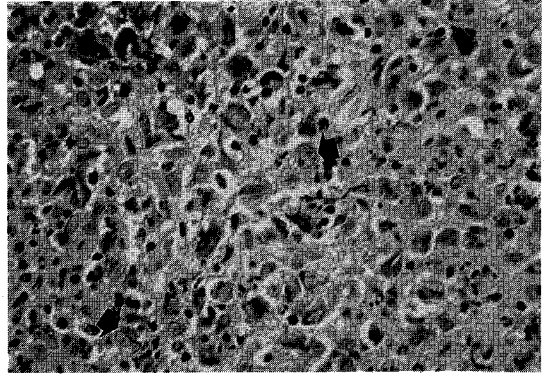


Fig. 4. Microscopic finding of specimen. Numerous mononuclear cells and large atypical cells infiltrate in the bronchial mucosa. Reed-Sternberg cells(arrow) are found (H&E×400).

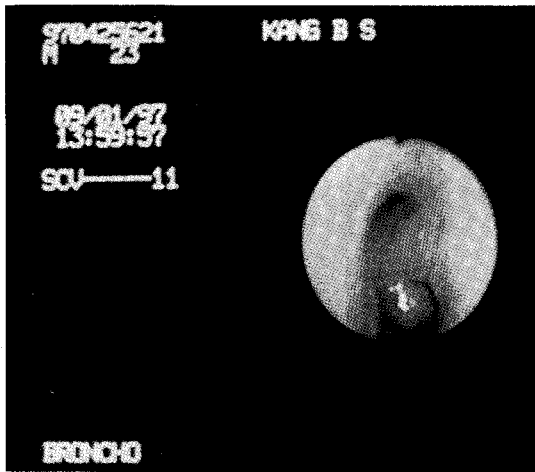


Fig. 3. Bronchoscopic finding. A polypoid mass protrudes into right main bronchus.

조직검사 소견: 저배율 소견상 기관지점막에 무수히 많은 단핵세포 및 비정형세포들의 침윤이 관찰되고 그 주변으로 선상의 섬유화 소견이 동반되었다. 고배율 소견상 이들 비정형세포는 큰 핵과 호산성의 뚜렷한 핵인을 가지고 있으며 세포질의 양은 다양하였다. 또한 부분적으로 Reed-Sternberg세포 및 lacuna세포가 관찰되었다(Fig. 4). 면역조직화학염색상 이러한 비정형세포들은 cytokeratin 및 LCA(leukocyte

common antigen)염색에 음성을 보였고 CD30에 강양성을 보였다. 이상의 조직소견으로 호지킨병 중 결절성 경화형(nodular sclerosis)으로 진단되었다.

치료 및 경과: 환자는 adriamycin, bleomycin, vincristine, dacarbazine(ABVD) 조합의 항암치료를 1차 받고 증세 호전되었으며 단순 흉부 방사선 촬영상 정상소견 보였다(Fig. 1b). 현재 외래에서 관찰하면서 추가 항암치료 중이다.

### 고 찰

호지킨병이 기관지내 종양의 형태를 보인 경우의 빈도는 부검결과에 따르면 전체 호지킨병의 15%에 이른다<sup>4)</sup>고 보고되었으나<sup>4)</sup> 이는 대부분 병이 진행되어 나타나는 결과이며 초기부터 기관지내 종물을 형성한 경우는 매우 드물다. 엄밀하게 질병의 진단 당시 기관지내 시경 하에서 기관지내 종양이 확인되었고 이를 생검한 결과 호지킨병으로 확진된 경우로 제한하여 볼 때 이 조건에 만족하는 경우는 지금까지 전세계적으로 40례 이하로 추정되고 있다<sup>4-13)</sup>. Tredaniel 등<sup>4)</sup>은 10년간 새롭게 발생한 호지킨병 469례를 고찰한 결과 흉곽을 침범한 빈도는 85%(399례)였으며 이들 중 기관지

내 종양을 보인 레는 1.9%(9례)였다고 하였다.

호지킨병이 기관지내 종양을 형성하는 기전에 대하여는 몇가지 가설이 제시되고 있다. 이들을 요약해 보면 (1) 폐실질 병소로부터 직접 전파; (2) 종격동 종양으로부터의 직접 전파; (3) 기관지 주변부 결합조직을 따라 림프성 전이; (4) 종양색전의 기관지로의 흡인; 그리고 (5) 혈행성 전이이다. 가장 많이 제시되고 있는 것은 세번째의 가설인데 이는 기관지 점막과 결합조직 내에 림파성 배액 구조가 발달되어 있어서 이러한 점막의 림프조직(mucosa-associated lymphoid tissue)을 통해 종양이 전파되고 성장하면서 국소적으로 취약한 부위에서 기관지 내강으로의 돌출성 종괴를 형성할 것이라는 설명이다<sup>5-7)</sup>. Stern 등<sup>8)</sup>도 기관지내 종양은 종격동 림프절 및 기관지 림프절의 병변으로부터 출발하여 기관지 점막으로 침습하는 과정을 거쳐 형성된다고 설명하면서 이는 폐암의 전파양상과는 정반대가 된다고 하였다. 그러나 Gallagher 등<sup>11)</sup>은 기관지내 종양을 보인 호지킨병 3례를 고찰한 결과 3례 모두에서 조직검사상 주변 림프절 병소로부터의 직접 전파가 확인되었다고 하여 두번째의 가설을 주장하였다.

현재까지 보고된 기관지내 종양을 보이는 호지킨병 환자들의 임상증상은 무증상이거나 호흡곤란, 기침 등과 같은 천식 유사 증세를 보이는 경우에서부터 심한 호흡곤란을 보이는 경우까지 다양하게 나타났다<sup>12)</sup>. 임상증세의 정도를 결정하는데는 기관지 내강으로의 종양의 성장 정도, 기관지 주위 조직에의 침습으로 인한 기관지 협착의 유무, 그리고 기관지 주변 림프절 종대로 인한 압박 정도 등 다양한 요인이 관여한다<sup>6)</sup>. Tredaniel 등<sup>4)</sup>은 34례의 기관지내 종양의 형태를 보였던 호지킨병을 정리하여 임상적 병리적 특성을 분류하였는데 우선 환자들의 평균 연령을 보면 37세였고 15세에서부터 75세까지 넓은 범위를 보였으며 남녀비는 비슷하였다. 이들의 보고에서 특이할만 한 것으로는 기관내 종물에 의해 기관지 폐쇄가 확인되었음에도 불구하고 천명음은 10례에서만 들을 수 있었다는 점, 진단 당시 방사선 소견상 종격동 림프절의 침범이

동반된 경우가 21례로 많았고 결절성 경화형의 조직형태가 비교적 많았다는 점 등이었다. 본 증례에서도 종괴가 우측 주기관지를 거의 막고 있어 심한 호흡곤란을 호소하였으나 청진상 천명음은 들을 수 없었으며, 기관지 폐쇄 정도도 다양한 양상을 보여 입원 당시 단순 흉부 방사선 검사상 우중하엽 무기폐를 보였으나 기관지내시경 후 우전폐 무기폐로 방사선 소견이 갑자기 악화되었다. 또한 본 증례에서도 종격동 림프절의 종대 및 결절성 경화형의 조직형을 보였는데 이러한 소견들은 기관지내 종양의 발생기전이 종격동 림프절로부터의 직접 전파에 의한 것이라는 추측을 가능케 하였다. Harper 등<sup>9)</sup>은 13례에서 기관지내시경 소견을 정리하였는데 엽상(lobulated) 혹은 돌출형 종괴의 형태가 7례로 가장 많았고 3례에서 표면이 불규칙한 침윤성 병소를 보였으며 모든 증례에서 원발성 폐암과 육안적으로 감별하기는 어려웠음을 보고하였다.

기관지내 호지킨병의 진단은 조직에서 전형적인 Reed-Sternberg세포를 발견하는 것인데 본 레에서는 Reed-Sternberg세포가 전형적인 형태를 보이지 않았으며 Reed-Sternberg세포의 표지자중 하나인 CD30에 강양성을 보임으로 확인이 가능하였다. 그러나 종괴 표면에 혈관분포가 풍부하고 출혈이 심하여 충분한 조직을 얻는 것이 쉽지는 않았었다. 지금까지 보고된 증례 중에서도 출혈의 위험성 때문에 기관지내시경 하에서 조직을 얻지 못하고 수술이나 술(brush)을 이용한 세포진 검사를 통하여 진단된 경우도 있었으며<sup>5,13)</sup> 진단 목적으로 수술을 시행한 경우에는 진단된 후 연속되어야 할 방사선 및 항암치료의 시기를 늦추어야 하는 문제점이 발생하기도 하였다<sup>9)</sup>.

기관지내 종양의 존재가 병기결정에 어떻게 적용되어야 하는지 대하여는 아직 논란이 있다. 즉 이것을 비림프조직으로의 침범으로 해석하여 IV기로 보아야 한다는 견해와 림프절 주변으로의 연속적인 파급으로 보아 E군으로 해석해야 한다는 견해이다. 그러나 지금까지의 치료 성적을 보면 국소적인 방사선 조사나 수술과 같은 단일요법을 시행한 경우보다는 전신 화학

요법을 시행한 경우에서 예후가 좋은 것으로 나타났으며 항암치료 시행 후 임상적 호전이 빨리 나타났고 추적 기간동안의 예후도 양호한 것으로 나타났다<sup>4, 6, 12, 13</sup>). 따라서 기관지내 종양의 존재 유무가 어떤 독립된 예후인자로 작용할 것 같지는 않을 것으로 보인다. 그러나 Gregory 등<sup>14</sup>은 전이성 암이 기관지내 종양을 형성했던 예를 고찰한 결과 호지킨병과 같은 림프종 군이 가장 흔한 것으로 나타났다고 하여 호흡기 증상을 보이는 호지킨병의 진단과정에 기관지내시경의 역할에 대한 고려가 있어야 할 필요성을 제시하였다. 향후 이에 대한 전향적 연구가 필요하리라 사료된다.

### 요 약

호지킨병이 기관지내 종물의 형태를 띠는 경우는 매우 드문 것으로 보고되고 있다. 저자들은 호흡곤란을 호소하면서 흉부방사선 촬영 소견상 우중하엽 무기폐를 보였던 23세 남자 환자에게서 기관지내시경을 시행하여 우측 주기관지를 막고 있는 용종형 종괴를 발견하고 기관지내시경하 생검을 시행한 결과 호지킨병 중에서 결절성 경화형으로 진단하여 전신 항암요법을 시행한 결과 증세호전 및 병변의 소실을 보였기에 문헌고찰과 함께 보고하는 바이다.

### 참 고 문 헌

1. North LB, Libshitz HI, Lorigan JG : Thoracic lymphoma. Radiologic Clinics of North America 28 : 745, 1990
2. Luce JA : Chapter 49, Lymphoma, lymphoproliferative disease and other primary malignant tumors, In Murray JF, Nadel JA (Ed.) Textbook of respiratory medicine, 2nd Ed., p1597, Philadelphia, W.B. Saunders, 1994
3. Yousem SA, Weiss LM, Colby TV : Primary pulmonary Hodgkin's disease. Cancer 57 : 1217, 1986

- Moolten SE : Hodgkin's disease of the lung. Am J Cancer Res 21(2) : 253, 1934
4. Tredaniel J, Peillon I, Ferme C, Brice P, Gisselbrecht C, Hirsch A : Endobronchial presentation of Hodgkin's disease—a report of nine cases and review of the literature. Eur Respir J 7 : 1852, 1994
5. Harper PG, Fisher C, McLemann K, Souhami RL : Presentation of Hodgkin's disease as an endobronchial lesion. Cancer 53 : 147, 1984
6. Seward CW, Safdar SH : Endobronchial Hodgkin's disease as a primary pulmonary lesion. Chest 62 : 649, 1972
7. Dolan CJ, Reid JW : Endobronchial Hodgkin's disease. JAMA 239 : 1061, 1978
8. Stern OS, Tulgan H, Budnitz J, Haidak G : Endobronchial presentation of malignant lymphoma. Am Rev Respir Dis 98 : 872, 1968
9. Atkins JP, Sullivan RD, Jones R Jr : Endobronchial lymphoma and its simulation by bronchogenic carcinoma. Ann Otol Rhinol Laryngol 60 : 849, 1951
10. Gregory JJ, Ribando CA, Grace WS : Endobronchial Hodgkin's disease. Ann Int Med 3 : 579, 1965
11. Gallagher CJ, Knowles GK, Habeshaw JA, Green M, Malpas JS, Lister TA : Early involvement of the bronchi in patients with malignant lymphoma. Br J Cancer 48 : 777, 1983
12. Jeffery GM, Mead GM, Whitehouse JMA : Life-threatening airway obstruction at the presentation of Hodgkin's disease. Cancer 67 : 506, 1991
13. Rubin AE, Ben-Shachar M, Malberger E : Cytologic diagnosis of pulmonary Hodgkin's disease via endobronchial brush preparation. Chest 96 : 948, 1989
14. Argyros MGJ, Torrington KG : Fiberoptic bronchoscopy in evaluation of carcinoma metastatic to the lung. Chest 105 : 454, 1994