

## 기관성 기관지(Tracheal Bronchus)의 임상경험

경북대학교 의과대학 내과학교실

원준희, 박재용, 강태경, 박기수, 김연재, 김창호, 정태훈

= Abstract =

### A Clinical Experience of Tracheal Bronchus

Jun Hee Won, M.D., Jae Yong Park, M.D., Tae Kyung Kang, M.D., Ki Soo Park, M.D.,  
Yeon Jae Kim, M.D., Chang Ho Kim, M.D., Tae Hoon Jung, M.D.

*Department of Internal Medicine, School of Medicine, Kyungpook National University, Taegu, Korea*

Tracheal bronchus is an uncommon anomaly of the airway in which an ectopic bronchus arises from the trachea superior to its bifurcation. It is usually asymptomatic and no intervention is needed. However in the cases complicated with recurrent pneumonia, bronchiectasis or abscess, surgical excision may be needed. We report 5 cases of tracheal bronchus with or without complication or combined anomaly. (Tuberculosis and Respiratory Diseases 1998, 46 : 583-586)

Key words : Tracheal bronchus

### 서 론

기관성 기관지(tracheal bronchus)는 기관분기부 상부의 기관에 이소성 기관지가 존재하는 기관지 기형을 말한다<sup>1,2)</sup>. 기관성 기관지는 동반된 기관지 협착 혹은 기관지확장증 등으로 인해 반복적인 폐렴을 초래하거나<sup>3,4)</sup>, 기관삽관시 이소성 기관지의 폐쇄에 의한 폐허탈 혹은 우상엽의 과팽창으로 인해 폐렴과 기흉을 초래하여<sup>5,6)</sup> 임상적으로 문제가 되는 경우도 있으나 대부분 기관지내시경검사, 기관지조영술 혹은 폐절제술시 우연히 발견된다<sup>1-3)</sup>. 기관성 기관지는 기관지내시경 혹은 기관지조영술을 시행한 예의 0.1-3%에서 발견된다고 보고된 바 있

으나<sup>3,4,7-9)</sup>, 국내에서는 1예의 증례보고<sup>10)</sup>가 있을 뿐이다. 저자들은 1992년 1월부터 1997년 6월까지 기관지내시경을 시행한 환자에서 기관성 기관지로 진단된 5예의 임상상을 문헌고찰과 함께 보고하는 바이다.

### 대상 및 방법

1992년 1월부터 1997년 6월까지 경북대학교병원 호흡기내과에서 기관지내시경을 실시한 환자 가운데 기관성 기관지로 진단된 5예를 대상으로 이들의 증상, 방사선학적인 소견, 기관지내시경소견 등의 임상상을 후향적으로 조사하였다.

**Table 1. Presenting Symptoms (n=5)**

Symptom	Number of cases
Asymptomatic	2
Cough	3
Sputum	3
Hemoptysis	1

**Table 2. Chest Radiographic Findings (n=5)**

Findings	Number of cases
Collapse	2
Consolidation	1
Infiltration	1
Nodule(Rt. hilum)	1
Normal	2

**결 과**

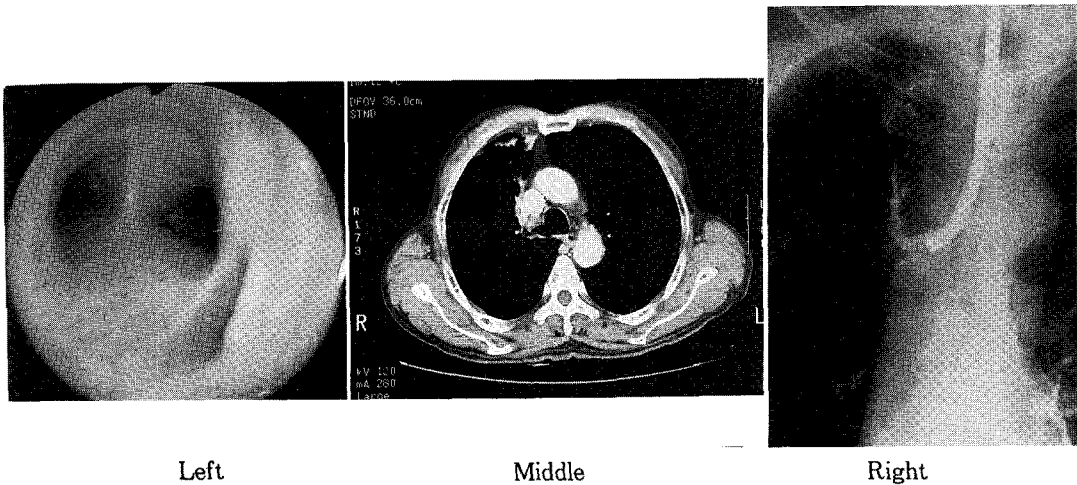
관자내시경검사를 시행한 5,112예 가운데 5예(0.1%)가 기관성 기관지로 진단되었다. 이들은 남자가 3예, 여자가 2예였으며 연령은 평균 47세였다. 내원당

시 주요증상은 기침과 객담이 각각 3예, 객혈 1예 그리고 호흡곤란 1예였다(Table 1).

단순 흉부방사선사진 소견은 우폐상엽의 폐허탈 2예, 우상엽의 경화소견과 침윤이 각각 1예였고 1예는 우측 폐문부에 종괴음영이 있었다(Table 2). 흉부 고해상전산화단층촬영은 3예에서 시행하였으며 우상엽의 완전허탈과 기관지확장증이 각각 1예에서 있었고 1예는 기관성 기관지가 발견되었다. 단순 흉부방사선 사진상 종괴음영이 있었던 1예는 초고속 전자빔 컴퓨터단층촬영(Electron Beam Ultrafast CT : EBT)상 폐정맥기형으로 진단되었다(Fig. 1).

기관지내시경 검사상 2예는 이소성 기관지가 기관 분기부 1cm 이내에 위치한 기관분기형이었으며(Fig. 1), 3예는 1cm 상방의 기관에 위치한 기관형이었다(Fig 2). 기관성 기관지 5예가 모두 전위형이었으며, 우상엽기관지가 전위된 경우가 4예 그리고 폐첨구역 기관지가 전위된 경우가 1예였다(Table 3).

기관성 기관지로 인한 증상은 대증적치료로 호전되었고 수술적치료가 필요한 예는 없었다.



**Fig. 1. Tracheal type.** A tracheal bronchus arises >1cm above carina (Left). Ectopic bronchus is demonstrated by chest CT scan (Middle). Bronchography shows tracheal bronchus supplying the apical segment of right upper lobe (Right).

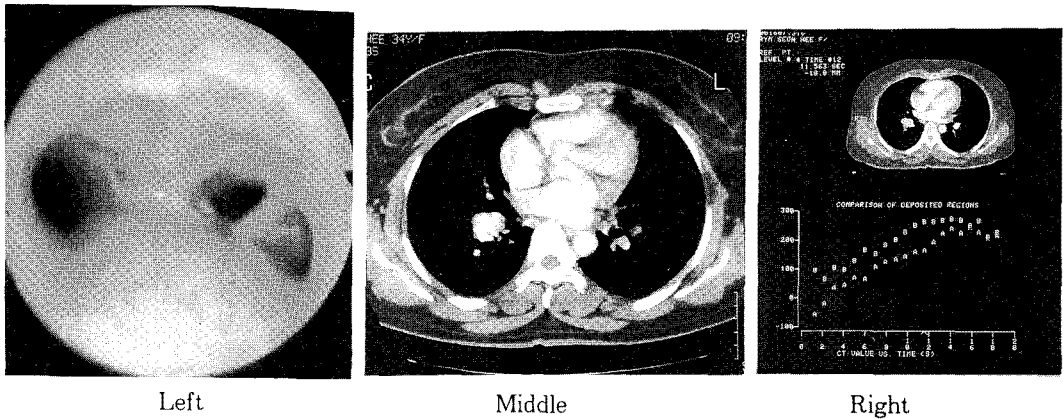


Fig. 2. Carinal type. A tracheal bronchus arises at carina level (Left). Chest CT scan shows 3 × 2.5cm sized mass lesion at right hilar area (Middle), and this mass is proved to be pulmonary venous malformation by Electron Beam Ultrafast CT scan (Right).

Table 3. Types of Tracheal Bronchus (n=5)

Type	Number of cases
Number	
Displaced	5
Supernumerary	0
Location	
Carinal	2
Tracheal	3

### 고찰

기관성 기관지의 발생기전은 아직 확실히 밝혀져 있지 않으나 태생기에 기관지아(tracheal bud)의 불완전한 퇴행으로 인하여 발생하거나<sup>11)</sup>, 정상 배태발육(embryogenesis)의 국소적 파괴에 의하여 발생한다고 한다<sup>12)</sup>. 기관성 기관지는 기관지내시경검사 혹은 기관지조영술을 시행한 환자의 0.1-3%에서 발견되며<sup>3,4,7-9)</sup>, 종격동 구조물과의 관계때문에 주로 우측에 발생한다<sup>4,9,13)</sup>. 즉 우측에는 폐동맥과 흉강입구 사이의 공간(arterio-neural space)에 이소성 기관지가 생길 수 있으나 좌측 종격동에는 이러한 공간이 없기 때문에 이소성 기관지가 드물다<sup>14)</sup>.

Foster-Carter<sup>15)</sup>는 기관성 기관지를 정상적인 우

상엽기관지가 있고 이소성기관지가 기관에서 분지하여 기관지 수가 정상보다 많은 과다형(supernumerary)과 기관지의 수는 정상이나 우상엽기관지 혹은 우상엽기관지의 분절기관지가 기관에서 분지하는 전위형(displaced)으로 분류하였으며, 전위형이 과다형에 비해 흔하고, 특히 폐첨구역기관지가 전위된 예의 보고가 많으나<sup>1,2,13)</sup>, 우상엽기관지가 전위된 경우가 가장 많다는 보고도 있다<sup>4)</sup>. 저자들의 예들은 5예 모두 전위형이었으며, 이들 가운데 4예가 우상엽기관지 전위형이었다. 한편 Harris<sup>13)</sup>는 이소성 기관지가 기관분기부 1cm내에 있는 기관분기형(carinal)과 기관분기부 1cm 상방에 위치하는 기관형(tracheal)으로 이소성 기관지의 위치에 따라 기관성 기관지를 분류하였다. 대부분의 이소성 기관지는 기관분기부 2cm 이내에 위치하지만 5cm 상방에 있는 경우도 보고된 바 있다<sup>16)</sup>. 저자들의 예에서는 2예가 기관분기형이었고 3예는 기관형이었다.

기관성 기관지는 대부분 특별한 증상이 없이 기관지경검사시 우연히 발견되는 경우가 많으며 따라서 임상적으로 중요하지 않은 경우가 많다<sup>13)</sup>. 그러나 기관성 기관지는 동반된 기관지협착 혹은 기관지확장증 등으로 인해 반복적인 폐렴을 초래하거나<sup>3,4)</sup>, 기관삼관시 이소성 기관지의 폐쇄에 의한 폐허탈 혹은 우상엽의

과광창으로 인해 폐렴과 기흉을 초래하기도 한다<sup>5,6)</sup>. 저자들의 예에서는 2예는 기관지내시경검사시 우연히 발견되었으며, 1예는 기관지확장증, 1예는 우상엽의 완전히탈소견을 보였고 1예는 폐첨구역에 침윤이 있었다.

기관성 기관지는 무비장증, 기관형성부전증, 다운증후군(Down's syndrome), 기관식도루 등의 기형과 동반될 수 있으며<sup>13,16)</sup>, 좌측 기관성 기관지는 흔히 동반된 뇌의 선천성기형과 같은 중대한 기형으로 조산되는 경우가 많다<sup>3)</sup>. 저자들의 예에서는 5예 가운데 1예에서 폐정맥기형이 있었다.

기관성 기관지의 치료는 임상소견과 방사선소견에 따라 결정되며 무증상인 경우는 특별한 치료가 필요하지 않으나, 반복적인 폐렴, 기관지확장증, 폐농양 등의 소견이 있는 경우에는 수술적치료가 필요하다<sup>3,13)</sup>.

## 요 약

기관성 기관지는 기관분기부 상부의 기관에 이소성 기관지가 존재하는 기관지 기형으로 대부분 특별한 증상 없이 기관지내시경검사 혹은 기관지조영술시에 우연히 발견되고 특별한 치료가 필요 없다. 그러나 반복적인 폐렴, 기관지확장증 등이 동반된 경우에는 수술적 치료가 필요하다.

## 참 고 문 헌

1. Bou-Khalil PK, Abqoussouan LS, Mehta AC : Tracheal bronchus. *J Bronchol* 3 : 134, 1996
2. Shipley RT, McLoud TC, Dedrick CG, Shepard JO : Computed tomography of the tracheal bronchus. *J Comput Assist Tomogr* 9 : 53, 1985
3. Ritsema GH : Ectopic right bronchus : Indication for bronchography. *AJR* 140 : 671, 1983
4. McLaughlin FJ, Strieder DJ, Harris GBC, Vawter GP, Eraklis AJ : Tracheal bronchus : Association with respiratory morbidity in

- childhood. *J Pediatr* 106 : 751, 1985
5. Venkateswarlu T, Turner CJ, Carter JD, Morrow DH : The tracheal bronchus : an unusual airway problem. *Anesth Analg* 55 : 746, 1976
6. Vredevoe LA, Brechner T, Moy P : Obstruction of anomalous tracheal bronchus with endotracheal intubation. *Anesthesiology* 55 : 581, 1981
7. Inada K, Kishimoto S : An anomalous tracheal bronchus to the right upper lobe. *Dis Chest* 31 : 109, 1957
8. Le Roux BT : Anatomical abnormalities of the right upper bronchus. *J Thorac Cardiovasc Surg* 44 : 225, 1962
9. Atwell SW : Major anomalies of the tracheobronchial tree : With a list of the minor anomalies. *Chest* 52 : 611, 1967
10. 인광호, 유진목, 안태훈, 유세화 : 기관지 확장증을 동반한 전위된 대엽성 기관성 기관지 1예. *결핵 및 호흡기질환* 35 : 206, 1988
11. Bremer JL : Accessory bronchi in embryos : their occurrence and probable fate. *Anat Rec* 54 : 361, 1932
12. Alescio T, Cassini A : Induction in vitro of tracheal buds by pulmonary mesenchyme grafted on tracheal epithelium. *J Exp Zool* 150 : 83, 1962
13. Harris JH : The clinical significance of the tracheal bronchus. *Am J Roentgenol* 140 : 671, 1983
14. Huntington GS : Critique of theories of pulmonary evolution in mammalia. *Am J Anat* 27 : 99, 1920
15. Foster-Carter AF : Bronchopulmonary abnormalities. *Brit J Tuberc* 40 : 111, 1946
16. Greson CE, Rothstein E : Anomalous tracheal bronchus to right upper lobe. *Am Rev Tuberc* 64 : 686, 1951