

국소재발된 두경부종양의 무고정틀 정위적 분할방사선치료*

가톨릭대학교 의과대학 성모병원 방사선종양학과, 이비인후과,** 신경외과***

김인아 · 최일봉 · 장지영 · 강기문

조승호** · 김형태** · 이경진*** · 최창락***

= Abstract =

Frameless Fractionated Stereotactic Radiation Therapy in Recurrent Head & Neck Cancers

In-Ah Kim, M.D., Ihl-Bhong Choi, M.D., Ji-Young Jang, M.D.,
Ki-Mun Kang, M.D., Seung-Ho Jho, M.D.,** Hyung-Tae Kim, M.D.,**
Kyung-Jin Lee, M.D.,*** Chang-Rak Choi, M.D.***

*Department of Radiation Oncology, Otolaryngology,** Neurosurgery,*** St. Mary's Hospital,
College of Medicine, Catholic University of Korea*

Background & Objectives : Frameless fractionated stereotactic radiotherapy(FFSRT) is a modification of stereotactic radiosurgery(SRS) with radiobiologic advantage of fractionation without losing mechanical accuracy of SRS. Local recurrence of head and neck cancer at or near skull base benefit from reirradiation. Main barrier to successful palliation is dose limitation secondary to normal tissue tolerance. We try to evaluate the efficacy and safety of FFSRT as a new modality of reirradiation in these challenging patients.

Materials & Methods : Seven patients with recurrent head & neck cancer involving at or near skull base received FFSRT from September 1995 to November 1997. Six patients with nasopharyngeal cancer had received induction chemotherapy and curative radiation therapy. One patient with maxillary sinus cancer had received total maxillectomy and postoperative radiation therapy as a initial treatment. Follow-up ranged from 11 to 32 months with median of 24 months. Three of 7 patients received hyperfractionated radiation therapy(1.1 - 1.2Gy/fraction, bid, total 19.8 - 24Gy) just before FFSRT. All patients received FFSRT(3 - 5Gy/fraction, total 15 - 30Gy/5 - 10fractions). Chemotherapy(cis-platin 100mg/m²) were given concurrently with FFSRT in four patients. Second course of FFSRT were given in 4 patients with progression or recurrence after initial FFSRT. Because IF(irregularity factor : ratio of surface area of target to the surface area of sphere with same volume as a target) is too big to use conventional stereotactic RT using multiple arc method for protection of radiation damage to critical normal tissue, all patients received FFSRT with conformal method using irregular

*본 논문의 요지는 1998년 대한암학회 춘계학술대회에 구연발표되었음.

static ports.

Results : Five of 7 patients showed complete remission in follow-up CT &/or MRI.

Three of these five patients who developed marginal, in-field, and out-field recurrences, respectively. Another one of complete responders has been dead of G-I bleeding without evidence of local recurrence. One partial responder who showed progressive disease 15 months after initial FFSRT has received additional FFSRT, and then he is well-being with symptomatic improvement. One minimal responder who showed progression of locoregional disease 9 months after 1st FFSRT has received 2nd FFSRT, and then he is alive with stable disease.

Five of 7 case had showed direct invasion to skull base and had complaint headache and various symptoms of cranial nerve involvement. Four of these five case showed improvement of neurologic symptoms after FFSRT. No significant neurologic complication related to FFSRT was observed during follow-up periods.

Tumor volumes were ranged from 3.9 to 50.7 cc and surface area ranged from 16.1 to 114.9 cm². IF ranged from 1.21 to 1.74. The average ratio of volume of prescription isodose shell to target volume was 1.02 that indicated the improvement of target coverage and dose distribution with FFSRT with conformal method compared to target coverage with FFSRT with multiple arc method.

Conclusion : Our initial experience suggests that FFSRT with conformal method was relatively effective and safe modality in the treatment of recurrent head and neck cancer involving at or near skull base. Treatment benefit included good palliation of symptoms and reasonable radiographic response. However, more experience and additional follow-up are needed to better assess its ultimate role in treating these challenging patients.

KEY WORDS : Frameless fractionated stereotactic radiotherapy · Recurrent head and neck cancers.

서 론

방사선 치료후 두개기저부 및 그 근접부에 재발된 두경부종양의 재치료는 해부학적 위치상 수술적 접근이 용이하지 않고, 화학요법에 대한 반응도 좋지않아 방사선재치료가 구제요법으로 많이 이용되고 있다. 이전에 고용량의 방사선치료를 받은 기왕력이 있으므로 정상조직의 부작용을 최소화하기위해 과분할방사선치료, 근접방사선치료, 고에너지 전자선치료등이 시도되어왔으나, 이 역시 두개기저부주변의 주요구조물 특히 뇌신경조직에 대한 부작용의 위험이 높아 충분한 방사선량을 주기 어려워 만족할만한 결과를 얻지못하였다¹⁾²⁾.

다분할무고정틀정위적방사선치료(FFSRT, Frameless Fractionated Stereotactic Radiotherapy)는 정위적 3차원 좌표계를 사용하여 치료기준의 정확도를 극대화하면서 분할조사가 가능하여 주변 뇌신경조직의 손상을 최소화 할 수 있는 방법으로, 두개기저부에 근

접한 두경부종양의 국소재발시 적극적인 구제요법으로서 방사선의 재치료에 이를 적용하여 그 치료효과 및 독성을 알아보고자 하였다.

대상 및 방법

1995년 9월부터 1997년 11월까지 두개기저부 및 그 인접부위에 국소재발된 7명의 두경부종양 환자에서 FFSRT가 시행되었다. 6례가 근치적방사선치료(1.8Gy/fraction, total 64.8~70.2Gy) 및 항암화학요법후 재발된 비인강암 이었고, 나머지 한 례는 수술후 방사선 치료(1.8Gy/fraction, total 59.4Gy) 뒤 재발한 상악동암이었다. 추적관찰기간은 11~30개월(중간값 24개월) 이었고, 연령분포는 33~63세(중간값 51세), 남녀비는 5 : 2이었다. 이들중 3례는 FFSRT직전에 재치료로서 과분할방사선치료(1.1~1.2Gy/fraction, bid, total 19.8~24.0Gy)가 선행되었고, 4례에서는 동시화학요법(cis-platin 100mg/m²)이 병행되었다. FFSRT의

Table 1. Patients characteristics and treatment methods

Primary site	Age / Sex	Stage*	HPF**	1 st FFSRT(fraction) [®]	2 nd FFSRT	Chemotherapy [#]
1. Nasopharynx	40/M	T4N0	24.0	16.25(3.25 × 5)	-	+
2. Nasopharynx	62/F	T4N0	-	22.50(4.50 × 5)	-	-
3. Nasopharynx	51/M	T4N0	-	22.50(4.50 × 5)	15.0(3.0 × 5)	-
4. Maxillary sinus	38/M	T4N0	24.0	25.0(5.0 × 5)	-	+
5. Nasopharynx	63/M	T4N2	19.8	22.5(4.5 × 5)	15.0(3.0 × 5)	+
6. Nasopharynx	54/M	T2N0	-	30.0(5.0 × 6)	36.0(3.0 × 12)	+
7. Nasopharynx	33/F	T1N0	-	30.0(3.0 × 10)	36.0(3.0 × 12)	-

*Stage at that time of recurrence

**HPF : Hyperfractionated radiation therapy(1.1 - 1.2 Gy/fractionation, bid)

@ FFSRT dose(Gy)

Concurrent Chemotherapy(cis-platin 100mg/m²) × 2 cycle

Table 2. Biologically effective dose(BED)[#]

Patient	Previous RT		Hyperfractionated RT		1 st FFSRT		2 nd FFSRT		Cumulative dose	
	T*	N**	T	N	T	N	T	N	T	N
1.	71.11	96.42	26.88	33.60	21.53	33.85	-	-	119.52	163.87
2.	78.69	106.70	-	-	32.63	56.25	-	-	111.32	162.95
3.	77.87	105.58	-	-	32.63	56.25	19.50	30.00	129.50	218.43
4.	64.48	87.44	26.88	33.60	37.50	66.67	-	-	128.86	187.71
5.	77.04	104.46	22.18	27.72	32.63	56.25	19.50	30.00	131.85	188.43
6.	78.12	108.50	-	-	45.00	80.00	46.80 [®]	72.00 [®]	123.12	188.50
7.	77.04	104.46	-	-	39.00	30.00	46.80	72.00	154.84	206.46

BED = total radiation dose × relative effectiveness

@ 2nd FFSRT for new lesion(out-field recurrence)

*T : BED for tumor(Gy₁₀)

**N : BED for late responding normal tissue(Gy₃)

분할조사선량은 3~5Gy로 5~12회에 걸쳐 총 15~36Gy가 조사되었고, 이후 추적검사상 병소의 진행이나 재발에 의해 4례에서 15~36Gy의 2차 FFSRT가 추가로 시행되었다(Table 1). 모든 환자가 이전에 통상적 방사선 치료를 받은 기왕력이 있었고, 재발한 후에도 재치료의 일부로서 과분할방사선치료를 받은 레가있어, FFSRT dose를 포함한 다양한 분할조사량의 총방사선량을 생물학적유효선량(BED, Biologically Effective Dose)로 환산하였을 때, 종양의 BED는 111.32~154.84Gy₁₀, 정상신경조직의 BED는 162.95~218.43Gy₃였다(Table 2).

무고정틀 정위적 분할 방사선 치료는 정위적 3차원좌표계를 사용하여 치료조준의 정확도를 극대화 하면서 분할조사가 가능하여 주변정상조직의 손상을 최소화할 수 있는 방법으로, 본 연구에서는 "Ponit Reference System" (Northwest Medical Physics Center, Seattle, USA)3)을 사용하여 FFSRT를 시행하였는데, 그 치료과정 및 방법은 다음과 같다. 기존의 방사선 수술

에 사용되는 정위틀 대신 3개의 작은 금으로 만든 나사 혹은 구(ball)를 국소마취하에 지정된 부위의 두개골에 고정한뒤, 두경부전산화촬영이나 자기공명검사를 시행하는데 이때 각 금표지자(gold marker)의 X, Y, Z 좌표를 구하고 이를 기준으로 하여 상대적인 표적의 위치를 알아내고 표적중심의 좌표를 구한다(Fig. 1). 이렇게 얻어진 영상들을 3차원 컴퓨터치료계획(3 dimensional computer planning system)에 입력하여 3차원 정위좌표계상에서 입체영상으로 재구성(reconstruction)하여 회전중심점(isocenter)을 결정하고 적절한 등선량곡선(isodose curve) 및 치료자료를 얻는다. 처방된 방사선량(prescription dose)의 90% 등선량곡면(isodose shell)에 표적이 포함되도록 하였으며, 표적용적(target volume)은 종양용적(tumor volume)에 6mm 안전거리를 두는 것을 원칙으로하였다.

실제 환자 치료시에는 foam-fitting cradle 및 thermoplastic mask 를 사용하여 두부를 고정한뒤 직교영상필름(orthogonal film, AP & Lateral)을 얻어 여

기에 나타나는 3개의 navigational marker의 좌표를 얻어 이를 ISOLOC 이라는 위치확인 프로그램(localization program)에 입력하면 실제 표적회전중심점(target isocenter)의 위치와 현재의 위치와의 차이가 계산되고, 이 자료를 기준으로 미세위치조정장치(micropositioner)를 사용하여 치료테이블의 위치를 실제 회전중심점으로 이동시킨후 다시 직교영상필름을 얻어 위와 같은 과정을 반복함으로써, 비교적 편안한

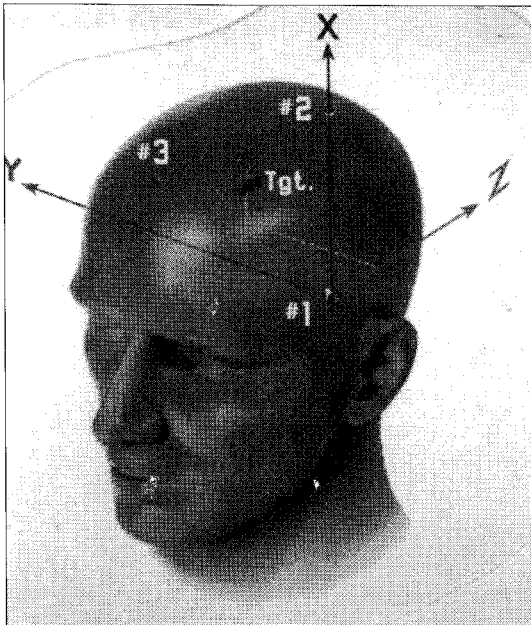


Fig. 1. Point Reference System ; 3 navigational markers are used for reference point for localization.

자세에서 1mm 이내의 정확성으로 환자를 반복적으로 재위치(set-up) 할 수 있어 분할조사가 가능해진다.

병변의 용적과 표면적을 구하여 얻은 불규칙 인자(irregularity factor)가 1.2이상인 불규칙한 모양의 target을 치료하는 경우 통상적인 다호형 회전치료방법(multiple arc rotation method) 사용하면, 종양 주변 정상조직의 상당부분이 고용량표적용적 내에 포함되어 부작용의 위험도가 높아지므로⁴⁾, 불규칙한 표적의 각 면의 모양에 맞게 6~7개의 불규칙 정지조사야(irregular static port)를 사용하는 입체조형적방법(conformal method)으로 치료하였다.

결 과

전체 7례중 5례에서 방사선학적으로 완전관해를 보였다(Fig. 2). 이중 첫 례는 근치적 방사선치료후 34개월 만에 재발한 비인강종양이 접형동(sphenoid sinus)과 해면동(cavernous sinus)를 침범하는 비인강종양환자로, 재치료로서 과분할방사선치료 24Gy(1.2Gy/fraction, bid)후 16.25Gy의 FFSRT를 시행받고, 12개월 후 표적용적의 경계 및 밖에서 재발하여 구제화학요법을 시행받았으나 반응이 좋지않았고 결국 재치료 24개월만에사망하였다. 두번째 환자는 3회의 유도화학요법 및 근치적 방사선치료후 두개기저부 재발한 미분화성 비인강종양환자로 22.5Gy의 FFSRT후 국소관해상태에서 치료후 6개월만에 심한 위장관출혈로 사망하였다.

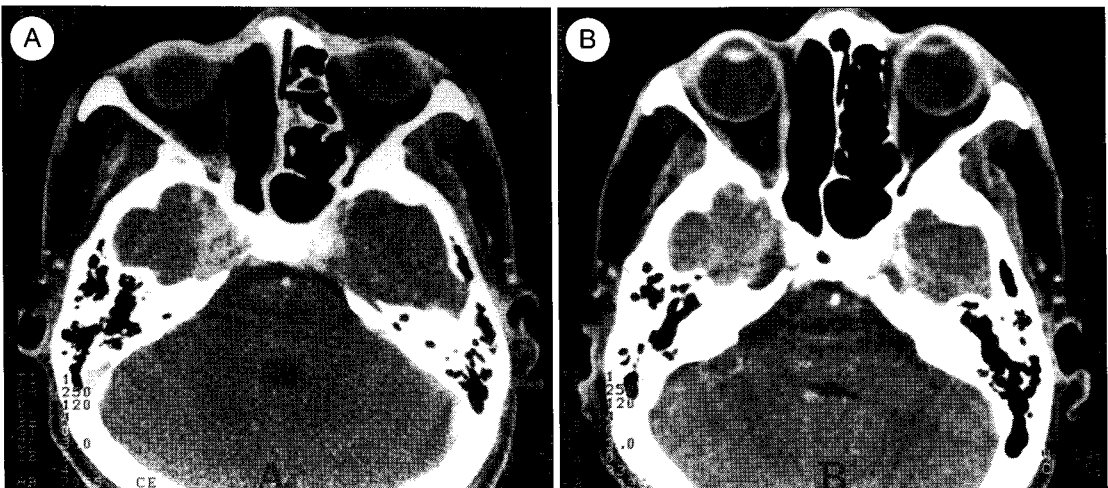

Fig. 2. A ; 38 years old male patient with recurrent maxillary sinus cancer involving skull base. B ; complete response after FFSRT.

Table 3. Response, clinical course and outcome of patients

	Response*	Clinical course & outcome of patients	Overall survival**
1.	CR	Marginal recurrence(12 months) --- Dead with disease	26
2.	CR	Dead without disease(due to G-I bleeding)	6
3.	PR	Progression(15 months) --- Stable disease after 2 nd FFSRT	30
4.	CR	Alive with NED	30
5.	MR	Progression(9months) ---Stable disease after 2 nd FFSRT	24
6.	CR	Out-field recurrence(13 months) --- CR after 2 nd FFSRT	17
7.	CR	In-field recurrence(11 months) --- CR after 2 nd FFSRT	11

*Radiologic response, CR : complete remission, PR : partial remission, MR : minimal response

**Overall survival after recurrence(months)

세번째 환자는 상악동의 편평상피세포암으로 전상악동 적출술후 59.4Gy의 방사선치료를 받은후 7개월만에 두개기저부로 재발하여 24Gy(1.2Gy/fraction, bid)의 과분할방사선치료 및 25Gy의 FFSRT후 무병상태로 30개월째 생존중이다. 네번째 환자는 3차례 유도화학요법 및 70Gy의 근치적방사선치료후 24개월만에 재발한 비인강의 편평상피세포암으로, FFSRT 30Gy후 완전관해가 되었으나, 13개월만에 표적용적 밖의 비강내로 재발하여, 새로운 병소에 대한 FFSRT 36Gy를 재차 시행받고 국소 관해 상태로 4개월째 생존중이다. 다섯번째 환자는 비인강의 편평상피세포암으로 유도화학요법 및 70.2Gy의 근치적 방사선치료후 경부임과절에 재발하여 경부확충술 시행받은 환자로, 치료 15개월만에 비인강 점막으로 국소재발하여 30Gy의 FFSRT후 완전관해 소견을 보였으나, 11개월만에 표적용적내로 재발하여 36Gy의 FFSRT를 재차 시행받고 국소 관해 상태로 생존중이다.

FFSRT 후 부분관해를 보였던 1례는 미분화성 비인강암으로 70.2Gy의 근치적 방사선치료후 사면(clivus)와 해면동을 침범하는 국소재발로 22.5Gy의 FFSRT 후 15개월만에 뇌신경증상의 악화를 호소하여 시행한 자기공명영상촬영결과 국소진행소견을 보여 15Gy의 FFSRT를 재차 시행후 증상의 호전을 보였고 불변질환(stable disease)상태로 30개월째 생존중이다.

경미한 반응을 보였던 1례는 비인강의 편평상피세포암으로 3차례 유도화학요법 및 70.2Gy의 근치적 방사선치료후 14개월만에 두개기저부 및 비인강으로 재발하여, 19.8Gy의 과분할방사선치료 및 22.5Gy의 FFSRT를 시행받았으나 9개월 만에 국소진행되어 15Gy의 FFSRT를 재차 시행받은후 불변질환 상태로 24개월째

Table 4. Irregularity factors(IF)[®]

Patients	Target volume(cc)	Surface area (cm ²)	IF	Number of ports
1.	17.5	49.1	1.5	6
2.	23.1	52.1	1.33	6
3.	18.9/10.6*	51.7/34.8*	1.51/1.5*	6/7*
4.	3.9	16.1	1.35	6
5.	5.2/28.5*	20.7/71.6*	1.43/1.6*	6/6*
6.	18.1/50.7*	41.6/114.9*	1.26/1.74*	7/6*
7.	23.7/18*	48.0/46.0*	1.21/1.39*	6/7*

@ IF = surface area/(10.6 × target volume)0.66
ratio of surface area of target to the surface area of sphere with same volume as a target

1 - 1.20 : Conventional arc technique

1.21 - 1.30 : Think about conformal technique

> 1.31 : Conformal technique

*2nd FFSRT

생존중이다(Table 3).

전체 환자중 5례에서는 국소재발당시 두개기저부를 직접 침범하여 두통 및 다양한 뇌신경증상(III, V, VI, IX, X, XI, XII)을 호소하였으나, 경미한 반응을 보였던 1례를 제외한 4례에서 증상의 호전을 보였다. 그러나 뇌신경증상이 완전한 소실은 관찰되지 않았다. 치료 직후 3례에서 일시적으로 호소한 경미한 두통이외에, FFSRT와 관련된 뇌신경독성은 추적기간동안 관찰되지 않았다. 2차 FFSRT시 비강 상부 점막의 일부가 치료범위에 포함되었던 1례에서 치료 3개월후부터 간헐적인 비출혈을 호소하였으나 고식적인 치료로 호전되었으며 점막 괴사등의 소견은 관찰되지 않았다.

중양의 용적은 3.9~50.7cc, 표면적은 16.1~114.9 cm², 불규칙인자는 1.21~1.74로 7례 모두에 conformal method가 적용되었다(Table 4).

본 연구에서 표적용적에 대한 volume of prescrip-

tion isodose shell의 평균비가 1.02로 나타났는데, 이는 모양이 불규칙한 두경부종양의 국소 재발시 입체조형적치료방법을 적용함으로써 통상적인 다호형회전치료방법에 비해 종양주변의 정상조직을 고용량 용적로부터 효과적으로 보호할 수 있음을 시사한다(Fig. 3).

고 찰

두경부종양환자에서 국소재발이 된 상태라도 원격전이 없는 경우, 비교적 잔여생존기간이 길기 때문에 적극적인 구제요법이 요구된다. 특히 완치목적의 고선량 방사선치료후 두개기저부 및 그 인접부위에 재발한 두경부 종양의 경우 다음과 같은 요인들이 성공적인 구제요법에 제한이 된다. 첫째 해부학적 위치상 수술적 제거가 용이하지않으며, 근접방사선치료기구를 적절하게 삽입하기어렵고, 둘째, 구제화학요법에 대한 반응율이 매우 낮을 뿐 아니라, 반응유지기간도 매우 짧으며, 셋째, 고선량 방사선치료의 기왕력이 있어 통상적인 방법으로 적절한 용량과 범위의 방사선 재치료를 주변 정상조직에 대한 부작용의 위험율이 매우 높다¹²⁾. 과분할 방사선치료나 근접방사선치료가 이러한 병변의 국소재어에 어느 정도 도움을 준다는 보고들도 있으나 장기 구제율을 그다지 높이지 못하며, 치료로 인한 부작용의 빈도가 10~29%에 이르는 것으로 알려져 있다⁵⁻⁷⁾.

정위적 방사선수술(stereotactic radiosurgery, SRS)은 정위적 3차원좌표계를 사용하여 치료조준의 정확도를 극대화하여 단 일회회 고선량의 방사선을 병변부에 집중하여 주는 방법으로, 두개기저부 및 그 인접부에 재발한 두경부종양의 재치료에 이를 적용하는 조심스런 시도들이 이루어져 왔다. 1991년 Pittsburg 대학의 Konziolka 와 Lunsford가 Rosenmüller fossa에 재발한 비인강암 환자 1례에 최초로 gamma knife를 이용한 SRS(single dose 20Gy)를 적용하여 종양의 현저한 감소를 보고함으로써, 두개강외의 병변중에서도 방사선학적으로 종양의 경계가 분명하면서 정위적 좌표계 내에서 위치확인이 가능하고, 치료과정중 움직이지 않는 고정된 병변의 경우 SRS의 적용이 가능함을 시사하였다⁸⁾. 1992년 Stanford 대학의 Kaplan등은 두개기저부를 침범한 7례의 재발성 두경부종양의 재치료에 선형가속기를 이용한 SRS(single dose 17.5~35Gy)를 적용하여 9개의 병변을 치료하였는데, 증상을 유발하던 5개의 병변에서 임상적인 호전을 보였고, 4개의 병변에서 방사선학적으로 현저한 종양의 감소를 보고하였다. 2례에서 SRS로 인한 뇌신경증상이 나타났고, 측두엽 일부의 피사가 한례에서 관찰되었다⁹⁾. 1995년 Florida 대학의 Buatti등은 3례의 재발한 비인강종양

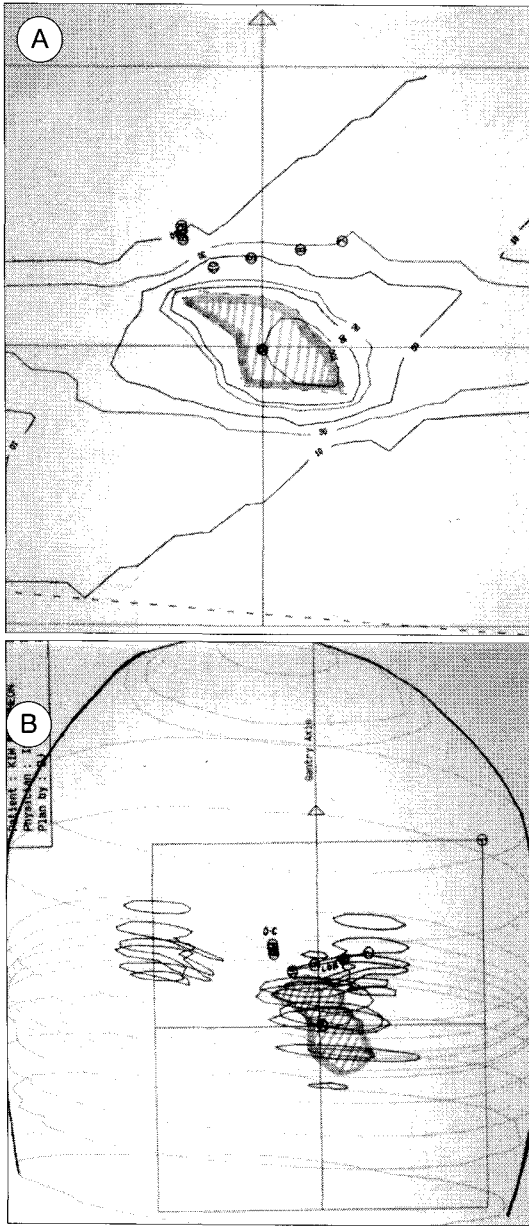


Fig. 3. A case of nasopharyngeal cancer who had recurrent lesion close to left optic nerve. A ; The high prescription dose shell strictly covered the exact shape of irregular target. B ; The left optic nerve was effectively spared by FFSRT using conformal method.

에 선형가속기를 이용한 SRS로 single dose 12.5Gy를 시행하여 한례는 치료후 1년 추적기간까지 무병상태로 생존하였고, 다른 한례는 치료 6개월후 국소재발로 사망하였다. 나머지 한례는 치료 6개월만에 신경학적증상의 악화를 보여 7.5개월만에 사망하였으나 이것이 SRS로 인한 부작용이었는지, 재발에 의한 증상의 악화였는지는 명확하게 규명하지 못하였다¹⁰⁾. 1998년 Stanford대학의 Cmelak등은 8명의 재발된 비인강종양환자의 12개의 병변에 single dose 18Gy의 SRS를 적용하여 7개의 병변에서 완전관해를 관찰하였으며, 이중 한례에서는 SRS 8주후 안면신경마비가 관찰되었다¹¹⁾.

SRS는 치료조준의 정확성측면에서는 매우 탁월하지만 표적용적내에 뇌신경조직이 포함되는 경우에 있어서는 한변에 고선량의 방사선이 축적됨으로 인해 정상 뇌신경조직에 대한 방사선후유증의 위험부담이 높다. 이에 반해 비관혈적으로 재장착이 가능한 정위틀을 이용하거나, 정위틀 대신 navigational marker를 환자의 두개골에 고정시켜 위치확인의 기준점으로 이용하여 시행할 수 있는 정위적 분할방사선치료(FFSRT)는, SRS의 장점인 치료조준의 정확성과 함께 분할조사에 의한 방사선생물학적 잇점을 공유하는 치료방법으로 고선량의 방사선을 병변부에만 집중하여 주면서 정상 뇌신경조직의 손상을 최소화할 수 있어¹²⁾, 최근에 이를 재발성두경부종양의 재치료에 이용하려는 시도들이 이루어지고 있다.

1997년 Monti등은 6명의 국소 재발한 비인강종양환자에 G-T-C(Gill-Thomas-Cosman) 재배치가능정위적고정틀(relocatable stereotactic frame)을 사용하여 60Gy를 6주에 걸쳐 분할조사하는 FSRT를 시행하였다. FSRT후 13, 15, 17, 23, 32, 37개월의 추적관찰기간동안 국소관해를 유지하였으며, 신경학적인 증상의 악화는 없었으나, 증상이 완전히 소실되지는 않는 것으로 나타났다¹³⁾. 1998년 안등은 8명의 국소재발한 비인강종양환자에 G-T-C 정위틀을 사용하여 매회 2.5Gy씩 45~62.5Gy의 FSRT를 시행하여 2~37개월 추적관찰결과, 7명에서 국소종양억제효과를 보였고, 3례가 원격전이로 사망하였으며, 1례에서 FSRT로 인한 뇌간손상을 관찰하였다¹⁴⁾¹⁵⁾.

본 연구에서는 정위틀 대신 고정된 기준점을 사용하는 방법으로 FFSRT를 시행하여 7명의 재발성 두경부종양환자중 5명에서 완전관해를 보였으나 이중 1례는

표적용적내에서, 1례는 표적용적의 경계 및 외에서, 나머지 한례는 표적용적으로 재발하였다. 신경학적 증상을 호소한 5례중 경미한 반응을 보였던 1례를 제외한 4례에서 증상의 호전을 보였으나, 증상의 완전한 소실은 관찰되지 않았으며 추적관찰기간중 FFSRT로 인한 신경학적 증상은 관찰되지 않았다. 특히 저자들의 경우 두개기저부 및 그 근접부에 재발한 종양의 경우 그 모양이 매우 불규칙하여, 통상적인 다호형회전치료방법을 사용하면 구형선량분포(spherical dose distribution)에 의해 종양 주변 정상조직의 상당부분이 고용량용적 내에 포함되어 부작용의 위험이 높아지므로 각 종양면의 모양에 맞게 6~7개의 불규칙정지조사야를 사용하는 입체조형적치료방법을 적용함으로써 통상적인 다호형회전치료방법에 비해 주변 정상조직을 효과적으로 보호할 수 있었다.

결론

두개기저부 및 그 인접부위에 국소재발한 두경부종양에 대한 적극적인 구제요법으로서, conformal method를 이용한 FFSRT가 비교적 효과적이면서도 안전하게 적용할 수 있는 방사선 재치료 방법임을 일차적으로 확인할 수 있었다. 향후 적용범위의 확대를 통한 좀 더 많은 증례의 수집 및 장기적인 추적관찰을 통해 장기적 구제효과를 좀더 명확하게 평가하고, 아울러 국소제어율을 향상시키기 위한 선량증가연구(dose escalation study) 등이 필요할 것으로 사료되었다.

References

- 1) Fu KK, Philips TL, Silverberg IJ et al : *Combined radiotherapy and chemotherapy with bleomycin and methotrexate for advanced inoperable head and neck cancer : Update of Northern California Oncology Group randomized trial. J Clin Oncol. 1987 ; 5 : 1410-1418*
- 2) Hong WK, Schaefer S, Issell B et al : *A prospective randomized trial of methotrexate versus cisplatin in the treatment of recurrent squamous cell carcinoma of head and neck cancer. Cancer. 1983 ; 52 : 06-210*
- 3) Jones D, Christopherson D, Washington JT et al : *A frameless method for stereotactic radiotherapy. The British Journal of Radiology. 1993 ; 66 : 114-150*

- 4) Jones D, Rieke J, Hafermann M et al : *Clinical experience in the frameless stereotactic irradiation of irregularly shaped targets. Proceedings for 3rd Congress of International Stereotactic Radiosurgery Society, 1997* ; 38
- 5) Fu KK, Newman H, Phillips TL : *Treatment of locally recurrent carcinoma of the nasopharynx. Radiology. 1975* ; 117 : 425-431
- 6) Lee AW, Law SCK, Foo W : *Retrospective analysis of patients with nasopharyngeal carcinoma during 1976-1985 : Survival after local recurrence. Int J Rad Oncol Biol Phys. 1993* ; 6 : 773-782
- 7) Wang CC : *Re-irradiation of recurrent nasopharyngeal carcinoma : Technique results. Int J Rad Oncol Biol Phys. 1987* ; 13 : 953-956
- 8) Kondziolka D, Lunsford D : *Stereotactic radiosurgery for squamous cell carcinoma of the nasopharynx. Laryngoscope. 1991* ; 101 : 520-522
- 9) Kaplan ID, Adler JR, Hicks WL, Fee WE, Goffinet DR : *Radiosurgery of palliation of Base of skull recurrences from head and neck cancers. 1992* ; 70 : 1980-1984
- 10) Buatti JM, Friedman WA, Bova FJ, Mendenhall WM : *Linac Radiosurgery for locally recurrent nasopharyngeal carcinoma : Rationale and technique. Head & Neck. 1995* ; Jan/Feb : 14-19
- 11) Cmelak AJ, Cox RS, Adler JR, Fee WE, Goffinet DR : *Radiosurgery for skull base malignancies and nasopharyngeal carcinoma. Int J Rad Oncol Biol Phys. 1997* ; 37 : 997-1003
- 12) Hall EJ, Brenner DJ : *The radiobiology of radiosurgery : Rationale for different treatment regimes for AVMs and malignancies. 1993* ; 25 : 381-385
- 13) Monti CR, Kawakami NS : *The use of radiosurgery and fractionated stereotactic radiotherapy in the treatment of nasopharyngeal carcinoma. Radiosurgery. 1998* ; 2 : 121-128
- 14) Ahn YC, Lim DH, Choi DR et al : *Excellent local tumor response after fractionated stereotactic radiation therapy for locally recurrent nasopharyngeal cancer. J Korean Soc Ther Radiol Oncol. 15* : 19-25
- 15) 안용찬, 김문경, 임도훈 등 : 비인강암에 대한 정위적 방사선분할치료의 적용. 제 24 회 대한암학회 학술대회 초록집. 1998 : 144