

갑상선 유두상암종의 조직병리학적 소견과 종양침윤과의 연관성

전북대학교 의과대학 이비인후과학교실, 병리학교실*
홍기환 · 박종권 · 조윤성 · 이동근*

= Abstract =

Histopathological Features of Papillary Thyroid Carcinoma Showing Extrathyroid Invasion

Ki Hwan Hong, M.D., Jong Kwon Park, M.D.,
Yoon Sung Cho, M.D., Dong Geun Lee, M.D.*

Department of Otorhinolaryngology and Pathology, College of Medicine,
Chonbuk National University, Chonju, Korea*

Generally, the papillary carcinoma generally has a favorable prognosis, and several variants of pathologic heterogeneity are recognized. Variants that are regarded as more aggressive are tall cell, columnar cell, and diffuse sclerosing types. Seventeen cases of papillary thyroid carcinoma showing clinically aggressive behavior, invading extrathyroidal structures, were retrospectively reviewed to evaluate the morphological variants of the tumors. Six of them were found to be pure papillary and nine were mixed types regarded as non-aggressive variants. Four cases were found to be tall cell variants, two cases of non-extrathyroidal invasion and two of extrathyroidal invasion regarded as aggressive variants. Our findings suggest that the prognosis of papillary carcinoma not always be based on its morphological variant and more attention should be given to other clinical parameters.

KEY WORDS : Papillary thyroid carcinoma · Tall cell variant · Extrathyroid invasion.

서 론

유두상암은 여포상피세포(follicular epithelium)에서 기원한 것으로 갑상선암의 대부분을 차지하며 전체적으로 서서히 진행되는 임상 경과와 비교적 좋은 예후를 보인다. 그러나 이 유두상암은 서로 다른 이질적인 조직형태상을 보이는데 이에 따라 예후에 큰 차이를 보이는 것으로 알려져 있다. 즉 비공격적이며 양호한 예

후를 보이는 것으로는 순수한 유두상형(pure papillary)과 유두상과 여포상이 혼재된 혼합형(mixed)이 있으며, 주위조직으로의 침윤이 심하며 공격적이고 불량한 예후를 보이는 형으로는 대세포형(tall cell), 원주세포형(columnar cell), 미만성 경화형(diffuse sclerosing)이 있다.

이에 저자들은 전북대학교병원 이비인후과에서 수술 받고 조직학적으로 확진된 유두상 갑상선암 67례와 이중 임상적으로 상기도와 식도등 갑상선외의 주위조직

침윤을 보인 17례의 조직과 의무기록을 후향적으로 재 분석하여 각 조직형태상에 따른 종양의 조직침윤 연관성 여부를 조사하였다.

대상 및 방법

전북대학교 의과대학 이비인후과학교실에서 갑상선 수술후 조직학적 검사상 유두상암으로 확진된 67명의 환자를 대상으로 하였다. 이중 50례는 갑상선 이외의 주위조직 침윤이 없었으며 17례에서는 임상적으로 상기도와 식도등 갑상선외의 주위조직으로 침윤을 보였다. 조직의 후향적 분석은 WHO분류법(1989)에 따라 시행되었으며 한명의 병리학 의사에 의해 진행되었고, 모든 조직은 hematoxylin-eosin 염색상태였다. 통계학적 검증은 chi-square검사를 이용하였으며 유의 수준은 $p < 0.05$ 로 정하였다.

결 과

1. 병리조직학적 소견 및 유두상암의 아형 분포

본 원에서 경험하였던 갑상선 유두상암 67례중 순수 유두상형(pure papillary)이 27례(40%), 혼합형(mixed)이 36례(54%)였으며, 대세포형(tall cell)이 4례(6%)

Table 1. Histologic variants of papillary thyroid carcinoma

Histology	Total	Extrathyroidal invasion
Pure papillary	27	6/27 (22%)
Mixed	36	9/36 (25%)
Tall cell	4	2/4 (50%)
Total	67	17/67 (25%)

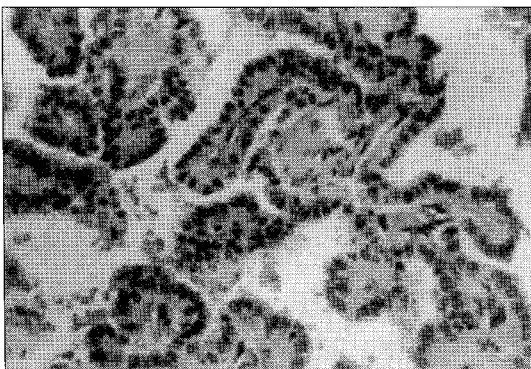


Fig. 1. Pure papillary type : Classic papilla with fibrovascular core surrounded by a single layer of neoplastic cells(H & E ×200).

에서 관찰되었다(Table 1). 각 아형에 따른 갑상선외 침범은 순수 유두상형(Fig. 1)이 6례 (22%), 혼합형(Fig. 2)이 9례(25%), 그리고 대세포형(Fig. 3)이 2례 (50%)에서 관찰되었다. 그러나 이 결과를 통계학적으로 검증하였을때 각 아형에 따른 조직 침윤사이에는 유의한 연관성이 관찰되지 않았다($p=0.4$).

2. 갑상선의 침윤을 보인 순수 유두상형 및 혼합형의 임상적 특징

임상적으로 갑상선의 주위조직 침윤을 보인 순수 유두상형 6례중 경부 strap 근육과 경부 연부조직 침범을 보인 예는 3례, 기관연골의 침범은 5례, 후두반회신경마비는 2례에서 관찰되었으며 그 외에 식도 침범이 관찰되었고 처치는 모든 예에서 갑상선 전절제술이 시행되었고 대부분 중앙 경부청소술과 침범부위의 절제등이 시행되었다. 후두신경을 침범한 경우에는 중앙 및 신경 제

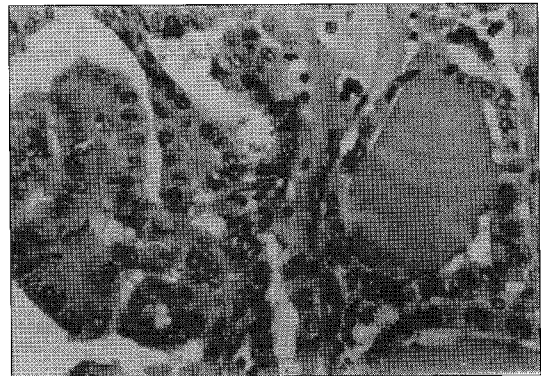


Fig. 2. Mixed type : mixture of papillary and follicular cell (H & E × 200).

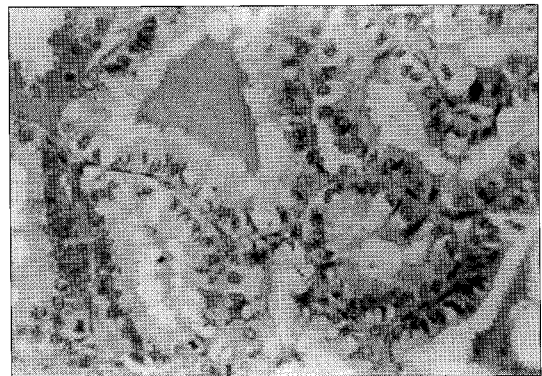


Fig. 3. Tall cell variant of papillary carcinoma : The columnar cells manifest a height at least twice their width. Enlarged, crowded nuclei are located at the base of the cells(H & E ×200).

거후 제 1형 갑상선결성형술이 시행되었다(Table 2).

주위조직 침윤을 보인 혼합형 9례도 경부 strap 근육과 경부 연부조직 침범을 보인 예는 4례, 기관연골의 침범은 4례, 후두반회신경마비는 4례에서 관찰되었으며 그 외에 후두 및 식도 침범이 관찰되었고 처치는 모

Table 2. Clinical features of pure papillary type with extrathyroidal invasion

NO. A/S	Extrathyroid invasion	Treatment
1 29/F	RLN. trachea	TT, CND. thyroplasty. shaving-off
2 41/F	Trachea	TT. CND. Shaving-off
3 45/F	RLN. trachea	TT. CND. thyroplasty. shaving-off
4 34/F	Strap muscle.	TT. local resection
5 43/F	Strap muscle.	trachea TT. CND. Shaving-off
6 62/F	Esophagus. RLN. trachea. strap muscle	TT. tracheal reconstruction(SCM)

RLN : recurrent laryngeal nerve
TT : total thyroidectomy, CND : central neck dissection
SCM : sternocleidomastoid muscle

Table 3. Clinical features of mixed type with extrathyroidal invasion

NO. A/S	Extrathyroid in-	Treatment
1 78/M	Larynx trachea	TT. CND. shaving-off
2 47/F	Strap muscle	TT. local resection
3 50/F	Strap muscle	TT. CND. local resection
4 38/F	RLN	TT. CND. thyroplasty
5 67/F	RLN. trachea	TT. CND. local resection. thyroplasty
6 58/F	Strap muscle	TT. CND. local resection
7 61/M	Larynx, Trachea. RLN.	TT. MND. shaving-off. thyroplasty
8 38/F	Stap muscle	TT. local resection
9 52/F	Larynx tracha. RLN.	TT. MND. trechal reconstruction(SCM)

RLN : recurrent laryngeal nerve
TT : total thyroidectomy, CND : central neck dissection
MND : modified neck dissection
SCM : sternocleidomastoid muscle

Table 4. Clinical features of tall cell variant

NO.	A/S	F/U	Extrathy invasion	Treatment	Recurrence	Status
1	44/F	35	(-)	Total thyroidectomy central and lateral ND	(-)	NED
2	56/F	44	(-)	Total thyroidectomy, CND	(-)	NED
3	64/F	23	Esophagus. RLN	Total thyroidectomy partial esophagectomy	(-)	NED
4	62/F	10	Trachea. larynx	Total thyroidectomy. MND partial thyrotracheal resection	(-)	NED

RLN : recurrent laryngeal nerve, CND : central neck dissection, SCM : sternocleidomastoid muscle
NED : no evidence of disease

든 예에서 갑상선 전절제술이 시행되었고 대부분 중앙 경부청소술과 침범부위의 절제등이 시행되었으며 기관 침범이 심하였던 경우에는 광범위 기관절제후 대흉쇄근 및 쇄골막을 이용한 재건술을 시행하였다. 후두신경을 침범한 경우에는 중앙 및 신경 제거후 제 1형 갑상선결성형술이 시행되었다(Table 3).

4. 대세포형 유두상암의 임상 양상

4례 모두 여성에서 발생하였으며 이중 2례에서 주위 조직으로의 침윤을 보였는데 각각 식도와 후두반회신경 그리고 후두와 기관연골침범이었다. 경부림프절 전이도 2례에서 관찰되었다. 수술은 모든 육안적 종괴의 완전 제거를 목표로 Table 4과 같이 시행되었으며 모두 술후 재발이나 원격전이는 보이지 않았고 현재 평균 28개월의 추적관찰기간 동안 무병 생존해 있는 상태이다.

고 찰

유두상암은 전체 갑상선암의 70~80%를 차지하며 전체적으로 서서히 진행되는 임상경과를 보이며, 비교적 예후가 좋은 편이다. 그러나 병리조직학적 조건에 따라 나는 각각의 아형에 따라서 생명에 별 영향이 없는 것에서부터 진행속도가 빨라 몇년내에 사망하는 것까지 다양한 임상양상을 보이는 것으로 알려져 있다. 즉 비공격적인 성향을 보이는 것으로는 순수한 유두상형과 유두상과 여포상이 혼재된 혼합형이 있으며 주위 조직 침윤등 공격적인 성향과 불량한 예후를 보이는 형으로는 대세포형, 원주세포형, 그리고 미만성 경화형이 있다는 것이다¹⁾. 이외에도 갑상선암의 예후에 영향을 미치는 인자로는 환자의 연령, 질환의 병기, 분화도, 암종의 크기 및 침범정도, 전이여부, 성별등 다양하며 이들은 상호영향을 미친다고 알려져있다. 본 연구에서는 다변량분석(multivariate analysis)을 시행하지는 못하였지만 지금까지 통상적으로 알려져왔던 유두상암의

각아형에 따른 종양의 침윤성 연관여부에 초점을 맞추어 예후인자를 검정해보고자 하였다. 본 교실에서 갑상선 수술후 시행한 병리조직학적 소견상 유두상암중 순수한 유두상형은 40%, 혼합형은 54% 그리고 대세포형이 6%를 차지하였다.

대세포형은 1976년 Hawk와 Hazard²⁾에 의하여 처음 기술되었으며, 조직학적 특징으로는 종양의 30% 이상이 넓이에 비해 높이가 2배 이상되는 대원주세포(tall columnar cell)로 구성되며 핵이 세포의 기저부에 위치하며 풍부한 호산성 세포질을 보인다고 하였다. 또한 임상적으로는 종양의 크기가 6 cm 이상으로 크며 갑상선외의 침습과 혈관침윤율이 높다고 보고하였다. 그후에 Johnson³⁾등은 12명의 대세포형 환자와 순수한 유두상형 환자를 비교분석함으로써 대세포형 유두상암 환자가 더 높은 갑상선외의 주위조직으로의 침윤(42%)과 재발율(58%) 그리고 원격전이(17%)을 보이며 사망율(25%)도 높다고 하였다. 그러나 종양의 크기와 경부림프절 전이정도에는 두군간에 유의한 차이가 없다고 하였다. 즉 결론적으로 대세포형 유두상암은 매우 공격적인 임상 경과와 불량한 예후를 보인다고 하였다. 또한 Moreno¹⁾등은 5명의 대세포형 유두상암 환자의 임상양상을 분석하여 다음과 같은 결론을 내렸다. 즉, 주로 60세 이상의 고령에서 그리고 남성에서 호발하고, 5례 모두에서 주위 지방 및 근육 등 갑상선외로의 침습이 관찰되었으며 경부림프절 전이도 4례에서 있었고, 재발율이 높고 생존기간이 짧다고 하였다. 따라서 갑상선 전절제술과 필요에 따라 경부곽출술등 적극적인 수술 방법과 수술후 주의깊은 추적 관리가 필요하다고 주장하였다.

그러나 위의 보고들과는 달리 1996년 Hefer⁴⁾등은 상기도와 식도등 갑상선 주위조직으로의 침윤을 보인 6례의 환자에서 조직소견을 재분석한 결과 오직 1례만이 대세포형이었으며 순수한 유두상형과 혼합형이 각각 4례와 1례였다고 보고하였다. 따라서 종양 침윤성과 유두상암종의 조직소견사이에는 연관성이 없다고 보고하였으며 오히려 다른 예후 인자들 즉 환자의 연령, 종양의 크기 및 침범정도, 원격전이, 종양의 완전 제거유무등을 고려해야 한다고 하였다.

원주세포형 유두상암은 Evans⁵⁾에 의해 2례가 처음 보고되었으며 세계적으로 매우 희귀한 질환으로 알려져 있다. 병리 조직학적 소견상 대세포형과 유사하나,

핵이 중층화를 보이며 빈약한 세포질을 보이는 것이 차이점이라 할 수 있으며⁶⁾ 모두 남성에서 발생하였고 모두 2년 이내에 사망하는 불량한 예후를 보였다고 보고하였다. 미만성 경화형⁷⁾ 또한 조직학적 소견상 넓은 고형대(solid zone)와 많은 사중체(psammoma body)가 관찰되며, 주로 소아에 발생하고 림프절전이와 원격전이가 빈번한 불량한 예후를 보인다고 알려져 있다.

본 연구에서는 불량한 예후를 보인다는 여러 아형중 원주세포형과 미만성경화형은 관찰되지 않았으며 오직 대세포형만이 4례에서 발견되었다. 이러한 대세포형 유두상암의 발생빈도는 6%로 Johnson³⁾의 4%보다는 높았지만 Livolsi⁷⁾의 10%, Hawk와 Hazard²⁾의 9.3%보다는 낮았다. 남녀별 발생빈도는 남성에서 호발한다는 다른 보고¹⁾와는 달리 4례 모두 여성에서 발생하였다. 모든례에서 술후 재발이나 원격전이 소견은 보이지 않았고 평균 28개월의 추적 관찰기간동안 모두 생존해 있는 상태이다. 또한 갑상선외의 주위조직으로 침윤을 보인 17례를 조직학적으로 재분류하였을때 순수 유두상형은 6례, 혼합형은 9례로 대부분을 차지하였으며 오직 2례만이 대세포형을 보였다. 비록 대상이 적은 수이지만 이러한 각 아형에 따른 종양의 침윤성은 통계학적 검증시 유의성이 없었으며 따라서 유두상암의 조직병리학적 소견과 종양 침윤성 사이에는 연관성이 없는 것으로 사료되었다.

결 론

저자들은 갑상선외의 주위조직으로 침윤을 보인 17례의 유두상 갑상선암을 후향적으로 재분석하여 조직형태상과 종양침윤과의 연관성 여부를 조사한 결과 각 아형에 따른 종양 침윤의 연관성은 관찰되지 않았다. 따라서 유두상 갑상선암의 예후는 병리조직학적 형태이외에 환자의 연령이나, 종양의 크기 및 침범정도, 원격전이, 그리고 종양의 완전제거여부등 다른예후인자들에게 더 많은 관심이 필요할 것으로 사료되었다.

References

- 1) Moreno EA, Rodriguez GJM, Sola PZ, Soria CT, Parrilla PP : Prognostic value of the tall cell variety of the papillary cancer of the thyroid. *European J*

- Surg Oncol.* 1993 ; 19 : 517-521
- 2) Hawk WA, Hazard JB : *The many appearance of papillary carcinoma of the thyroid.* *Cleveland Clinic Quarterly.* 1976 ; 43 : 207-216
 - 3) Johnson TL, Lloyd RV, Thompson NW, Beierwaltes WH, Sisson JC : *Prognostic implications of the tall cell variant of papillary thyroid carcinoma.* *Am J Surg Pathol.* 1988 ; 12 : 22-27
 - 4) Hefer T, Joachims HZ, Eiton A, Munichor M : *Are the morphology of the papillary thyroid carcinoma and tumour's behaviour correlated?.* *J Laryngol Otol.* 1996 ; 110 : 704-705
 - 5) Evans HL : *Columnar cell carcinoma of the thyroid. A report of two cases of an aggressive variant of thyroid carcinoma.* *Am J Clin Pathol.* 1986 ; 85 : 77-80
 - 6) Hicks MJ, Batsakis JG : *Tall cell carcinoma of the thyroid gland.* *Annal Otol Rhinol Laryngol.* 1993 ; 102(5) : 402-403
 - 7) Livolsi VA : *Surgical pathology of the thyroid.* Philadelphia : W.B.Saunders Company, 1990 : 136-172