

## 주관절의 외측방 회전 불안정성에 대한 외측 척측부인대 재건술 - 1례보고 -

전남대학교 의과대학 정형외과학교실

문은선 · 이승기 · 박철홍

— Abstract —

### Lateral Ulnar Collateral Ligament Reconstruction for Posterolateral Rotatory Instability of the Elbow Joint - A Case Report -

Eun-Sun Moon, M.D., Seung-Gi Lee, M.D, Chol-Hong Park, M.D.

*Department of Orthopaedics, Chonnam University Hospital, Kwangju, Korea*

Recurrent dislocation of elbow joint occurs relatively rarely by the injury of the collateral ligament which contributes elbow joint stability. Among them, posterolateral rotatory instability occurs by the injury to the lateral ulnar collateral ligament.

We experienced a case of recurrent dislocation of elbow joint due to posterolateral rotatory instability. We treated operatively with lateral ulnar collateral ligament reconstruction using the palmaris longus tendon by technique of Nestor et al. We report it with literature analysis.

**Key Words** : Elbow, Recurrent dislocation, Posterolateral rotatory instability

### 서 론

주관절은 경첩 관절로 내 외측 측부 인대등의 해부학적 구조로 인해 비교적 안정된 관절이다.

주관절의 탈구는 대부분 후외방 탈구가 많으며 조기에 발견된 경우는 도수정복 및 석고 고정후 능동 관절운동으로 좋은 결과를 얻는 것으로 알려져 있다<sup>5,13)</sup>. 그러나 간혹 활동성이 강하고 외상의 기회가 많은 청장년에서는 만성적인 주관절 불안정

※통신저자 : 문 은 선  
광주광역시 동구 학동 8번지  
전남대학교 의과대학 정형외과

성이나 재발성 탈구등의 문제가 발생한다. 주관절의 재발성 탈구는 주관절의 안정성에 관여하는 측부인대의 손상에 의해 비교적 드물게 발생하는데, 그중 후외측방 회전 불안정성은 외측 측부 인대의 부전, 특히 외측 척측부인대의 손상에 의해 발생한다고 하였다<sup>9,10</sup>. 결국 인대의 부전으로 척골-상완골 관절의 회전 아탈구가 유발되며, 이로 인하여 요골-상완골 관절의 아탈구나 탈구가 발생한다. 윤상인대는 대개 유지되어 요 척골의 근위부는 함께 전위되게 된다.

현재까지 주관절의 후측방 회전 불안정성의 치료에 관한 국내보고는 없었다. 저자들은 전남대학교병원 정형외과에 우측 주관절의 후측방 회전 불안정성에 의한 재발성 탈구 환자에 대한 치험례를 문헌고찰과 함께 보고하는 바이다.

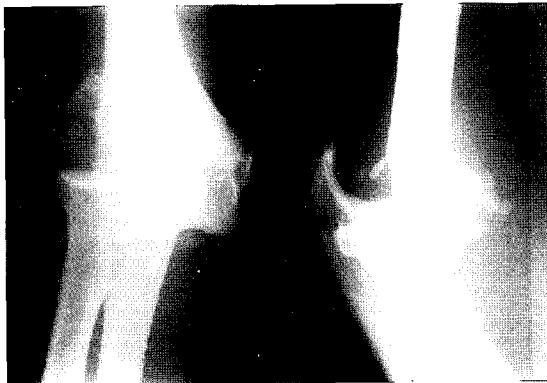

Fig. 1. Elbow joint was dislocated posterolaterally on anteroposterior and lateral view which was checked 1 month ago at local clinic.

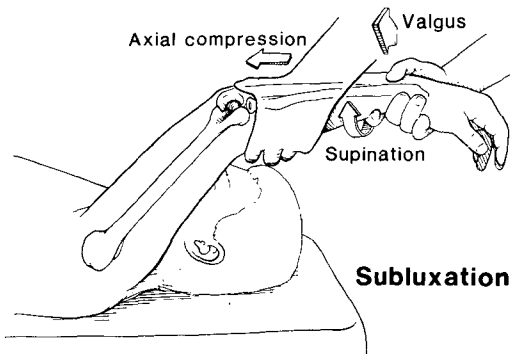


Fig. 2. Lateral pivot-shift test on anesthesia ; Test for posterolateral rotatory instability of elbow.

## 증 례

30세 남자 선원으로 우측 주관절의 동통 및 운동제한을 주소로 내원하였다. 과거력상 약 5년전 주관절이 신전된 상태에서 넘어진 후 탈구가 발생하여 타 병원에서 도수정복 및 석고고정술을 시행 받았으며, 그후에도 10여 차례 탈구되어 탈구 때마다 도수정복과 석고고정술을 받아왔다. 최근 내원 1개월전 작업중 다시 탈구되어 다른병원에서 촬영한 방사선 촬영상 확실한 후외측방 탈구를 확인할 수 있었으며(Fig. 1), 이때는 도수정복이 어려워 전신마취하에 도수정복을 받았었다.

진찰소견상 주관절의 위축, 종창 및 피하출혈은 없었으며, 주관절의 운동은 굴곡구축 5° 및 후속 팔곡 140°을 보였다. 전박의 회내전과 회외전은 거의 정상 운동 소견을 보였고, 내측 상과의 7cm 하방에서 측정한 전완부의 둘레는 양측에서 29cm으로 동일한 소견을 보였다. 주관절 30° 굴곡과 전완부의 회외전 상태에서 시행한 외반 및 내반 가압검사(Valgus & Varus stress test)상 정상소견을 보였으나, 주관절의 후외방 회전 불안정성을 검사하는 외측 Pivot-shift 검사(Fig. 2)에는 양성을 보였다.

단순 방사선 촬영상 주관절의 외측 부위에 이소성 골화를 보였으며, 골절이나 탈구 등의 소견은 없었다(Fig. 3). 수술장에서 마취하에 시행한 외측 Pivot-shift 검사는 더 저명하였으며, 이 상

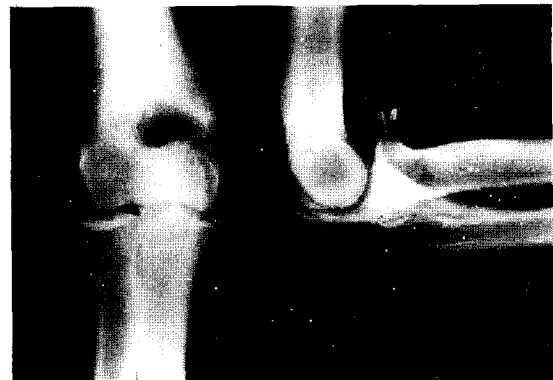
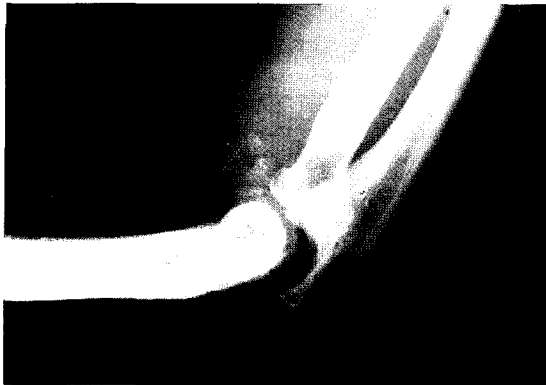
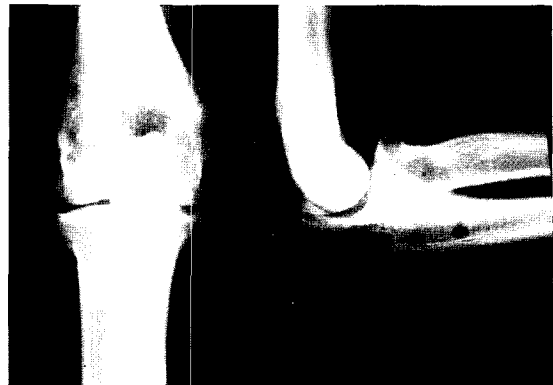
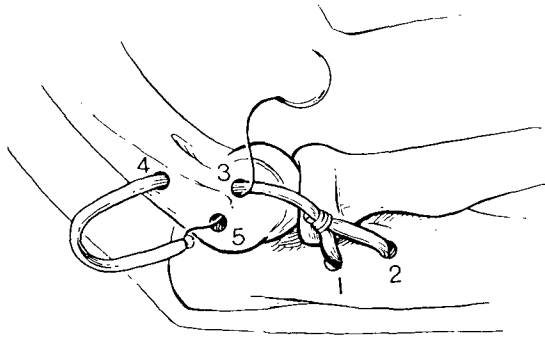
Fig. 3. Elbow anteroposterior and lateral view on initial visit at our hospital.



**Fig. 4.** Elbow lateral view on lateral pivot-shift test : There shows subluxation of elbow joint



**Fig. 6.** At 6 months postoperative follow-up X-ray, there was heterotopic ossification at anterior and lateral portion of elbow joint on anteroposterior and lateral view.



**Fig. 5.** Techniques of Nestor et al. Tunnel is made in ulna and humerus. Palmaris longus tendon is drawn through ulnar and humeral tunnels and tied to itself after recrossing joint.

태에서 촬영한 주관절 외측 방사선 사진 소견상 아탈구를 확인할 수 있었다(Fig. 4).

수술은 변형 Kocher 방법의 외측 도달법으로, Nestor, O' Driscoll, Morrey의 술식<sup>9,14,15)</sup>을 이용하여 시행하였다. 수술 소견상 주관절의 외측 관절낭 주위에 이소성 골화가 심하였으며, 전 후방 관절낭의 파열 및 외측부인대의 파열이 관찰되었다.

동측의 약 15cm 장장근건을 이용하여 외측 척측부 인대 재건술을 시행하였다. 우선 주관절부위의 일부 이소성 골화 및 파열된 조직을 제거하였다. 척골에서는 척골의 회외전근의 후방 결절의 능선을 따라 작은 Burr를 이용하여 2개의 구멍을 뚫어 건을 통과시켜 End to Side technique

으로 봉합하였다. 상완골에서는 상완골의 외측과에 주관절 운동에도 인대의 이동이 거의 없는 등척점(isometric point)을 얻어 그 주위로 등척점과 후상방 및 후하방에 각각 구멍을 뚫어 3개의 구멍을 얻었다. 건의 끝을 등척점과 후상방, 후하방 순서로 구멍을 통과시킨 후 주관절을 40° 굴곡 및 완전히 회내전 상태에서 건을 봉합하였으며(Fig. 5), 비흡수 봉합사(Ethibond®, No. 5)를 이용하여 동일한 순서로 3점을 통과시킨 후 봉합하여 건을 보강하였다.

건 재건 후 전, 후방 및 측방의 관절낭을 봉합하였으며, 후측방의 회전 불안정성을 검사한 후 피부 봉합하였다. 모든 봉합은 주관절을 30-40° 굴곡 및 완전 회내전 상태에서 시행하였다.

수술 후 주관절을 90° 굴곡 및 회내전 상태에서 장상지석고를 시행하였다. 수술 2주부터 주간에 주관절의 능동적 운동을 시작하였으며 수술 4주경에 30°에서 110°까지 능동적 굴곡이 가능하였으며 추시중 재탈구나 특별한 합병증은 없었다. 수술 6개월 추시시 방사선 소견상 주관절의 외측부와 전방부에 이소성 골화 소견과 수술 반흔이 관찰되었고(Fig. 6), 주관절의 운동은 전영역에서 정상범위까지 가능하였고, 외반 및 내반 가압 검사나 회전 불안정성 검사에도 모두 정상 소견을 보였다. 동통도 없었으며, 선원으로서 본래 업무에 복귀하여 사용하는데 아무런 불편이 없다고 하였다.

## 고 찰

주관절은 상완골, 척골 및 요골과 이들을 연결하여 안정성을 부여하고 있는 내측 및 외측 측부 인대로 이루어져 있으며, 관절의 안정성을 유지하는 데 가장 중요한 해부학적 요소는 상박골 활차면과 척골주두, 그리고 전내방의 근육군과 측부인대의 세가지라 할 수 있다<sup>5,13)</sup>. 이중 측부인대의 역할이 매우 중요하여, 인대에 이완성이 있는 소아나 청년층에서 주관절의 탈구가 많이 발생하는 것을 볼 수 있다.

주관절 탈구의 발생기전은 주관절을 약간 신전한 상태에서 손을 뺀고 넘어질 때 생기게 되며 이때 힘은 전박골을 통하여 활차절흔과 관상돌기로 전달되어 상박골의 활차로 전해진다. 이 위치에서 활차의 내측 2/3가 외측으로 경사져 있으므로 힘을 외측방향으로 이동시키고 외반력을 가하게 되어 요골과 척골이 후방 혹은 후외방으로 전위되고 탈구가 발생한다<sup>4,12)</sup>. 주관절 탈구는 95%에서 후방 및 후외방 탈구이며, 흔히 탈구에 동반되는 손상으로 관상돌기와 요골 골두의 골절이나 상완동맥이나 정중신경 손상 같은 신경 또는 혈관의 손상 등을 들 수 있다<sup>1,5,13)</sup>. 또한 합병증으로 이소성 골화나 인대의 석회화, 그리고 재발성 탈구 등을 많이 볼 수 있다<sup>13)</sup>. 이중 주관절의 재발성 탈구는 아주 드물게 발생하며, Linscheid와 Wheeler<sup>4)</sup>는 110명의 주관절 탈구환자 중 2명에서 발생하였다고 보고하였다.

외측 측부 인대는 상과에서 기시하여 윤상인대에 붙는 구조물로 Morrey와 An<sup>7,8)</sup>은 주관절의 굴곡과 신전시에 외측의 안정에 중요한 역할을 한다고 하였다. 주관절의 재발성 불안정은 후측방 회전 불안정 아탈구의 흔한 병리학적 소견이며 특히 외측 측부인대의 완전한 파열이 거의 모든 경우에서 발생하게 된다.

Morrey와 An<sup>7,8)</sup>은 외측 측부인대가 주관절의 완전 신전시 내반 안정의 14%, 90° 굴곡시 9%를 담당하며, 나머지는 골관절과 전방 관절낭 등이 담당한다고 하였다. 외측 측부인대의 손상은 대개 주관절의 과신전이나 내반 손상에 의하여 후측방 및 외측 관절낭과 함께 발생한다. 주관절의

외측 측부인대가 완전파열이나 견열과 함께 탈구되었을 때 후측방 회전 불안정성이 발생하며, 20세 이하의 젊은 환자에서 흔히 발생한다. 이러한 불안정성을 최소화하기 위해서는 Nestor<sup>9)</sup>은 16세 이하의 젊은 환자의 경우 주관절 탈구시 정복 후 최소한 3-4주간의 고정이 필요하다고 하였다. 또, 이러한 주관절의 후외측방 회전 불안정성은 외측 측부인대중 특히 척측부인대의 손상에 의해 발생한다고 하였으며, 이로 인한 재발성 탈구를 보일 때 외측 척측부인대의 재건을 필요로 한다고 하였다<sup>9,10)</sup>.

증상으로는 재발성 동통이나 탄발음, 주관절의 회외전 상태에서 신전할 때 잠김등의 증상을 보인다. 또한 주관절을 20-30° 굴곡과 전완부의 회외전 상태에서 외반과 측성 압력을 가할 때 요골두가 후방으로 아탈구되는 느낌을 느낄 수 있다(Lateral Pivot-shift test, Fig.2)<sup>10)</sup>. 이는 요골과 척골이 상완골로 부터 아탈구되어 나타나며, 척골의 후외측 골두가 돌출되고 요골두와 소두(Capitellum) 사이가 오목해짐을 느낄 수 있다. 검사시 동통이 심하므로 때로는 전신 마취나 국소 마취후 검사하는 것이 필요하기도 한다.

단순 방사선 촬영상에서는 요골-상완골 관절부위의 아탈구 소견이 보이기도 하지만 대부분 특이한 소견은 보이지 않으며, 관절조영술상에서 외측 측부인대의 손상을 진단할 수 있다. 외측에 가압하면서 촬영한 단순 사진상 회전 아탈구를 보일 수도 있다. Timmerman과 Andrews<sup>16)</sup>는 식염수-조영 자기공명 영상촬영(Saline-enhanced MRI)에서 관절낭 밖으로는 누출이 없으면서 주관절 주위의 상완골이나 척골 주위로 조영제가 유출되는 "T sign"을 보인다고 하였으며, 현재 측부인대 손상의 진단에 가장 좋은 검사법으로 알려져 있다. 하지만 불안정성을 증명하는 데는 크게 도움이 되지 못하는 경우가 많다.

치료는 충분한 고정을 통한 보존적 치료 후에도 지속되는 재발성 탈구가 발생시에 측부인대 재건을 시행하며, 주위 측부인대 재건은 크게 내측 측부인대 재건술과 외측 측부인대 재건술이 있다. Jobe<sup>2)</sup>는 운동을 지속으로 하기 원하는 선수에서, 내측 측부인대의 급성 완전파열의 경우와 3개월

이상의 보존적 치료에 호전이 없을 때 내측 측부 인대 재건술을 시행하고 내측 측부인대나 내측 구조물들을 재건함으로써 주관절의 안정을 회복할 수 있다고 하였다.

하지만 대개의 경우 주관절의 재발성 탈구는 외측 척측부 인대 손상에 의한 후측방 회전 불안정성이며 외측 측부 인대를 포함한 외측방 구조물의 봉합이나 재건술이 실시된다. 본례에서는 Nestor, O'Driscoll, Morrey<sup>9,14,15</sup>에 의한 장장근건을 이용한 외측 척측부인대에 대한 재건술을 시행하였다.

인대재건에 이용되는 건으로는 인공으로 합성된 인대나 자가건인 장장근건, 반건양근건, 삼두근막 등이 이용되고 있으며 인공인대의 단독 사용은 지양되고 있다<sup>9,14,15</sup>. 등척점은 척골에 봉합한 건을 상완골 부근에서 주관절의 굴곡과 신전운동을 시행하면서 건의 움직임을 관찰하여 움직임이 거의 없는 점을 등척점으로 하였으며, 대개 생각보다 전방에 위치한다.

수술후의 결과는 수술방법보다는 수술전의 병리학적인 변화의 정도가 더 중요하며, Nestor 등<sup>9</sup>은 11례중에서 7례가 우수한 결과를 보였으며, 1례에서 실패하였다고 보고하였다. 본 환자도 최종 추시시 전 운동 영역에서 관절운동이 가능하였고, 외측 Pivot-shift검사상 음성 소견을 보였다. 합병증으로는 척골신경염, 피부신경증, 지각이상 및 건의 파열등과 술후의 석고고정방법의 오류로 인한 부정정열, 불안정성의 재발 등이 보고 되고 있으며, 본환자의 경우는 특별한 합병증은 볼 수 없었다.

## 요 약

본 교실에서는 주관절에 발생한 후외측방 회전 불안정성에 의한 재발성 탈구 환자에 대해 Nestor 술식을 이용한 외측 척측부인대 재건을 1례 치험하였다.

주관절의 재발성 탈구의 치료에 있어서는 병인 중 가장 많은 후외측방 회전 불안정성에 대한 이해가 필요하며 그에 따른 외측 척측부인대 재건등의 수술적 수기와 술후 적절한 재활 치료가 치료 결과에 큰 영향을 미치게 된다.

## REFERENCES

- 1) Dean SL, James ER and Dan MS : Arterial injury; A complication of posterior elbow dislocation. *J Bone Joint Surg*, 56-A:1631-1636, 1974.
- 2) Jobe FW, Stark H and Lombardo SJ : Reconstruction of the ulnar collateral ligaments in athletes, *J Bone Joint Surg*, 68-A:1158-1163, 1986.
- 3) Linscheid RL and O'Driscoll SW : *Elbow dislocations*. In Morrey BF ed. The elbow and its disorders, 2nd ed, Philadelphia, WB Saunders, 441-463, 1993.
- 4) Linscheid RL and Wheeler DK : Elbow Dislocation, *JAMA* 194:1171-1178, 1965 (cited from Canale ST ed. *Campbell's Operative Orthopaedics*. 9th ed. Mosby: 1391-1404, 1998).
- 5) Marshall DJ : A review of the anatomy, mechanism, and sequelae of the elbow dislocation. *J Bone Joint Surg*, 58-B:257-258, 1976.
- 6) Meyn MA and Quigley TB : Reduction of posterior dislocation of the elbow by traction on the dangling arm. *Clin Orthop*, 103:106-108, 1974.
- 7) Morrey BF and An KN : Articular and ligament contributions to the stability of the elbow joint, *Am J Sports Med*, 11:315-321, 1983.
- 8) Morrey BF and An KN : Functional anatomy of the ligaments of the elbow, *Clin Orthop*, 201: 84-90, 1985.
- 9) Nestor BJ, O'Driscoll SW and Morrey BF : Ligamentous reconstruction for posterolateral rotatory instability of the elbow. *J Bone Joint Surg*, 74-A: 1235-1241, 1992.
- 10) O'Driscoll SW, Bell DF and Morrey BF : Posterolateral rotatory instability of the elbow. *J Bone Joint Surg*, 73-A:440-446, 1991.
- 11) O'Driscoll SW, Morrey BF, Korinek S and An KN : Elbow subluxation and dislocation: a spectrum of instability. *Clin Orthop*, 280: 186-197, 1992.
- 12) Osborne G and Cotterill P : Recurrent dislocation of the elbow. *J Bone Joint Surg*, 48-B:340-346, 1966.
- 13) Rockwood CA and Green DP : Fracture and Dislocations of the Elbow. *Fractures in adults*. 4th ed. New York, Lippincott-Raven: 929-1024, 1996.

- 14) **Shawn W, O'Driscoll, Bernard F and Morrey BF** : Surgical Reconstruction of the lateral collateral Ligament, *The Elbow*, edited by Morrey BF, Raven Press, New York, 1994.
- 15) **Shawn W, O'Driscoll, Bernard F and Morrey BF** : *The Unstable Elbow* ; Ligamentous Reconstruction. *Reconstructive Surgery of the Joints*. 2nd ed, edited by Morrey BF, Churchill Livingstone, New York, 681- 697, 1994.
- 16) **Timmerman LA and Andrews JR** : Undersurface tear of the ulnar collateral ligament in baseball players : a newly recognized lesion, *Am J Sports Med*, 22:33-36, 1994.