

## 만성 신부전을 초래한 Hinman 증후군 1례

영남대학교 의과대학 소아과학교실

이 경훈 · 이 은실 · 박 응훈

### 서 론

소아에서 신경학적, 해부학적 이상이 없으면서 이차적인 행동장애나 정신적인 문제로 인해 방광 하부의 기능적 폐쇄의 증상을 나타내는 비신경인성 신경인성 방광 증후군을 일명 Hinman 증후군이라고 한다. 이 증후군은 대뇌의 배뇨근 수축 억제 회로의 발육 지연으로 인하여 반사적인 배뇨근 수축을 의식적으로 억제하기 위해 외요도 괄약근을 수축시키기 때문에 증상이 발생되며<sup>1)</sup> 이러한 배뇨-괄약근 불일치의 원인은 잘 알 수는 없으나 정신적인 문제와 배뇨 장애가 악순환을 이루면서 나타난다고 알려져 있다<sup>2)</sup>. 저자들은 발열과 측복부 통증을 주소로 내원한 13세 남아에서 Hinman 증후군으로 진단하고 치료한 1례를 경험하였기에 문헌 고찰과 함께 보고하는 바이다.

### 증 례

환 아 : 석 ○ ○, 13세, 남아

주 소 : 발열과 측복부 통증

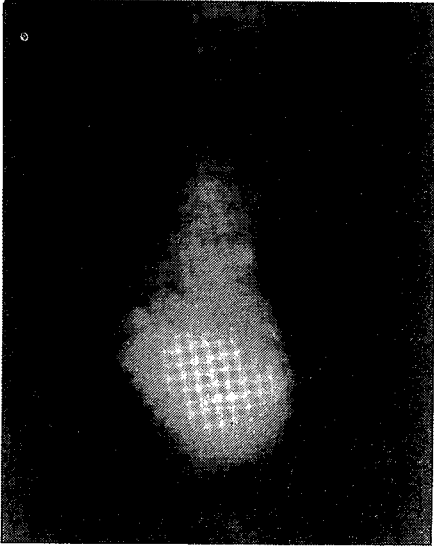
현병력 : 내원 약 10일 전부터 상기도 감염을 앓았으나 특별한 치료와 약물 복용없이 지내다가, 내원 5일 전부터 색깔의 혈뇨, 두통과 발열이 지속되어 본원에 입원하였다. 환아는 5세경부터 주간과 야간에 유뇨증이 있었고 빈뇨, 급뇨와 함께 항상 요의를 느꼈으나, 배뇨량 적었다고 하며 변비나 분변증은 없었다.

과거력 및 가족력 : 환아는 2남 1녀중 막내로 엄한 어머니와 자상한 아버지 사이에서 태어났고 발달 과정에 이상 소견 없었으며 소변가리기도 제 나이에 맞게 했으나, 5세경부터 유뇨증이 있었다.

이학적 소견 : 내원 당시 체온 37.5°C, 맥박수 140회/분, 호흡수 30회/분, 혈압 140/90 mmHg이었으며 체중 42 kg (50~75 백분위수), 키 153.5 cm (50~75 백분위수)였다. 환아는 급성 병색을 띠었으며 얼굴과 눈 주위로 부종이 관찰되었고 결막 및 공막은 정상이었다. 흉부에는 이상 소견이 없었고, 복부에서 간과 비장과

신장은 촉진되지 않았으나 팽만되어 있었고 양측 배부통이 있었으나 압통은 없었다. 배꼽 이하 부위에 어른 주먹크기의 등근 덩어리가 만져졌다. 사지에는 함요 부종이 있었다. 신경학적 검사에서 운동 및 지각 신경의 이상은 없었으며, 천골 부위에 돌출된 종양이나 함몰된 곳은 발견되지 않았다.

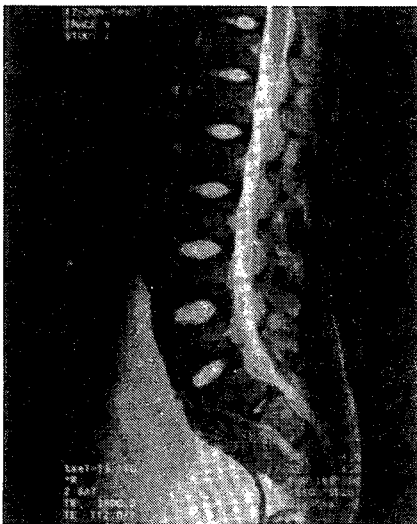
검사소견 : 입원당시 말초 혈액 검사상 혈색소 10.4 gm/dL, 백혈구 9800/mm<sup>3</sup> (호중구 87%, 간상세포 5%, 림프구 3%, 단핵구 4%, 호산구 1%), 혈소판 184,000/mm<sup>3</sup>이었고 C-반응 단백질은 1.37 mg/dL, 적혈구 침강속도는 38 mm/hr이었다. 소변검사에서는 혈뇨와 단백뇨가 나타났다. 혈액과 소변 배양 검사에서는 모두 병원균이 검출되지 않았다. 전해질은 Na<sup>+</sup> 140 mEq/L, K<sup>+</sup> 5.8 mEq/L, Cl<sup>-</sup> 116 mEq/L였으며, 일반화학 검사상 BUN 34 mg/dL, creatinine 2.1 mg/dL로 증가되어 있었다. Anti-streptolysin O는 231U이었고 크레아티닌 청소율 (creatinine clearance, Ccr)은 15.5 mL/min/1.73m<sup>2</sup>로 감소되어 있었고, C<sub>3</sub>/C<sub>4</sub>는 31.6/25.6 mg/dL로 C<sub>3</sub>가 감소되어 있었으나 한 달 후에는 78.1mg/dL로 정상화 되었다. 최근 외래 추적 관찰 중의 검사소견은 혈색소 9.2 gm/dL, BUN 16.6 mg/dL, creatinine 1.4 mg/dL, Ccr은 18 mL/min/1.73m<sup>2</sup>이었다. 흉부 X선에서 심비대 소견은 없었고 폐음영은 깨끗하였다. 신 초음파검사에서는 신장의 크기와 에코도가 증가되었고, 신우 신배가 확장되어 있으며 양측에 거대 요관이 보였다. 배설성 방광요도조영술 (voiding cystourethrogram)에서 Christmas tree 모양의 거대 방광 소견이 보였으나, 방광요관 역류는 관찰되지 않았다 (Fig. 1). 정맥내 신우조영술에서는 신장이 관찰되지 않았다. 신경학적 원인을 알아보기 위해 척추 자기 공명 촬영을 시행하였으나 거대방광의 소견외에는 별 다른 신경구조의 이상은 보이지 않았다 (Fig. 2, 3). 역행성 신우조영술에서 요관구는 정상이었으나, 조영제 주입 후 양측에 현저하게 확장된 요관, 신우 및 신배가 관찰되었다 (Fig. 4). 방광경 검사에서는 방광 내부에 경한 출혈이 보였고 계실화되고 섬유주화된 거대방광



**Fig 1.** Voiding cystogram reveals no reflux but severe trabeculated, atonic bladder “Christmas tree” like appearance bladder.

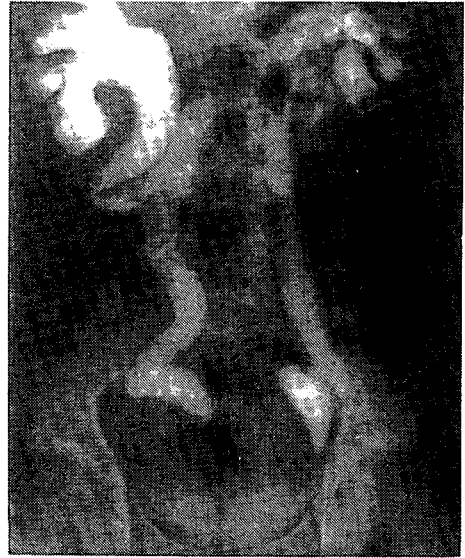은 관찰할 수 있었으나, 하부요로의 폐색은 관찰할 수 없었다. 신장의 DMSA 스캔에서는 양측 신장에 신반흔이 관찰되었고 요류 역학검사상 방광의 최대 용적은 272 mL이었고, 배뇨 후 35 mL의 잔뇨가 있었다. 방광의 압력은 53 cmH<sub>2</sub>O이었으며 배뇨근의 탄성도가 낮아 방광내 요량에 비례하여 내압이 높아져 있었다. 신 생검은 시행하지 않았다.

**임상 경과 :** 처음 내원시 급성 사구체 신염, 급성 신부전, 신경성 방광으로 진단하여 치료한 후 퇴원하였

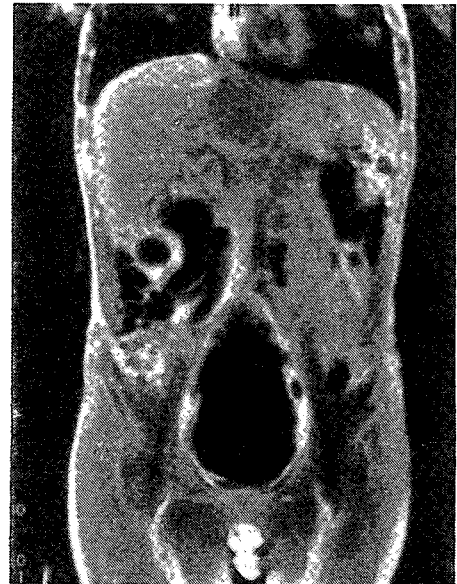

**Fig 2, 3.** An MRI scan of the spine is normal but note the large bladder.

으나 요로감염이 재발되어 다시 입원하였다. 이때 비신경인성 신경인성 방광 증후군으로 진단하고 신경성 방광 소견이 심하여 배뇨 훈련을 시행하였으나 다뇨와 요의 농축기능 소실은 호전되지 않았다. 증상의 호전이 없어 치골상부방광조루술을 시행하였다. 4개월 후 본원 비뇨기과에서 양측 요관방광문합술 (ureteroneocystostomy)와 방광성형술을 시행했고 주간에는 카테터를 막은 후 배뇨하는 훈련을 하고 있으며 현재는 요로 감염의 재발 없이 외래로 관찰 중이다.



**Fig 4.** Retrograde urethrography shows dilatation of both renal pelvis and ureter.



## 고 찰

기능장애성 배뇨이상 (dysfunctional voiding)은 소아에서 뚜렷한 신경학적 이상이나 해부학적 폐쇄가 발견되지 않으면서 요실금, 배뇨곤란과 잔뇨 등의 증상과 요로감염, 방광-요관 역류, 상부 요로확장 소견을 보이며 1915년 Beer<sup>5)</sup>에 의해 처음 보고된 후 관심이 높아져 왔다. 이 질환은 발견되지 않은 신경학적 병변이 반드시 있을 것이라는 생각에서 잠재성 신경인성 방광 (occult neurogenic bladder)<sup>6)</sup> 또는 불현성 신경인성 방광 (subclinical neurogenic bladder)<sup>5)</sup>으로 명명되어 왔었다. 이외에도 Detrusor-sphincter dyssynergia<sup>5,6)</sup>, Isolated neurogenic dysfunction<sup>7)</sup>, Dysfunctional 'lazy' bladder syndrome<sup>5,6,8)</sup> 과 같은 여러 가지 표현이 사용되면서 그런 소견을 초래하는 신경학적 이상을 찾기 위한 많은 연구가 있었지만 특별한 성과가 없었다. 1973년 Hinnam과 Baumann<sup>9)</sup>은 요실금을 주소로 입원한 8세 소아에서 요로감염과 Christmas tree 모양의 방광, 상부요로 손상이 있었고 원인이 될 만한 신경학적 이상을 발견할 수 없어 비신경인성 신경인성 방광 (nonneurogenic neurogenic bladder, NNNB)으로 명명하였으며 우연히 최면을 걸은 다음날 요실금이 소실되는 것을 관찰하여 최초로 정신학적 요인이 심한 배뇨기능 이상을 초래할 수 있다는 것을 보고하였다. 그 후 Allen<sup>10)</sup>은 비신경인성 신경인성 방광이 배뇨근 수축시 외요도 괄약근이 이완되지 않으므로써 일어나는 기능성 폐쇄임을 밝혀 이 증후군을 특발성 배뇨-괄약근 실조 (idiopathic detrusor-sphincter dyssynergia)라고 명명하였다. 그 후 Koff 등<sup>11)</sup>은 이 특발성 배뇨-괄약근 실조의 원인은 대뇌의 배뇨근 수축 억제 회로의 발육 지연으로 인하여 억제할 수 없는 반사적 배뇨근 수축 때문이며, 환자의 나이가 3~5세가 되어 사회적으로 배뇨 조절이 가능한 나이가 되면 요실금을 피하기 위하여 외요도 괄약근을 의식적으로 수축시켜 배뇨근 수축을 억제하여 재발성 요로 감염과 방광-요로 역류가 있는 소아에서 방광내 압측정법 (cystometry)과 periurethral striated muscle electromyography를 시행하여 비억제성 방광수축을 증명하였다. Bauer 등<sup>12)</sup>에 의하면 이러한 환자들은 성장하여 대뇌의 배뇨근 수축억제 회로가 형성되더라도 배뇨시 외요도괄약근을 수축시키는 습관이 계속 남아있어 비신경인성 신경인성 방광 증후군 환자의 40%에서는 외요도가 계속 좁아진 상태를 유지한다고 하였다. 또한 방광의 배뇨근의 과도한 수축과 요도의

괄약근 또는 골반 횡격막의 이완 불능으로 인하여 배뇨에 관련되는 두 작용 사이의 부조화에 의해 유발된다고 한다<sup>10)</sup>. 이는 해부학적인 폐쇄와 신경학적인 문제가 없어야 하지만 때로는 환아 본인이 방광의 이완감을 느끼지 못하고 점차로 방광의 비대를 초래하며 요관과 신장으로의 역압이 증가되어 드물게는 만성 신부전으로 발전하는 경우도 있다<sup>11)</sup>.

발생 요인 중 가장 중요한 것은 비신경인성 신경인성 방광증후군 환자의 가족력인데 부모의 불화, 알콜중독, 아동학대나 자식에 대한 지나친 기대감이 있는 수가 많고, 환자의 아버지는 보통 권위주의적, 엄격한 성격을 가지고 있으며<sup>12)</sup>, 환자는 활기가 없고 소심하며 연약한 성격이 많다고 한다<sup>5)</sup>. 신경인성 신경인성 방광 증후군에서는 이와 같은 비정상적인 가정 환경을 가진 경우가 50 % 정도 된다고 하며<sup>13)</sup> 이런 환경에서 배뇨근 반사억제 불능과 외요도괄약근에 의한 과도한 배뇨근 수축억제에 의해 잘못된 배뇨습관이 형성되어 나타나는 일종의 행동장애로 이해되고 있는데 실제로 여러 가지 방법으로 잘못된 배뇨습관을 교정하여 좋은 치료 효과를 보고하고 있다. 이 증례의 환아는 막내이고 어머니가 다소 엄하였다고 하지만 이것이 어떤 영향을 미쳤는지는 명확하지 않았다.

증상으로는 급뇨, 빈뇨, 스트레스성 요실금, 드물게는 불수의적인 배뇨 재발성 요로감염, 부적절한 장운동으로 인한 분변중이나 만성 변비 등이 보인다<sup>14)</sup>. 그리고 효과적인 배뇨를 하지 못해 많은 잔뇨가 남게 되어 방광내압이 증가하고 방광요로 역류가 일어나 급기야는 신부전에 이르게 될 수 있다.

진단은 배설성 방광 요도 조영술이나 방광경을 통해 하부 요로기관의 해부학적 폐쇄이 없으며, 방광내압 측정도를 통하여 배뇨근의 수축을 입증하는 것이다. 방사선학적 소견으로는 요로의 현저한 변화를 볼 수 있는데 재발되는 요로감염으로 인한 신반흔이 생기고 요관수류증 (hydronephrosis)이 환자의 2/3 정도에서 나타난다<sup>9)</sup>. 또한, 환아의 반수에서 심각한 방광요관 역류를 보이고 대장내 상당한 양의 대변을 볼 수 있다. 그리고 거의 모든 환아에서 배뇨후 방광에 상당한 잔뇨가 남아있는 것과 'Christmas tree' 형태의 게실화된 커다란 용적의 방광을 볼 수 있다. 외부 괄약근의 위치에서 지속적으로 또는 간간이 좁아지는 것을 환아의 반수에서 볼 수 있고<sup>9)</sup>,<sup>13)</sup> 억제되지 않는 수축을 보이는 대용량의 방광과 배뇨중 상당한 힘으로 배뇨근이 수축하는 것을 관찰할 수 있다<sup>9)</sup>,<sup>14)</sup>. 또 다른 진단 방법으로 방사선동위원소를 이용하여 바로누운 자세와

서있는 자세에서 방광의 모양과 위치의 변화를 토대로 하여 거대 방광을 입증할 수 있다<sup>15)</sup>. 요로역동학 검사에서는 보통 높은 방광내압, 배뇨-괄약근 실조, 간헐적인 배뇨, 배뇨 후 상당한 양의 잔뇨의 소견을 보인다. 방광과 괄약근 사이의 불일치에 의해 야기된 dyssynergy는 초기에는 배뇨시 많은 힘을 필요로 하다가 이후에 비효율적인 배뇨근의 수축이 나타나게 된다<sup>16)</sup>. 그러나 요로역동학 검사의 문제점은 검사시에는 정상적인 소견을 보일 수도 있고 반대로 정상적인 소아에서도 배뇨-괄약근 실조가 나타날 수 있다는 점이다. 그러므로 비신경인성 신경인성 방광의 진단에 있어서 배뇨-괄약근 실조의 소견 유무에 너무 의존하여서는 안되며, 요류역학적으로 높은 방광내압과 배뇨 후의 다량의 잔뇨 그리고 임상적인 소견을 반드시 고려하여 진단하여야 한다<sup>16)</sup>. Bethanecol supersensitivity test가 진단에 도움이 되는데<sup>14)</sup>, 과거에는 이 약제를 사용하여 신경성 방광을 진단하기도 하였으나, 지금은 근전도 검사의 실시로 정상 괄약근 신경 분포와 척추에 이상이 없음을 증명할 수 있다. 임상적으로도 Tethered cord 증후군, 척수류, 척수 수막류 등에서 볼 수 있는 신경학적 소견은 보이지 않으면서 자기 공명 촬영 등에서도 신경학적인 이상이 없다는 것이 증명되어야 한다.

병태생리가 알려지기 전에는 많은 아이들이 방광 기능과 방광요관 역류를 개선시키기 위하여 많은 수술을 시행 받기도 하였으나, 오늘날에는 전적으로 다른 치료의 접근 방식이 시도되고 있어 배뇨장애를 촉진하는 정신사회적인 압력을 제거하는 것과 방광을 비우는 능력의 개선에 초점을 두고 있다<sup>17)</sup>. 정신 치료로 정상적인 배뇨를 할 수 있다는 강력한 암시요법을 시도해 볼 수 있는데 이를 위해서는 최면 상태가 가장 좋다고 하며, Hana 등<sup>18)</sup>은 암시요법으로써 60%의 환자에서 효과가 있었다고 보고하였다. 또, 방광의 팽창과 압력이 높아지지 않도록 일정시간 간격으로 배뇨하는 시간제 배뇨와 편안한 상태로 앉은 자세에서 완전한 배뇨가 되도록 교육을 시키는 것이 효과가 있다고 한다. McGuire 등<sup>19)</sup>은 이런 배뇨 훈련으로 80%의 효과를 보고하고 있어 적절한 배뇨 습관을 기르도록 아이에게 교육을 시키는 것이 중요하고 부모의 협조와 이해심이 치료가 성공할 수 있는 필수적인 요소이므로 처벌을 중지하고 보상을 주어 아이에게 자신감을 주어 배뇨 장애를 개선할 수 있다고 하였다.

방광을 자주 비우는 방법으로 biofeedback 훈련을 통해 배뇨중 괄약근의 이완을 유도하는 것과 강력한

수축을 없애기 위해 항콜린성 약물을 사용할 수도 있고<sup>20)</sup>, 장을 비우는 약제를 사용하기도 하며 방광근육의 수축이 좋지 않다면 콜린성 약물을 사용해 볼 수 있다. 방광염이 있는 경우 적절한 항생제를 투여하고, 치료 후에는 억제요법으로 염증에 의한 방광 자극 증세를 없애 주어야 한다. 이러한 치료에도 불구하고 상부요로의 압력을 빨리 낮출 필요가 있거나, 치료에 반응이 없는 경우에는 간헐적인 도뇨 삽관이 필요하다<sup>16)</sup>. 환자가 너무 어린 경우에는 간헐적 도뇨법이나 배뇨 훈련을 시킬 수 있을 때까지 일시적 요로 전환술이 필요하다. 매우 심한 구조 변화를 초래하거나 신기능의 손상이 있을때 시행하는 수술은 소용이 없는데, 왜냐하면 Dyssynergia라는 근본 문제의 해결 없이 방광요관 역류의 수술적인 치료는 무의미하기 때문이다. 이 중례에서는 치료로 배뇨 훈련을 실시하였으나 별 효과를 얻지 못하였는데, 신부전이 진행되어 요농축 능력의 저하로 상당한 양의 소변을 보고 있어 단순한 배뇨 훈련만으로는 방광의 배뇨 기능을 회복하는데 별 효력이 없었던 것으로 생각된다.

이 중례에서는 요로역학 검사에서 배뇨-괄약근 실조의 소견은 확인하지 못했으며 배설성 방광 요도 조영술에서 역류가 없으면서 거대방광과 거대요관이 있었으므로 요관-방광 이행부에 폐색이 있을 가능성도 배제하지는 못할 것이다. 그러나 방광하부 요로 폐색의 증거와 신경학적 결함은 없으면서 신경인성 방광의 소견이 있었으므로 Hinman 증후군으로 진단하는 데는 합당한 것으로 보인다.

## 참고 문헌

- 1) Koff SA, Lapidus J, Piazza BH: Association of urinary tract infection and reflux with uninhibited bladder contractions and voluntary sphincter obstruction. *J Urol* 122:373-376, 1979
- 2) Phillips E, Vehling-DT; Hinman syndrome: a vicious cycle. *Urology* 42:317-9, 1993
- 3) Beer E: Chronic retention of urine in children. *JAMA* 65:1709-1713, 1915
- 4) Williams DI, Hiurst G, Doyle D: The occult neuropathic bladder. *J Pediatr Surg* 9:35-41, 1975
- 5) Hinman F: Non-neurogenic neurogenic bladder (Hinman syndrome)-15 years later. *J Urol* 136:769-776, 1986
- 6) Allen TD: The non-neurogenic neurogenic bladder. *J*

- Urol* 117:232-238, 1977
- 7) Kamhi B, Horowitz MI, Kovetz A: *Isolated neurogenic dysfunction of the bladder in children with urinary tract infection. J Urol* 106:151-153, 1971
  - 8) Hinman F, Baumann FW: *Vesicle and ureteral damage from voiding dysfunction in boys without neurogenic or obstructive disease. J Urol* 109: 727-732, 1973
  - 9) Bauer SB, Retik AB, Colodny AH, Hallett M, Khoshbin S, Dyro FM: *The unstable bladder of childhood. Urol Clin North Am* 7:321-336, 1980
  - 10) Rudy DC, Woodside JR: *Non-neurogenic neurogenic bladder: Its relationship between intravesical pressure and the external sphincter EMG. Neurol Urodynam* 10:169-176, 1991
  - 11) Kaneti J, Sober I, Gradus D: *Fate of Neurogenic neurogenic bladder, End stage renal failure. Eur Urol* 14:422-425, 1988
  - 12) Allen TD, Bright TC: *Urodynamic patterns in children with dysfunctional voiding problems. J Urol* 119:247-249, 1978
  - 13) Mix L W: *Occult neuropathic bladder. Urology* 10:1-9, 1977
  - 14) Kass EJ, Diokno AC, Montealegre A: *Enuresis: principles of management and result of treatment. J Urol* 121:794-796, 1979
  - 15) Harris AE, Toney MA: *Hinman syndrome; Multimodality image correlation and scintigraphic appearance. Clin Nucl Med* 19: 747-749, 1994
  - 16) McGuire EJ, Savastano JA: *Urodynamic studies in enuresis and non-neurogenic bladder. J Urol* 132:299-302, 1984
  - 17) Johnston JH, Farkas A: *Congenital neuropathic bladder, practicalities and possibilities of conservational management. Urology* 5:719-727, 1975
  - 18) Hana MK, Di Scipio W, Suh KK, Kogan SJ, Levitt SB, Donner K: *Urodynamics in children. Part II. The pseudoneurogenic bladder. J Urol* 125:534-537, 1984

**= Abstract =**

## **A Case of Hinman Syndrome Complicated by Chronic Renal Failure**

Gyeong Hoon Lee, M.D., Eun Sil Lee, M.D. and Yong Hoon Park, M.D.

*Department of Pediatrics, Yeungnam University, College of Medicine, Taegu, Korea*

Hinman syndrome is a condition representing urinary voiding dysfunction in the neurologically intact child. The syndrome is probably caused by acquired behavioral and psychosocial disorders manifested by bladder and/or bowel dysfunction mimicking neurologic disease. Clinically, the symptom complex may include day and night time enuresis, encopresis, constipation, and recurrent urinary tract infections. Cystoscopy frequently demonstrates normal vesicourethral anatomy. Voiding films usually demonstrate a carrot-shaped proximal urethra with a persistent narrowing at the external sphincter. The bladder is large and often appears trabeculated with a thickened wall and significant postvoid residual.

A 13-year-old male child was admitted due to fever, urinary tract infection, enuresis and flank pain. His neurologic examination was normal. Renal sonograms showed moderate hydronephrosis. Voiding cystourethrograms showed a huge, trabeculated bladder without vesicourethral reflux and urethral valves. No abnormal findings were found in spinal MRI. (*J Korean Soc of Pediatr Nephrol* 2:90-94, 1998)

---

**Key words :** Hinman syndrome, Nonneurogenic neurogenic bladder, Chronic renal failure