

# 악교정 수술에서 모의 조종된 3차원 전산화 단층촬영상의 응용

연세대학교 치과대학 치과방사선학 교실, 의과대학 의용공학 교실\*

김형돈 · 유선국\* · 이경상\* · 박창서

## I. 서론

치아 교정 및 악교정 수술 분야에서 두개안면 골격 형태의 진단 및 치료 평가에 Broadbent<sup>1)</sup>에 의해 소개된 두부규격 방사선사진이 널리 사용되어 오고 있다. 그러나 두부규격 방사선사진은 입체적인 구조물을 평면적으로 나타냄으로 인해 길이, 각도 그리고 형태 등의 평가시 정확하지 못한 결과를 초래할 수 있다. 특히 안면 비대칭을 보이는 경우 기존의 측방 두부규격 방사선사진은 대상물이 좌우 대칭이라는 가정하에 분석을 시행하게 되므로 좌우의 차이를 측정할 수 없다. 이러한 점을 보완하기 위해 좌우 구조물을 따로 묘사하더라도 방사선 원과 피사체 그리고 필름 사이의 거리에 따라 각각의 확대율이 달라짐으로 좌우 구조물의 길이 차이가 상쇄되거나 더 강조될 수 있으며 따라서 악교정 수술 등에서 측방 두부규격 방사선사진에서의 수술 예측량<sup>2)</sup>은 실제 수술 양과 차이를 보일 수 있다.

악교정 수술의 발달로 악안면 형태에 대한 입체적인 평가의 필요성이 대두되면서 기존의 두부

규격 방사선사진만으로는 치료 계획 수립에 한계를 느끼게 되었고 이를 극복하기 위한 노력이 지속적으로 이루어져 Broadbent의 orientator<sup>3)</sup>, Wylie의 compensator<sup>4)</sup>, Vogel의 modified compensator<sup>5)</sup>와 같은 차등적인 확대를 보상하고자 하는 시도들이 있었고 Bergersen<sup>6)</sup>은 두부규격 방사선사진에서의 선 계측 오차에 대한 보상 수치표를 제시하기도 하였다. 하지만 Tsao 등<sup>7)</sup>은 두개안면 골격의 실제 길이와 방사선 사진상의 길이를 비교한 연구에서 방사선 사진 상의 길이가 실제에 비해 7.32%의 확대에서 69.63%의 축소에 이르기까지 다양하게 나타난다고 하였으며 이러한 확대율은 필름과의 거리, 방사선의 각도 등에 의해 다양하게 변화하므로 방사선 사진에서의 길이 확대율은 예측할 수도 보상할 수도 없다고 하였다. 특히 심한 골격 이상을 보이는 경우는 측방 두부규격 방사선사진과 더불어 후전방 두부규격 방사선사진촬영법<sup>8)</sup>과 이하두정 방사선사진촬영법<sup>9)</sup>과 같은 부가적인 방사선 사진의 분석을 통해 정보를 얻고자 하는 시도들이 행해지고 있다. 또한 여기서 더욱 발전하여 후전방 및 측방 두부규격 방사선사진을 이용하여 컴퓨터로 입체적인 상을 구성하여 분석하는 방법이 Grayson 등<sup>10)</sup>에 의해 보고된 바 있고 Baumrind

접수일 : 1998년 7월 2일  
 채택일 : 1998년 7월 21일

등<sup>11,12)</sup>은 후전방 및 측방 두부규격 방사선사진이 서로 직각으로 놓여지는 biplanar radiography<sup>13)</sup> 대신 동일 평면 상에 위치하는 coplanar radiography<sup>11,12)</sup>를 사용하여 두개안면 골격의 3차원 형태를 재현하였으며 Brown과 Abbott<sup>14)</sup>는 하나의 방사선 원을 사용하여 환자의 두부를 직각으로 회전시켜서 후전방 및 측방 두부규격 방사선 사진을 채득한 후 photogrammetric equation을 사용하여 계측점의 x,y,z 값을 구하는 방법을 제시한 바 있다. 또한 이렇게 얻어진 3차원 상이 측방 두부규격 방사선사진보다 거리 및 각도 계측에서 더욱 우수한 것으로 보고되고 있다.<sup>15,16)</sup> 그러나 3차원 두부규격 방사선사진은 후전방 및 측방 두부규격 방사선사진에서 정해지는 계측점의 수에 한계가 있으므로 3차원 전산화 단층상처럼 실제 두개골을 보는 듯한 상을 구성할 수는 없고 단순한 철망 골격(wire frame)<sup>10,17)</sup>의 형태만을 얻을 수 있을 뿐이다.

컴퓨터의 발달과 함께 치과 분야에서도 이의 응용이 이루어져 3차원 전산화 단층사진이 개발되었고 그 결과 두개안면부를 실제로 보는 듯한 입체적인 영상을 구성할 수 있을 뿐 아니라 컴퓨터의 조작을 통해 원하는 위치로의 회전도 가능하여 평면적인 상에서 주로 사용되는 후전방과 측방은 물론이고 이하두정 방사선사진과 같은 방향에서의 상도 관찰할 수 있을 뿐 만 아니라 이외의 어떠한 임의의 각도에서의 상도 관찰이 가능하다. 또한 상의 크기도 조절 가능하고 계측치가 왜곡이 없는 3차원 좌표계로부터 얻어짐으로 실측치를 얻을 수 있으며 자료의 저장 및 색출이 가능한 것 등의 장점이 있으므로 현재로서는 3차원 전산화 단층사진이 입체 구조물의 분석에 가장 좋은 방법이라 하겠다. 그러나 3차원 좌표계로부터 얻은 정상치에 대한 표준화된 연구 결과가 아직 없어 임상에 적용하기 어렵고 또한 고가의 장비가 필요하다는 점과 비용과 방사선 피폭량 등의 문제로 인해 치의학 영역에서 널리 사용되지 못하고 있으며 많은 문제점에도 불구하고 두부규격 방사선사진이 그 간편성과 경제성 때문

에 아직도 널리 사용되고 있다.

악안면 기형을 보이는 부정교합의 경우는 교정 치료와 더불어 악교정 수술이 시행되는 경우가 많은데 이의 정확한 진단 및 치료 결과의 평가를 위해서는 두부규격 방사선사진과 같은 평면적인 상보다는 입체적인 상을 이용한 진단과 치료 계획 수립 및 치료 결과의 평가가 더욱 바람직하다 하겠다.

임상을 위해서는 치료 결과의 평가와 치료 전후 상태의 비교 분석이 필요하고 따라서 악교정 수술 전에 3차원 전산화 단층사진을 이용하여 진단과 치료 계획을 세워 수술하였던 경우는 수술 후에도 3차원 전산화 단층촬영을 시행하여 수술 전과 후를 평가한다면 입체적으로 더욱 정확한 비교와 평가를 할 수 있을 것이다. 그러나 비용과 방사선 피폭량 등의 문제로 인해 한 번의 촬영도 어려운데 수술 전과 수술 후 및 치료 종료 후의 관찰 과정 등 두 번 이상의 촬영은 더욱 어려움으로 수술 후에 다시 3차원 전산화 단층촬영을 하지 않고 수술로 인한 후전방 및 측방 두부규격 방사선사진에서 얻은 정보를 수술 전의 3차원 상에 적용하여 모의 조종된 3차원 상을 얻을 수 있다면 경비를 절약하고도 정확한 평가를 할 수 있을 뿐 만 아니라 이에 따라 점차 3차원 상이 많이 사용됨으로 인해 3차원 상에서의 정상값에 대한 표준화를 이루는데도 도움이 될 수 있을 것이다.

치료 계획 수립시 수술 전의 3차원 상에 직접 외과적 모의 조종(surgical simulation)을 통해 수술 후의 3차원 상을 얻은 연구는 많은 선학들<sup>18-20)</sup>에 의해 보고된 바 있으나 이외는 역으로 치료 결과의 평가를 위해 후전방 및 측방 두부규격 방사선사진에서의 변화를 수술 전의 3차원 상에 적용하여 모의 조종된 3차원 상을 얻은 연구는 없는 실정이다.

본 연구의 목적은 악교정 수술 전후에 촬영된 후전방 및 측방 두부규격 방사선사진에서의 변화 양상을 악교정 수술 전에 촬영된 3차원 전산화 단층촬영상에 적용하여 모의 조종된 3차원 상을 만드는 새로운 방법을 소개하고 악교정 수술을

가상하여 하악골의 위치를 변화시킨 건조 두개골과 실제로 악교정 수술을 시행한 환자에 적용하여 이 방법의 유용성을 알아보고자 함에 있다.

## II. 연구 재료 및 방법

### 가. 연구 재료

방사선 사진에서 계측점이 정확히 인지되도록 gutta percha가 부착되고 누였을 때 FH plane이 지면에 수직이 되도록 제작된 건조 두개골에서 악교정 수술을 가상하여 하악골의 위치를 변화시켜 변화 전과 후에 각각 촬영된, 그리고 실제로 악교정 수술을 받은 4 명의 환자를 대상으

로 하여 수술 전과 후에 각각 촬영된 3차원 전산화 단층사진과 후전방 및 측방 두부규격 방사선 사진을 재료로 하였다.

### 나. 연구 방법

#### 1. 건조 두개골에서 시행.

- 1) 건조 두개골을 누였을 때 FH plane이 지면과 수직이 되도록 제작한 후 계측점이 정확히 인지되도록 다음의 점에 gutta percha를 부착하였다 (Fig.1,2).

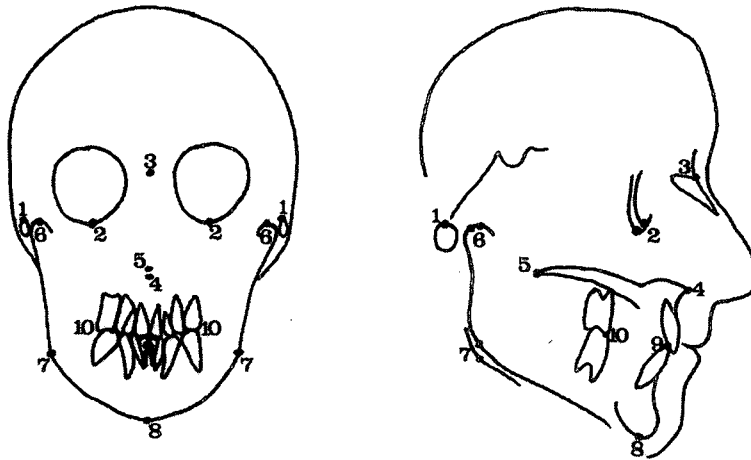


Fig. 1. Reference points attached by gutta percha on dry skull  
 1.porion(Rt/Lt) 2.orbitale(Rt/Lt) 3.nasion 4.ANS 5.PNS  
 6.condylion(Rt/Lt) 7.gonion(Rt/Lt) 8.menton  
 9.mid point of lower central incisal edge  
 10.mesiobuccal cusp tip of lower first molar(Rt/Lt)

1,2,3,4,5 : 하악골의 위치 변화 전후에 변하지 않은 점들로 후전방 및 측방 두부규격 방사선사진의 크기, 위치, 방향을 일치시키기 위해 부착되었다.

6,7,8,9,10 : 하악골의 위치 변화후 변화된 점들로 후전방 및 측방 두부규격 방사선사진에서의 변화 양상을 정확히 알기 위해 부착되었다.

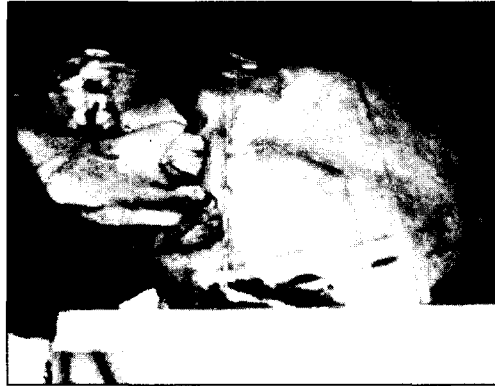

Fig.2. FH plane was perpendicular with floor when dry skull was laid down

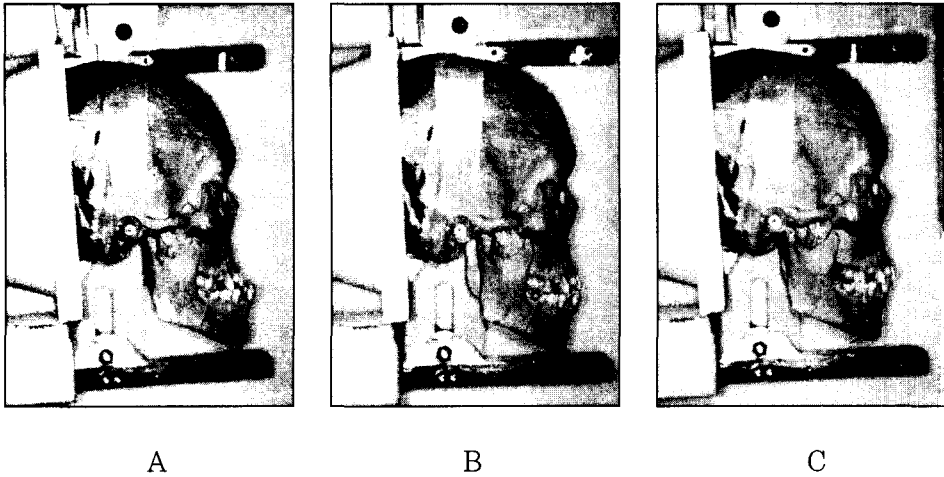


Fig.3. Deformed dry skulls that location of mandible was displaced

- A : cross bite of anterior teeth
- B : edge to edge bite of anterior teeth
- C : normal overjet of anterior teeth

2) 건조 두개골에서 하악골의 위치 변화.  
다음과 같이 악교정 수술을 가상하여 하악골의 위치를 변화시켜 A, B, C의 3 가지 상태를 얻었다(Fig.3).

3) 후전방 및 측방 두부규격 방사선사진과 3차원 전산화 단층상 채득.  
A,B,C 3 가지 형태를 각각 FH plane이 지면에 평행되도록 위치시킨 후 후전방 및 측방 두부규격 방사선사진을 촬영하고 FH plane과 정중시상면이 지면과 수직되도록 위치시킨 후 전산화 단층촬영을 시행하였다 (Fig.4,5).

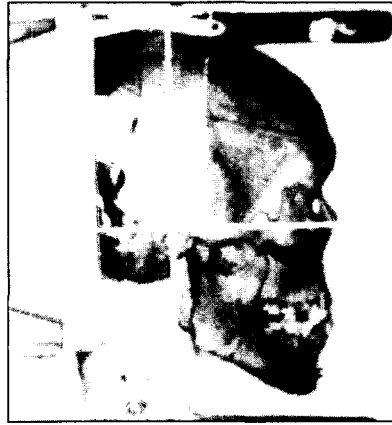
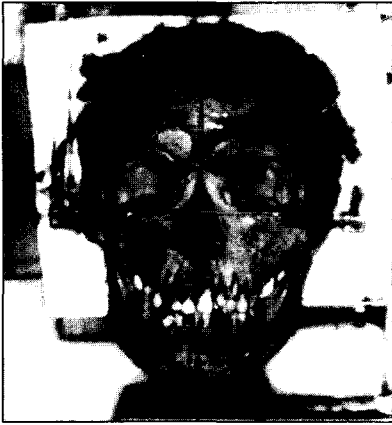
Fig.4. FH plane was parallel with floor for P-A and lateral cephalograms

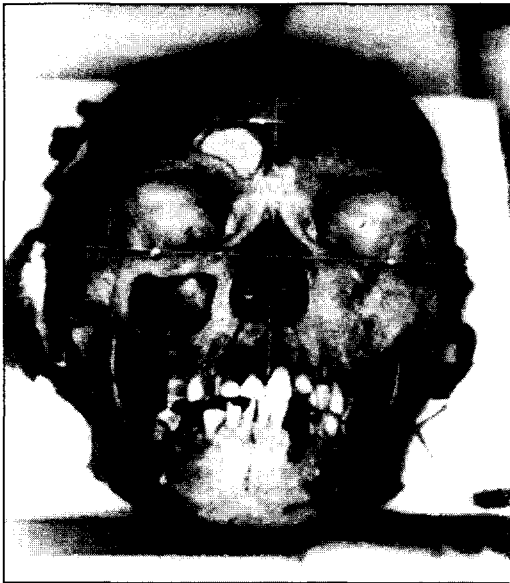

Fig.5. FH plane and middle sagittal plane were perpendicular with floor for computed tomography

두부규격 방사선사진촬영장치는 Orthophos CD(Siemens Medical Engineering Group, Erlangen, Germany)를 사용하였고 촬영 조건은 69 kVp, 15 mA, 노출 시간 0.5 초로 하였다.

전산화 단층촬영장치는 Hispeed Advantage Helical CT(GE Medical System, Milwaukee, U.S.A.)를 사용하였으며 촬영 조건은 Table 1과 같았다.

4) 촬영된 전산화 단층상을 개인용 컴퓨터(PC: personal computer)로 옮기고 표면 재구성 기법에 의해서 3차원 영상을 형성.

① 본 연구에 사용된 전산화 단층촬영기인 General Electric Hispeed Advantage Helical CT가 DICOM(digital imaging and communications in medicine) 3.0을 지원하기 때문에 파일을 개인용 컴퓨터로 옮겨올 수 있었고 옮겨진 파일의 DICOM header를 떼고 raw data를 얻었다.

② 개인용 컴퓨터에서 raw data를 open graphic library를 이용하여 표면이 재구성된 3차원 상을 형성하였다.

Table 1. Technique factors for CT data acquisition\*

parameter	specification
slice thickness	5 mm
table movement between slices	3 mm
overlap between slices	2 mm
total no. of slices	87
exposure of factors	140 mA, 120 kV(p)
scan time	2 s
field of view (scan circle)	22
matrix size	512 x 512
algorithm	soft
slice orientation	axial
gantry orientation	0°

\* Department of Radiology, Inha University Hospital, Incheon

5) 촬영된 후전방 및 측방 두부규격 방사선사진을 스캐너를 통해 개인용 컴퓨터로 옮겼다.

6) A,B,C의 3 가지 형태 각각에서 형성된 3차원 상과 후전방 및 측방 두부규격 방사선사진을 FH plane과 정중 시상면을 기준으로 크기, 위치, 방향이 일치하도록 개인용 컴퓨터에서 조절하였다.

7) 하악골 위치 변화 전과 후의 후전방 및 측방 두부규격 방사선사진에서의 변화 양상을 변화 전의 3차원 상에 적용하여 컴퓨터로 모의 조종된 3차원 상을 얻음.

변화 전과 후의 후전방 및 측방 두부규격 방사선사진에서 하악골의 위치가 변화된 양상을 알기위해 변화된 계측점 즉 condylion (Rt&Lt), gonion(Rt&Lt), menton, 하악중절치 절단면의 중앙점, 하악제1대구치 근심협측교두정(Rt/Lt)의 변화 전후의 좌표값을 구하고 이동 부위를 분리(segmentation) (Fig.6)하여 컴퓨터로 모의 조종된 3차원 상

을 얻는 응용 프로그램을 제작하였다(Fig.7).

응용 프로그램의 제작 과정은 변화 전후의 후전방 및 측방 두부규격 방사선사진에서 변화된 부위의 계측점을 선정하고 좌표값을 얻은 후 이동된 부위를 분리하고 변화 전후의 변화된 계측점의 좌표값을 이용하여 이동 부위의 회전이동(rotation)과 평행이동(translation)의 행렬을 계산하여 이를 변화 전의 3차원 상에 적용함으로 컴퓨터로 모의 조종된 변화 후의 3차원 상을 얻는 것이다.

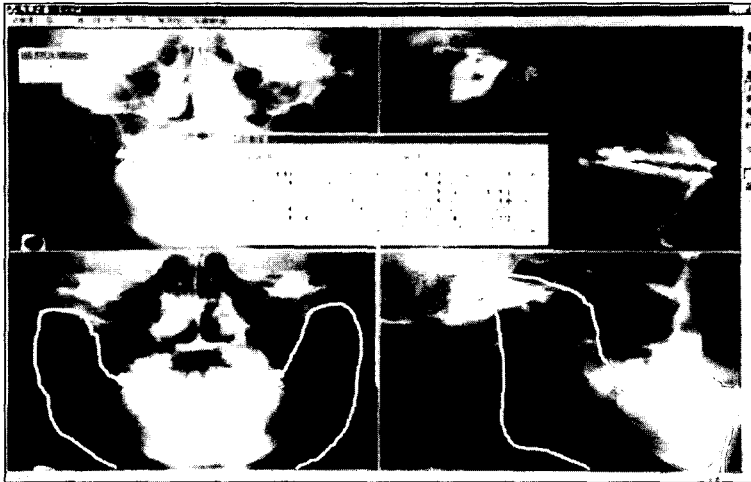


Fig.6. Co-ordinates values of displaced landmarks and segmentation line in pre and postoperative P-A and lateral cephalograms

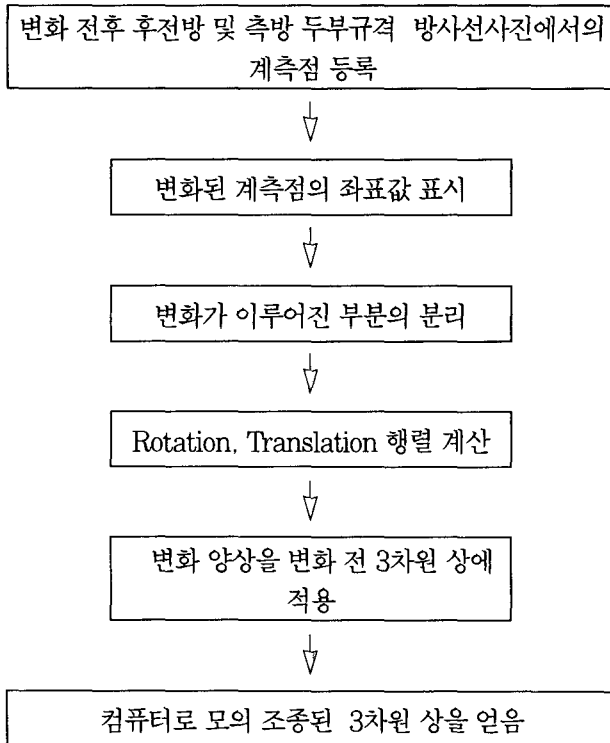


Fig.7. Procedure of simulated 3-D image reconstruction

8) A와 C의 후전방 및 측방 두부규격 방사선사진으로부터 얻은 A에서 C로의 변화 양상을 A의 3차원 상에 적용하여 컴퓨터로 모의 조종된 3차원 상을 얻고 이를 하악골의 위치 변화 후에 실제 촬영된 상인 C의 3차원 상과 비교 (Fig.9 참조).

9) A에서 C로 시행한 이같은 과정을 B에서 C로, C에서 A로 그리고 A에서 B로도 적용하여 4가지 경우에서 컴퓨터로 모의 조종된 3차원 상과 하악골의 위치 변화 후에 실제 촬영된 3차원 상을 비교 검증.

: 하악골의 위치 변화 전후의 후전방 및 측방 두부규격 방사선사진에서의 변화를 위치 변화 전의 3차원 상에 적용하여 컴퓨터로 모의 조종된 3차원 상과 위치 변화 후에 실제 촬영된 3차원 상에서 계측점의 위치 변위를 3차원 좌표계 (Fig.8)로부터 알아보고 또한 이를 비교하기 위해 Wilcoxon signed rank test를 시행하였다 (Table 2,3 참조).

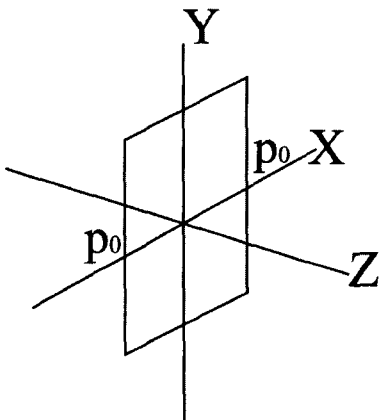


Fig.8. 3-Dimensional Co-ordinates system

## 2. 임상 증례에서 시행

1) 악교정 수술을 받은 4 명의 환자(A', B', C', D')를 수술 전후에 전산화 단층사진과 후전방 및 측방 두부규격 방사선사진을 촬영하였고 두부규격 방사선사진의 촬영 조건은 77 kVp, 14 mA, 1.0초로 하였으며 전산화 단층 촬영의 조건은 건조 두개골에서와 같았다.

A' : 하악 전돌증 환자로 하악에 구내 상행지 수직골 절단술을 시행

B' : 안모 비대칭과 하악 전돌증 환자로 상악에 Le Fort I 골 절단술과 하악에 구내 상행지 수직골 절단술을 시행

C' : 골격성 개교 환자로 상악에 Le Fort I 골 절단술과 하악에 구내 상행지 수직골 절단술을 시행

D' : 골격성 개교 환자로 상악에 Le Fort I 골 절단술과 하악에 구내 상행지 수직골 절단술 및 이부 성형술을 시행

2) 촬영된 전산화 단층사진과 후전방 및 측방 두부규격 방사선사진을 각각 개인용 컴퓨터로 옮기고 전산화 단층사진은 표면 재구성 기법에 의해서 3차원 영상을 형성하였다.

3) 재구성된 수술 전의 3차원 상과 수술 전후의 후전방 및 측방 두부규격 방사선사진이 FH plane과 정중 시상면을 기준으로 크기, 위치, 방향이 일치하도록 개인용 컴퓨터 상에서 조절하였다.

4) 후전방 및 측방 두부규격 방사선사진에서 수술 전후의 상, 하악골의 위치 변화 양상을 알기 위해 수술 양상에 따라 ANS, PNS, 상악중절치 절단연의 중양점, 상악제1대구치 근심협측교두정 (Rt/Lt), condylion (Rt/Lt), gonion (Rt/Lt), menton, 하악중절치 절단연의 중점, 하악제1대구치 근심협측교두정 (Rt/Lt) 등의 계측점을 선정하여 좌표값을 구하고 이 동 부위를 분리한 후 이를 수술 전의 3차원 상에 적용하여 컴퓨터로 모의 조종된 3차원 상을 얻고 이를 수술 후에 실제 촬영된 3차원 상과 비교하였다 (Fig.10 참조).



5) 수술로 인한 후전방 및 측방 두부규격 방사선 사진에서의 변화를 수술 전 3차원 상에 적용하여 컴퓨터로 모의 조종된 3차원 상과 수술 후에 실제 촬영된 3차원 상에서 계측점의 위치 변위를 알아보고 또한 이를 비교하기 위해 Wilcoxon signed rank test를 시행하였다 (Table 4,5 참조).

### Ⅲ. 연구 결과

#### 가. 건조 두개골에서 비교

1. 건조 두개골에서 하악골의 위치를 임의로 3 가지 형태로 변화시킨 A, B, C에서 A에서 C

로, B에서 C로, C에서 A로, A에서 B로의 4 가지 경우에서 하악골의 위치 변화 전후의 후전방 및 측방 두부규격 방사선사진에서의 변화를 위치 변화 전의 3차원 상에 적용하여 컴퓨터로 모의 조종된 3차원 상을 얻었고 이를 위치 변화 후에 실제 촬영된 3차원 상과 비교 하였다(Fig.9).

2. 하악골의 위치를 달리하고 시행된 건조 두개골의 4 가지 경우에서 하악골의 위치 변화 전후의 후전방 및 측방 두부규격 방사선사진에서의 변화를 하악골의 위치 변화 전의 3차원 상에 적용하여 컴퓨터로 모의 조종된 3차원 상과 하악골의 위치 변화 후에 실제 촬영된 3차원 상 간의 좌표값의 변위 범위는 -1.8 mm에서 1.8 mm까지였고 모든 변위값의 94%가

**Table 2.** Displacement of reference landmarks between simulated 3-D image and actual postoperative 3-D image in four cases of dry skull (units:mm)

Simulation Versus Actual	A → C			B → C			C → A			A → B		
	Dx	Dy	Dz	Dx	Dy	Dz	Dx	Dy	Dz	Dx	Dy	Dz
Menton	-1.4	-0.0	-1.8	-1.4	0.0	0.0	0.9	0.0	1.8	0.9	0.0	0.9
Go(Rt)	-0.9	-1.8	-0.9	0.9	-1.4	-0.9	0.9	0.5	1.4	1.4	-0.5	-1.4
Go(Lt)	-0.4	-1.4	0.5	0.9	-0.9	-0.5	0.9	1.4	0.9	0.9	0.5	-0.5
LIE	0.9	-0.9	0.5	0.9	0.0	-0.5	-0.5	1.4	0.0	1.4	0.9	0.9

Dx, Dy, Dz : displacement in x, y, and z coordinates

**Table 3.** Wilcoxon signed rank test between simulated 3-D image and actual postoperative 3-D image in four cases of dry skull (units:mm)

Simulation Versus Actual	Dx			Dy			Dz		
	Median	Range	Sig.	Median	Range	Sig.	Median	Range	Sig.
Menton	-0.2	-1.4~0.9	NS	0	0.0~ 0.0	NS	-0.2	-1.8~1.8	NS
Go(Rt)	0.9	0.9~1.4	NS	-0.9	-1.8~-0.5	NS	-0.9	-1.4~1.4	NS
Go(Lt)	0.9	0.5~0.9	NS	-0.2	-1.4~ 1.4	NS	0.0	-0.5~0.9	NS
LIE	0.2	-0.9~1.4	NS	0.5	-0.9~ 1.4	NS	0.2	-0.5~0.9	NS

NS : not significant at level of  $p > 0.05$



(a)



(b)



(c)

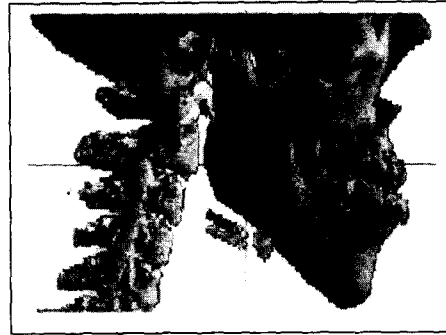
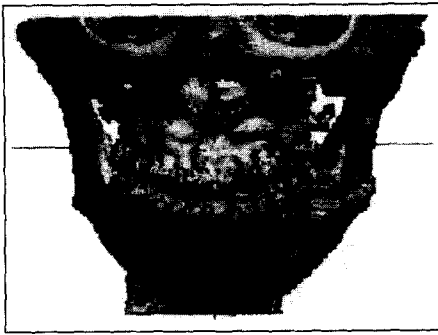**Fig.9.** Simulated 3-D image and actual postoperative 3-D image

(C transformed from A)

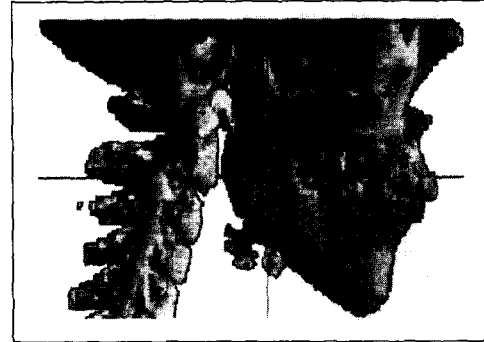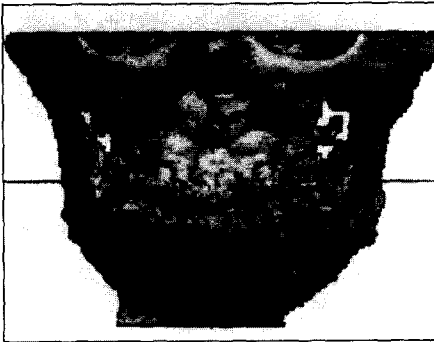(a) : preoperative 3-D image

(b) : simulated 3-D image

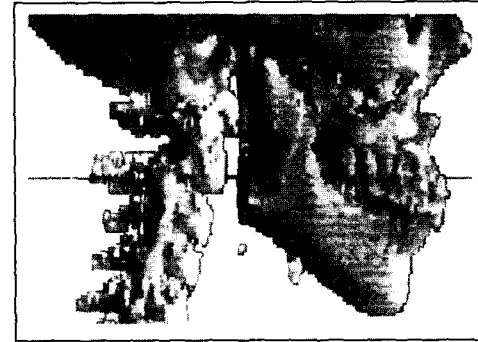
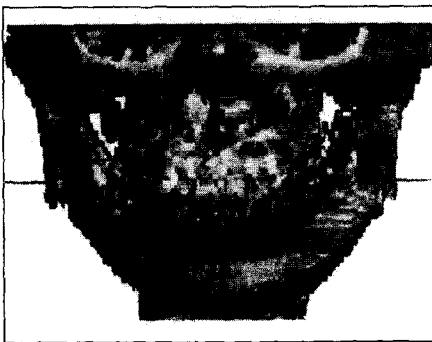(c) : postoperative 3-D image



(a)



(b)



(c)

Fig.10. Simulated 3-D image and actual postoperative 3-D image( A' )

(a) : preoperative 3-D image

(b) : simulated 3-D image

(c) : postoperative 3-D image

-1.4 mm에서 1.4 mm까지였으며(Table 2) 또한 신뢰도 95%에서 두 상 간에 유의차가 없는 것으로 나타났다(Table 3).

2. 악교정 수술을 받은 4 명에서 수술 전후의 후전방 및 측방 두부규격 방사선사진에서의 변화를 수술 전의 3차원 상에 적용하여 컴퓨터로 모의 조종된 3차원 상과 수술 후에 실제 촬영된 3차원 상 간의 좌표값의 변위 범위는 -6.7 mm에서 7.7 mm까지였고 모든 변위값의 90%가 -4.0 mm에서 4.0 mm까지였으며 (Table 4) 또한 신뢰도 95%에서 두 상 간에 유의차가 없는 것으로 나타났다(Table 5).

나. 임상 증례에서 비교

1. 4 명(A', B', C', D')의 각기 다른 양상의 악교정 수술을 받은 환자에서 수술 전후의 후전방 및 측방 두부규격 방사선사진에서의 변화를 수술 전의 3차원 상에 적용하여 컴퓨터로 모의 조종된 3차원 상을 얻었고 이를 수술 후에 실제 촬영된 3차원 상과 비교하였다 (Fig.10).

**Table 4.** Displacement of reference landmarks between simulated 3-D image and actual postoperative 3-D image in four cases of orthognathic surgery (units:mm)

Simulation Versus Actual	A'			B'			C'			D'		
	Dx	Dy	Dz	Dx	Dy	Dz	Dx	Dy	Dz	Dx	Dy	Dz
Menton	0.9	-2.7	1.8	-0.9	0.0	-4.9	-0.9	0.0	-1.4	1.4	-1.4	1.4
Go(Rt)	0.0	0.9	-0.9	2.7	5.4	-5.4	-2.2	-2.7	-1.4	-0.9	2.7	2.7
Go(Lt)	-3.1	0.0	-1.4	-1.8	7.7	-5.4	2.2	-2.2	-3.6	-1.8	4.0	1.4
UIE	0.0	0.0	0.0	-2.2	-3.6	-1.8	-1.4	-1.4	-0.5	-0.5	-0.5	2.2
LIE	-1.8	-4.0	1.4	-0.9	-1.4	-6.7	-0.9	-3.6	-1.4	-0.5	-1.4	1.4

Dx, Dy, Dz : displacement in x,y, and z coordinates

**Table 5.** Wilcoxon signed rank test between simulated 3-D image and actual postoperative 3-D image in four cases of orthognathic surgery (units:mm)

Simulation Versus Actual	Dx			Dy			Dz		
	Median	Range	Sig.	Median	Range	Sig.	Median	Range	Sig.
Menton	0.0	-0.9~ 1.4	NS	-0.6	-2.7~ 0.0	NS	0.0	-4.9~1.8	NS
Go(Rt)	-0.5	-2.2~ 2.7	NS	1.8	-2.7~ 5.4	NS	-1.1	-5.4~2.7	NS
Go(Lt)	-1.8	-3.1~ 2.2	NS	2.0	-2.2~ 7.7	NS	-2.4	-5.4~1.4	NS
UIE	-1.5	-2.2~-0.5	NS	-1.5	-3.6~-0.5	NS	-0.5	-1.8~2.2	NS
LIE	-0.9	-1.8~-0.5	NS	-2.4	-4.0~-1.4	NS	0.0	-6.7~1.4	NS

NS : not significant at level of  $p > 0.05$

#### Ⅳ. 총괄 및 고찰

치료 결과의 평가와 치료 전후의 비교는 임상  
의 발전을 위해서는 반드시 필요한 과정이며 악  
교정 수술의 경우 입체적인 구조물의 변화가 일  
어남으로 두부규격 방사선사진과 같은 평면 사진  
보다는 입체 사진<sup>24)</sup>을 통해 비교 평가하는 것이  
바람직하다.

컴퓨터 기술의 발달로 전산화 단층사진을 3  
차원 상으로 만드는 연구가 Herman<sup>25-28)</sup>에 의해  
소개된 이후 여러 선학들에 의해 연구 발전되어  
hemifacial microsomia<sup>29)</sup>와 같은 복잡한 구조와  
측두하악관절<sup>30-34)</sup> 및 두개안면<sup>35-39)</sup> 부위를 3차원  
전산화 단층상으로 형성한 것을 보고한 바 있으  
며 또한 3차원 전산화 단층촬영이 외과적 수술  
계획<sup>40-43)</sup>과 외상의 평가<sup>44)</sup>에 적용된 것 등 이것의  
응용 예들이 보고된 바 있다. 이처럼 3차원 전산  
화 단층촬영에 대한 연구 보고는 여러 영역에서  
많은 선학들<sup>45-49)</sup>에 의해 시행되었고 3차원 자기  
공명영상<sup>49)</sup>도 보고되고 있다. 이러한 3차원 전산  
화 단층촬영이 개발됨으로써 실제 두개골을 보는  
듯한 상을 구성할 수 있고 3차원 좌표계로부터의  
실측치를 구할 수 있어 구조물의 이상 상태를 임  
상의사가 정확히 평가할 수 있을 뿐만 아니라 내  
부에 위치한 계측점의 선정도 가능하게 되었다<sup>50)</sup>. 또한 3차원 전산화 단층촬영의 또 다른 장점  
은 컴퓨터의 도움을 얻어 조작<sup>51,52)</sup>될 수 있고 이  
로 인해 외과적 모의 조종이 가능하며 자료가 재  
생 가능하고 술자가 원하는 상을 되찾을 수도 있  
고 다른 각도에서의 상<sup>53)</sup>도 볼 수도 있으며 필요  
한 계측점 간의 거리와 각도를 계측할 수도 있고  
자료의 저장과 색출이 가능한 것 등 여러 가지가  
있어 진단과 치료 계획 수립 및 치료 결과의 평가  
를 더욱 잘 할 수 있게 되었다. 그러나 비용과 방  
사선 피폭량의 문제로 인해 여러 번 촬영하기 어  
렵고 촬영 및 촬영된 자료의 분석과 처리에 고가  
의 장비가 필요함으로 사용하기에는 어려움이 있  
다. 그러므로 치료 전 한 번의 전산화 단층촬영으  
로 치료 후 또는 치료 후 관찰 과정 등의 상을 얻

을 수 있고 촬영된 자료의 분석과 처리도 저렴한  
개인용 컴퓨터 상에서 할 수 있으면 좋겠다. 이를  
위해 개인용 컴퓨터 상에서 수술 전후의 후전방  
및 측방 두부규격 방사선사진에서의 변화를 수술  
전에 촬영된 3차원 전산화 단층촬영상에 적용하  
여 모의 조종된 수술 후 3차원 상을 얻는 응용 프  
로그램을 만들어 보았고 또한 적용시켜 보았다.  
컴퓨터를 이용한 외과적 모의 조종은 많은 선학  
들<sup>54-57)</sup>의 관심의 대상이었다. Lo 등<sup>58)</sup>은 전산화  
단층촬영된 자료가 광학저장장치(optical disk)  
에 저장되고 외과적 모의 조종을 원하면 필요한  
자료를 발췌하기 위해 컴퓨터로 이동시키고 각  
구조물의 이동은 x,y,z coordinates에서 평행이  
동(translation)과 회전이동(rotation)시 pixels  
로 저장되어 외과적 모의 조종하는 방법을 보고  
한 바 있고 Girod 등<sup>59)</sup>은 분리된 구조물의 표면  
을 나타내는 polygonal meshes를 자름으로 구조  
물을 조작하여 자른 면에 따라 두 개의 새로운 독  
립적인 구조물이 생성되고 이들을 다기능 사용자  
인터페이스(multifunctional user interface)를  
통해 독립적으로 평행이동과 회전이동을 시행함  
으로 외과적 수술의 이동 즉 외과적 모의 조종을  
3차원 상에서 한 것을 보고한 바 있다. 본 연구도  
수술 전후의 후전방 및 측방 두부규격 방사선사  
진에서 수술로 인한 이동 부위를 분리하고 이동  
양상을 평행이동과 회전이동으로 나타내어 이를  
수술 전의 3차원 상에 적용함으로써 모의 조종된  
3차원 상을 얻었다. 그러나 Lo<sup>58)</sup>와 Girod<sup>59)</sup>의 연  
구는 치료 계획 수립을 위해 수술 전의 3차원 상  
에 직접 모의 조종을 시행하여 수술 후의 3차원  
상을 얻었으나 본 연구는 이외는 역으로 치료 결  
과의 평가를 위해 평면 사진에서의 변화를 수술  
전의 3차원 상에 적용하여 모의 조종된 3차원 상  
을 얻은 것이다.

본 연구에서 전산화 단층사진의 자료를 개인  
용 컴퓨터로 옮겨온 과정은 얇은 조각의 자료들이  
전산화 단층촬영기의 스캐너에 부착된 광학  
저장 장치로 저장되었고 MOD(magnetic  
optical disket)를 사용하여 자료를 이동하였으

며 본 연구에서 사용된 전산화 단층촬영기인 General Electric Hispeed Advantage Helical CT가 DICOM 3.0을 지원하므로 파일을 개인용 컴퓨터로 옮겨올 수 있었다<sup>60)</sup>. 옮겨진 파일의 DICOM header를 떼어 raw data를 얻고 개인용 컴퓨터에서 filter를 이용하여 표면만을 찾고 중간값 끼워넣기(interpolation)를 시행한 후 open graphic library를 이용하여 Gouroud shading<sup>61)</sup>을 함으로 3차원으로 표면을 재구성하였으나 얻어진 상의 질이 좋지 않아 계측점을 정확히 선정하는데 어려움이 있었다. Girod 등<sup>59)</sup>은 marching cubes method<sup>62)</sup>를 이용하여 물체의 다른 정보는 무시하고 표면 정보만을 볼 수 있게 하여 전산화 단층촬영의 자료로 표면을 3차원으로 재구성한 것을 보고한 바 있는데 본 연구도 marching cubes method를 사용하였다면 더 좋은 입체 상을 얻을 수 있었을 것이다.

그리고 스캐너를 통해 컴퓨터로 옮겨진 수술 전후의 후전방 및 측방 두부규격 방사선사진을 이용하여 정확한 변화 양상을 알아내야 하는데 이를 위해서는 수술 전후의 후전방 및 측방 두부규격 방사선사진의 크기, 위치, 방향을 일치시키고 계측점 선정에 정확히 하여야 한다. 그러기 위해서는 후전방 및 측방 두부규격 방사선사진을 촬영하는 조건으로 서로 직각으로 배열된 두 개의 방사선 원을 사용하여 환자 두부 주위에 배치된 두 장의 필름을 동시에 촬영하는 것이 가장 이상적인데 하나의 방사선 원만을 사용하고 환자를 회전시켜 후전방 및 측방 두부규격 방사선사진을 따로 촬영할 경우 회전시의 두부 움직임에 의한 오차가 발생할 수 있다. 임상에서 사용하고 있는 기존의 방사선 기기로는 후전방 및 측방 두부규격 방사선사진을 따로 촬영할 수 밖에 없으므로 회전시 환자 두부의 움직임이 오차<sup>16,63)</sup>를 유발하게 되고 이로 인해 수술 전후의 후전방 및 측방 두부규격 방사선사진의 크기, 위치, 방향을 컴퓨터 상에서 정확히 일치시키기 어렵다. 그러나 최근에 이와같은 후전방 및 측방 두부규격 방사선사진을 동시에 촬영하지 못해 발생하는 두부 위치

의 차이를 컴퓨터를 이용하여 보정하는 방법이 최 등<sup>63)</sup>에 의해 보고된 바 있다. 즉 측방 두부규격 방사선사진에서 porion과 orbitale간의 수직적 차이와 porion과 orbitale간의 거리를 이용하여 수평선에 대한 FH plane의 회전각을 알 수 있고 또한 후전방 두부규격 방사선사진에서 porion과 orbitale의 수직적 차이와 midporionic axis와 필름 간의 거리를 이용하여 역시 수평면에 대한 FH plane의 회전각을 알 수 있어 이 두 각도의 차이 만큼 측방 두부규격 방사선사진을 회전시켜 보상하면 후전방 및 측방 두부규격 방사선사진에서 동일한 두부 위치를 얻을 수 있게 된다. 그러나 이 방법 역시 porion과 orbitale가 정확히 선정될 수 있어야 정확한 두부 위치의 보상을 할 수 있으므로 본 연구의 악교정 수술 환자에 적용하기는 어려웠다. 그러므로 앞으로 촬영시에 두부의 위치를 일정하게 할 수 있는 방법에 대한 연구와 더불어 porion과 orbitale의 계측점을 정확히 선정할 수 있는 방법에 대한 연구가 필요하겠다.

또한 정확한 변화 양상을 얻기 위해서는 일정한 두부 위치와 함께 정확한 계측점의 선정이 필수적인데 이를 위해 본 연구에서는 Tasman 등<sup>64)</sup>이 제시한 추정선(estimation line)을 보완하여 임의의 추정선을 만들어 사용하였다. 추정선이란 서로 다른 두 장의 사진에서 동일한 계측점의 위치 선정의 어려움을 극복하기 위해 만든 것으로 이는 한 방사선 광원에서 나온 방사선이 객체 내의 계측점을 지나 필름 상에 투영한 것으로서 이 선 상에 동일한 계측점이 위치하게 된다. 즉 후전방 및 측방 두부규격 방사선사진 중 어느 한 쪽에 계측점의 입력시 다른 필름 상에 그 계측점을 지나는 추정선이 나타나도록 하여 컴퓨터 모니터 상에서 방사선의 경로를 직접 확인하면서 각 계측점을 입력할 수 있도록 한 것이다.(Fig.11)

그러나 이러한 추정선의 방법이 정확히 적용되려면 컴퓨터 상에서 후전방 및 측방 두부규격 방사선사진의 크기와 위치가 일치해야 한다. 이렇게 만들어진 평면 사진에서의 변화 양상을



Fig.11. Estimation line

수술 전 3차원 상에 적용하여 정확한 모의 조종된 상을 얻기 위해서는 수술 전에 촬영된 3차원 전산화 단층사진의 크기, 위치, 방향도 수술 후에 촬영된 후전방 및 측방 두부규격 방사선사진과 일치하여야 하는데 이를 위해서는 전산화 단층촬영시에도 두부 위치를 일정하게 하여야 한다. 그러나 현재는 그와 같은 장치가 없어 본 연구에서는 건조 두개골을 누였을 때 육안적으로 FH plane과 정중 시상면이 지면과 수직이 되도록 위치시킨 후 촬영하였다.

본 연구에서 만들어진 응용프로그램의 유용성을 확인하기 위해서 전산화 단층촬영과 후전방 및 측방 두부규격 방사선사진 촬영시 두부 위치의 변화와 부정확한 계측점 선정<sup>65,66)</sup> 등의 오차요소를 줄이기 위해 누였을 때 FH plane이 지면에 수직이 되도록 하고 gutta percha를 부착하여 제작한 건조 두개골에서 악교정 수술을 가상하여 하악골의 위치를 변화시켜 적용하여 보았고 또한 실제 악교정 수술을 받은 환자에도 적용하여 보았다. 본 연구의 결과 건조 두개골의 4 경우에서 모의 조종된 3차원 상과 하악골의 위치 변화 후에 실제 촬영된 3차원 상 간의 좌표값의 변위 범위는 -1.8 mm에서 1.8 mm까지였고 모든 변위값의 94%가 -1.4 mm에서 1.4 mm까지였다 (Table 2). 또한 악교정 수술을 받은 4 명에서는 좌표값의 변위 범위는 -6.7 mm에서 7.7 mm까지였고 모든 변위값의 90%가 -4.0 mm에서 4.0

mm까지였다 (Table 4). Lo 등<sup>58)</sup>은 치료 계획 수립시 3차원 상에서 모의 조종된 3차원 상과 실제 수술이 시행된 후에 촬영된 3차원 상 간의 좌표값의 변위를 보고한 바 있는데 모든 좌표값의 변위 범위는 -2.4 mm에서 4.2 mm까지였고 모든 변위값의 85%에서 -2.4 mm에서 2.4 mm까지로 보고한 바 있어 본 연구결과와 비교하면 건조 두개골에서보다는 부정확하고 악교정 수술에서보다는 정확하였다. 그러나 Lo 등<sup>58)</sup>의 연구는 수술 결과가 모의 조종된 것과 얼마나 유사한 지를 본 것으로 수술이 얼마나 계획된 대로 시행되었느냐에 따라 모의 조종된 상과 수술 후의 실제 상 간에 차이가 있을 수 있지만 본 연구는 수술 전후의 평면 사진에서의 변화를 이용하여 모의 조종한 것임으로 수술 전후의 변화를 정확히 적용한다면 수술이 시행된 결과와는 관계없이 수술 후의 실제 상과 같은 모의 조종된 상을 얻는 것이 가능할 수 있다. 본 연구에서 악교정 수술의 경우가 건조 두개골의 경우보다 상대적으로 큰 변위값을 보인 이유는 전산화 단층사진과 후전방 및 측방 두부규격 방사선사진 촬영시 두부 위치가 일정하지 않았고 계측점 선정이 정확하지 못했기 때문으로 생각되며 또한 건조 두개골의 4 경우는 하악골만 위치 변화된 편악 수술이었던 반면에 악교정 수술의 경우는 4 증례 가운데 3 증례(B', C', D')가 양악 수술이었고 양악 수술의 경우는 본 연구의 방법을 상악골과 하악골에 두 번 적용

함에 따라 오차가 커졌을 것으로 생각된다. 양악 수술을 받은 3 경우(B', C', D') 중 특히 B' 환자가 큰 변위값을 보였는데 이는 B를 제외한 나머지 2 경우(C', D')는 안모 비대칭을 보이지 않음으로 상하이동과 전후이동이 주로 이루어졌으나 안모 비대칭을 보인 B'의 경우는 상하이동과 전후이동 뿐 만 아니라 좌우이동도 많이 이루어졌기 때문으로 생각된다. 악교정 수술 전후의 변화를 정확히 적용할 수 있도록 촬영시 일정한 두부 위치와 정확한 계측점 선정을 위해 제작된 건조 두개골에서도 차이가 나타난 것은 제작시 누웠을 때 중력을 이용하여 실에 추를 매달아 실이 FH plane과 일치하도록 제작하여 촬영하였으나 이는 기계적인 고정 장치에 의해서가 아닌 인위적으로 위치됨으로 인해 오차가 생겼을 것으로 생각되며 또한 Kragsskove 등<sup>67)</sup>은 3차원 전산화 단층촬영사진에서 계측점 선정의 관찰자내 변이가 대부분의 계측점에서 1.5 mm보다 큰 것을 보고한 바 있는데 본 연구에서도 3차원 상에서 계측점을 선정하는데 있어 오차가 있었을 것으로 생각된다.

또한 건조 두개골과 악교정 수술 두 경우 모두 모의 조종된 상과 실제 수술 후의 상 간에 신뢰도 95%에서 유의차가 없었다(Table 3.5). 그러나 본 연구의 비교 검증에서는 비교되는 sample의 수가 건조 두개골과 악교정 수술에서 모두 4 개씩으로 부족하여 비모수적 방법으로 밖에 비교할 수 없었고 따라서 좀더 의미있는 결과를 얻기 위해서는 더 많은 sample을 대상으로 한 모수적 방법의 비교가 필요하리라 생각된다.

본 연구의 결과로 전산화 단층촬영과 후전방 및 측방 두부규격 방사선사진 촬영시 두부의 위치를 일정하게 하고 후전방 및 측방 두부규격 방사선사진에서 계측점을 정확히 선정할 수 있다면 수술 전의 전산화 단층사진과 수술 전후의 후전방 및 측방 두부규격 방사선사진을 이용하여 수술 후의 3차원 상을 얻을 수 있을 것으로 생각되며 그러므로 앞으로 전산화 단층촬영과 후전방 및 측방 두부규격 방사선사진 촬영시 두부의 위

치를 일정하게 할 수 있는 장치에 대한 연구와 계측점을 정확히 선정할 수 있는 방법의 개발이 필요하겠다.

기존의 후전방 및 측방 두부규격 방사선사진에 비해 많은 장점을 가지고 있는 3차원 전산화 단층촬영은 고가이며 많은 방사선 조사량 등의 문제로 인해 많이 사용되지 못하고 있으며 많은 문제점에도 불구하고 그 간편성과 경제성 때문에 두부규격 방사선사진이 아직도 널리 사용되고 있고 따라서 현재는 두부규격 방사선사진에서의 정상치들만 표준화되어 있는 실정이다. 그러나 두부규격 방사선사진에서의 정상치들은 실측치와는 차이가 있는 왜곡된 값이라 할 수 있으며 3차원 상에서의 계측치들은 3차원 좌표계로부터 얻어짐으로 실측치와 같은 값을 얻을 수 있다. 치아 교정 및 악교정 수술 영역에서 부정 교합의 진단시 현재는 두부규격 방사선사진에서 정상치라고 보고된 값들을 기준으로 진단하고 있으나 앞으로는 실측치와 같은 값인 3차원 상에서의 정상치를 기준으로 진단이 이루어지는 쪽으로 발전이 이루어져야 할 것이다.

임상을 위해서는 치료 결과의 평가<sup>68)</sup>가 반드시 필요하고 그러기 위해서는 악교정 수술 전과 후의 촬영이 필요한데 본 연구의 결과로 수술 전의 전산화 단층사진과 수술 전후의 후전방 및 측방 두부규격 방사선사진으로 수술 후의 3차원 상을 얻을 수 있는 기틀이 마련되었고 이로 인해 앞으로 3차원 상이 더욱 많이 사용되어짐으로 자료가 축적되고 이로 인해 평면 사진에서의 정상치에 비해 더욱 의미있고 정확한 입체 사진에서의 정상치가 연구되어 이상 상태의 평가가 입체 사진에서 만들어진 정상치를 기준으로 이루어진다면 더욱 정확한 진단과 치료 계획 및 치료 결과의 평가가 이루어질 수 있을 것이다. 앞으로 3차원 상의 사용은 더욱 증가할 것이 확실시되며 치과 영역에서 악교정 수술 계획, 성장 그리고 발육 이상의 평가 등에 적용될 수 있는 가능성을 갖고 있으므로 더욱 정확한 3차원 상이 얻어질 수 있는 연구가 앞으로 계속 시행되어야 할 것으로 사료된다.



## V. 결론

저자는 악교정 수술 전후의 후전방 및 측방 두부규격 방사선사진에서의 변화를 악교정 수술 전의 3차원 전산화 단층상에 적용하여 모의 조종된 3차원 상을 얻는 새로운 방법을 만들어 보았고 이 방법을 검증하고자 악교정 수술을 가상하여 하악골의 위치를 변화시킨 건조 두개골의 4 가지 경우와 악교정 수술을 받은 4 명의 환자에 적용하여 보아 다음과 같은 결과를 얻었다.

1. 하악골의 위치를 달리하고 시행된 건조 두개골의 4 가지 경우에서 하악골의 위치 변화 전후의 후전방 및 측방 두부규격 방사선사진에서의 변화를 하악골의 위치 변화 전의 3차원 상에 적용하여 컴퓨터로 모의 조종된 3차원 상과 하악골의 위치 변화 후에 실제 촬영된 3차원 상 간의 좌표값의 변위 범위는 -1.8 mm에서 1.8 mm까지였고 모든 변위값의 94%가 -1.4 mm에서 1.4 mm까지였으며 또한 두 상간에 유의차는 없었다( $p < 0.05$ ).
2. 악교정 수술을 받은 4 명에서 수술 전후의 후전방 및 측방 두부규격 방사선사진에서의 변화를 수술 전의 3차원 상에 적용하여 컴퓨터로 모의 조종된 3차원 상과 수술 후에 실제 촬영된 3차원 상 간의 좌표값의 변위 범위는 -6.7 mm에서 7.7 mm까지였고 모든 변위값의 90%가 -4.0 mm에서 4.0 mm까지였으며 또한 두 상간에 유의차는 없었다( $p < 0.05$ ).

결론적으로 수술 전의 3차원 전산화 단층사진과 수술 전후의 후전방 및 측방 두부규격 방사선사진을 이용하여 컴퓨터로 모의 조종된 3차원 상을 얻어 건조 두개골과 악교정 수술 환자에 각각 적용한 결과 앞으로 수술 후에 3차원 전산화 단층촬영을 하지 않고도 수술 후의 3차원 상을 얻을 수 있는 가능성이 제시되었다.

## 참 고 문 헌

1. Broadbent, B. : A new x-ray technique and its application to orthodontia. *Angle Orthod.* 1:45-66, 1931
2. Zide, B., Grayson, B. and McCarthy, J.G. : Cephalometric analysis for mandibular surgery : Part III. *Plast. Reconstr. Surg.* 69:155-164, 1982
3. Broadbent, B.H.Sr., Broadbent, B.H.Jr., and Golden, W.H. : *Bolton Standards of Dentofacial Developmental Growth.* St. Louis : The CV Mosby Company. 1975
4. Wylie, W.L. and Elasser, W.A. : Undistorted vertical projections of the head from lateral and posteroanterior roentgenograms. *Am.J.Roentgenol.* 60:414-417, 1948
5. Vogel, C. : Correction of frontal dimensions from head x-ray. *Angle Orthod.* 37:1-8, 1967
6. Bergersen, E. : Enlargement and distortion in cephalometric radiography : Compensation tables for linear measurements. *Angle Orthod.* 50:230-244, 1980
7. Tsao, D., Kazanoglu, A. and McCasland, J. : Measurability of radiographic images. *Am.J.Ortho.* 84:212-216, 1983
8. Grumons, D.C. and Kappeyne Van De Coppello MA. : A Frontal Asymmetry Analysis. *J. Clin. Ortho.* 21:448-465, 1987
9. Forsberg, C.T. : Diagnosis and treatment planning of skeletal asymmetry with the submental vertical radiograph. *Am. J. Orthod. Dentofac. Orthop.* 224-237, 1984
10. Grayson, B., Cutting, C.B., Bookstein, F.L., Kim, H. and McCarthy, J.G. : The three dimensional cephalogram : Theory,

- technique and clinical application. *Am. J. Orthod. Dentofac. Orthop.* 94:327-337, 1988
11. Baumrind, S., Moffitt, F., and Curry, S. : Three dimensional x-ray stereometry from paired coplanar image : A progress report. *Am. J. Orthod.* 84:292-312, 1983
  12. Baumrind, S., Moffitt, F., and Curry, S. : The geometry of three dimensional measurement from paired coplanar x-ray images. *Am. J. Orthod.* 84:313-322, 1983
  13. Trocme, M., Sather, H. and An, K. : A biplanar cephalometric stereo-radiography technique. *Am. J. Orthod. Dentofac. Orthop.* 98:168-175, 1990
  14. Brown, T. and Abbott, A. : Computer assisted location of reference points in three dimensions for radiographic cephalometry. *Am. J. Orthod. Dentofac. Orthop.* 95:490-498, 1989
  15. Matteson, S.R., Bechtold, W., Phillips, C. and Staab, E.V. : A method for three dimensional image reformation for quantitative cephalometric analysis. *J. Oral Maxillofac. Surg.* 47:1053-1061, 1989
  16. 배기선, 박수병, 손우성 : 3차원 두부규격 방사선사진의 정확성에 관한 연구.(실제 계측 및 측방 두부규격 방사선사진 계측과의 비교). *대치교정지.* 27:129-140, 1997
  17. Bookstein, F., Grayson, B., Cutting, C.B., Kim, H. and McCarthy, J.G. : Landmarks in three dimensions : Reconstruction from cephalograms versus direct observation. *Am. J. Orthod. Dentofac. Orthop.* 100:133-140, 1991
  18. Altobelli, D.E., Kikinis, R., Mullican, J.B., Cline, H., Lorensen, W. and Jolesz, F. : Computer assisted three dimensional planning in craniofacial surgery. *Plast. Reconstr. Surg.* 92 : 576-585, 1993
  19. Cutting, C., Grayson, B., Bookstein, F., Fellingham, L. and McCarthy, J.G. : Computer aided planning and evaluation of facial and orthognathic surgery. *Clin. Plast. Reconstr. Surg.* 13:449-462, 1986
  20. Fujioka, M., Yakoi, S., Yasuda, T., Hashimoto, Y., Toriwaki, J. and Nakajima, H. : Computer aided interactive surgical simulation for craniofacial anomalies based on 3 D surface reconstruction CT images. *Radiat. med.* 6:204-212, 1988
  21. Linney, A.D., Grindrod, S.R., Arridge, S.R. and Moss, J.P. : Three dimensional visualization of computerized tomography and laser scan data for the simulation of maxillofacial surgery. *Med. Inf(Lond).* 14:109-121, 1989
  22. McEwan, C.N. and Fukuta, K. : Recent advances in medical imaging : surgery planning and simulation. *World. J. Surg.* 13 : 343-348, 1989
  23. Udupa, J.K. : Simulation of surgical procedures using computer graphics. *Proceedings of the National Computer Graphics Association.* 3 : 80-92, 1986
  24. Mitani, H. and Brodie, A. : Three plane analysis of tooth movement, growth, and angular changes with cervical traction. *Angle Orthod.* 40:80-94, 1970
  25. Herman, G.T. and Lui, H.K. : Display of three dimensional information in computed tomography. *J. Comput. Assist. Tomogr.* 1: 155-160, 1977
  26. Herman, G.T. (ed) : *Image Recon-*

- struction from projection : Implementation and Applications. New York. Springer-Verlag. 1979
27. Herman, G.T. : Three dimensional imaging in medicine. *Scand. J. Plast. Reconstr. Surg.* 22:61-67, 1988a
  28. Herman, G.T. : Three dimensional imaging on a CT or MR scanner. *J. Comput. Assist. Tomogra.* 12:450-458, 1988b
  29. David, D.J., C. Mahatumarat, R.D. Cooter : Hemifacial microsomia : a multisystem classification. *Plast. Reconstr. Surg.* 80:525-535, 1987
  30. Kursunogul, S., Kaplan, P., Resnick, D. and Sartoris, D.J. : Three dimensional computed tomographic analysis of the normal temporomandibular joint. *J. Oral Maxillofac. Surg.* 44:257-259, 1986
  31. Moaddab, M.B., Dumas, Al, Chavoor, A.G., Neff, P.A. and Homayoun, N. : Temporomandibular joint : Computed tomographic three dimensional reconstruction. *Am. J. Orthod. Dentofacial orthop.* 88:342-352, 1985
  32. Roberts, D., Pettigrew, J., Ram, C. and Joseph, P.M. : Radiologic techniques used to evaluate the temporomandibular joint : Computed tomography, three dimensional imaging and nuclear magnetic resonance. *Anesth. Prog.* 31 : 241-256, 1984
  33. Roberts, D., Pettigrew, J., Udupa, J and Ram, C. : Three dimensional imaging and display of the temporomandibular joint. *Oral Surg. Oral Med. Oal Pathol.* 58 : 461-474, 1984
  34. Schellhas, K.P., Wilkes, C.H., Block, J.C., Larsen, J.W. and Idelkope, B.L. : Temporomandibular joint imaging : Practical application of available technology. *Arch. Otolaryngol. Head Neck Surg.* 114 : 744-748, 1987
  35. Hemmy, D.C. and Tessier, P.L. : CT of dry skulls with craniofacial deformities : Accuracy of three dimensional reconstruction. *Radiology.* 157:113-116, 1985
  36. Marsh, J.L., Vannier, M.W., Bresina, S., Hemmer, K.M. : Applications of computer graphics in craniofacial surgery. *Clin. Plast. Surg.* 13:441-448, 1986
  37. Matsuno, I., M. Kawakami, M., Yamamura, Ishikawa, H., Koudo, A., Nakamura, S., et al : Three dimensional morphological analysis for craniofacial deformity. *J. Jpn. Orthod. Soc.* 49 : 291-301, 1990
  38. Silveria, A.M., E.W. Sommers, R.W. Katzberg, J.D. Subtelny, R.H. Tallents, R. Sanchez-Wood worth : Three dimensional computerized tomographic scanning of craniofacial anomalies. *J. Craniomandibular Prac.* 6:217-223, 1988
  39. Vannier, M.W., Marsh, J.L. and Warren, J.O. : Three dimensional CT reconstruction images for craniofacial surgical planning and evaluation. *Radiology* 150:179-184, 1984
  40. Cutting C, Bookstein FL, Grayson B, Fellingham, L. and McCarthy, J.G. : Three dimensional computer assisted design of craniofacial surgical procedures : Optimization and interaction with cephalometric and CT-based models. *Plast. reconstr. Surg.* 77 : 877-885, 1986
  41. Koltai, P.J. and Wood, G.W. : Three dimensional CT reconstruction for the

- evaluation and surgical planning of facial fractures. *Otolaryngol. Head.Neck.Surg.* 95 : 10-15, 1986
42. Marsh, J.L., Vannier, M.W. : The third dimension in craniofacial surgery. *Plast. Reconstr. Surg.* 71 : 759-67, 1983
  43. Moss, J.P., Grindrod, S.R., Linney, A.D., Arridge, S.R. and James, D. : A computer system for the interactive planning and prediction of maxillofacial surgery. *Am. J. Ortho. Dentofac. Orthop.* 94:469-75, 1988
  44. DeMarini,D.P., Steiner,E., Poster,R.B., Katzberg,R.W., Hengerer,A.S., Herman, G.T., et al : Three dimensional computered tomography in maxillofacial trauma. *Arch. Otolaryngol. head. Neck. Surg.* 112:146-150, 1986
  45. Altman,N.R., Altman,D.H., Wolfe,S.A. and Morrison,G. : Three dimensional CT reformation in children. *A.J.N.R.* 146:1261-1267, 1986
  46. Dufresne,C.R., McCarthy,J.G., Cutting, C.B., Epstein,F.J. and Hoffman W.Y. : Volumetric Quantification of intracranial and ventricular volume following cranial vault remodeling. a preliminary report. *Plast. Reconstr. Surg.* 79:24-32, 1987
  47. Marsh,J.L., Vannier,M.W., Stevens, W.G., Warren,J.O., and Gayou D, Dye D.M. : Computerized imaging for soft tissue and osseous reconstruction in the head and neck. *Clin.Plast.Surg.* 12 : 279-291, 1985
  48. Toth, B.A., Ellis,D.S. and Stewart,W.B. : Computer designed prostheses for orbito cranial reconstruction. *Plast. Reconstr. Surg.* 81:315-324, 1988
  49. Vannier, M.W., Gutierrez, F.R., Laschinger,J.C., Gronemeyer,S., Canter, C.E. and Knapp,R.H. : Three dimensional magnetic resonance imaging of congenital heart disease. *Radiographics* 8 : 857-871, 1988
  50. Arridge SR., Moss,J.P., Linney,A.D. and James,D.R. : Three dimensional digitization of the face and skull. *J. Maxillofac.Surg.* 13 : 136-43, 1985
  51. Fuhrmann,RAW., Frohberg,U. and Diedrich,P.R., : Treatment prediction with 3 D CT skull models. *Amer. J. Orthod. Dentofac. Orthop.* 106:156-160, 1994
  52. Lembrecht, J.T. and Brix, F. : Individual skull model fabrication for craniofacial surgery. *Cleft. palate. J.* 27:382-387, 1990
  53. Lude,J. : Technique for the determination of the size of the mandibular apical base : Its application to growth studies. *Angle Orthod.* 37:272-284, 1967
  54. Fujino,T., Nakajima,H., Kaneko,T., Kobayashy,M. and Kurihara,T. : Concept of simulation surgery. *Keio. J. Med.* 42:104-114, 1993
  55. Sayler,K.E., Tayler,D.P. and Billmire, D.E. : Three dimensional CAT scan reconstruction pediatric patients. *Clin. plast. Surg.* 13,:463-474, 1986
  56. Schellhas, K.P., El Deeb, M., Wilkes, C.H., Check,R.K., Larsen,J.W., Heithoff,K.B., et al : Three dimensional computed tomography in maxillofacial surgical planning. *Arch. otolaryngol. Head Neck Surg.* 114 : 438-442, 1988
  57. Zonneveld, F.W., van der Dussen MFN : Three dimensional imaging and model

- fabrication in oral and maxillofacial surgery. *Oral maxillofac. Surg. Clin. North. Am.* 4:19-33, 1992
58. Lo, L.J., Marsh, J.L., Vannier, M.W. and Patel, V.V. : Craniofacial computer assisted surgical planning and simulation. *J. Craniofacial Surg* 21:501-516, 1994
59. Girod, S., Keeve, E. and Girod, B. : Advances in interactive craniofacial surgery planning by 3-D simulation and visualization. *J. Oral & Maxillofac. Surg.* 24:120-125, 1995
60. Fuhrmann, R.A.W., Schnappauf, A. and Diedrich, P.R. : Technical reports- Three dimensional imaging of craniomaxillofacial structures with a standard personal computer. *Dentomaxillofac. Radiol.* 24:260-263, 1995
61. Newman, W. : Illumination for computer generated pictures. *Communications of the ACM.* 18:311-317, 1975
62. Lorensen, W.E. and Cline, H.E. : Marching cubes : A high resolution 3-D surface construction algorithm. *ACM. Comput. Graph.* 21:38-44, 1987
63. 최광철, 김경호, 김인달 : 3차원 두부 방사선 규격 사진 구현시 컴퓨터를 이용한 두부 위치의 보정 방법에 관한 연구. *대한치과의사 협회지.* 36:135-143, 1998
64. Tasman, Brown, Amanda, H., Abbott. : Computer assisted location of reference points in three dimension for radiographic cephalometry. *Am. J. Orthod. Dentofac. Orthop.* 95:490-498, 1989
65. Baumrind, S. and Frantz, R. : 1. The reliability of head film measurements. 2. Conventional angular and linear measures. *Am. J. Orthod.* 60:505-517, 1971
66. Jarvinen, S. : A study of the factors causing differences in the relative variability of linear radiographic cephalometric measurements. *Am. J. Orthod. Dentofac. Orthop.* 92:17-23, 1987
67. Kragsskov, J., Bosch, C., Gyldensted, C. and Sindet-Pedersen, S. : Comparison of the reliability of craniofacial anatomic landmarks based on Cephalometric radiographs and three-dimensional CT Scans. *Cleft Palate-Craniofacial Journal.* 34:111-116, 1997

-ABSTRACT-

## Application of Simulated Three Dimensional CT Image in Orthognathic Surgery

Hyung-Don Kim, Sun-Kook Yoo\*, Kyoung-Sang Lee\*, Chang-Seo Park

*Department of Dental Radiology, College of Dentistry,  
Department of Medical Engineering, College of Medicine,\*  
Yonsei University*

In orthodontics and orthognathic surgery, cephalogram has been routine practice in diagnosis and treatment evaluation of craniofacial deformity. But its inherent distortion of actual length and angles during projecting three dimensional object to two dimensional plane might cause errors in quantitative analysis of shape and size. Therefore, it is desirable that three dimensional object is diagnosed and evaluated three dimensionally and three dimensional CT image is best for three dimensional analysis.

Development of clinic necessitates evaluation of result of treatment and comparison before and after surgery. It is desirable that patient that was diagnosed and planned by three dimensional computed tomography before surgery is evaluated by three dimensional computed tomography after surgery, too. But Because there is no standardized normal values in three dimension now and three dimensional Computed Tomography needs expensive equipments and because of its expenses and amount of exposure to radiation, limitations still remain to be solved in its application to routine practice. If postoperative three dimensional image is constructed by pre and postoperative lateral and postero-anterior cephalograms and preoperative three dimensional computed tomogram, pre and postoperative image will be compared and evaluated three dimensionally without three dimensional computed tomography after surgery and that will contribute to standardize normal values in three dimension.

This study introduced new method that computer-simulated three dimensional image was constructed by preoperative three dimensional computed tomogram and pre and postoperative lateral and postero-anterior cephalograms, and for validation of new method, in four cases of dry skull that position of mandible was displaced and four patients of orthognathic surgery, computer-simulated three dimensional image and actual postoperative three dimensional image were compared. The results were as follows.

1. In four cases of dry skull that position of mandible was displaced, range of displacement between computer-simulated three dimensional images and actual postoperative three dimensional images in co-ordinates values was from -1.8 mm to 1.8 mm and 94% in displacement of all co-ordinates values was from -1.0 mm to 1.0 mm and no significant difference between computer-simulated three dimensional images and actual postoperative three dimensional images was noticed( $p>0.05$ ).
2. In four cases of orthognathic surgery patients, range of displacement between computer-simulated three dimensional images and actual postoperative three dimensional images in co-ordinates values was from -6.7 mm to 7.7 mm and 90% in displacement of all co-ordinates values was from -4.0 to 4.0 mm and no significant difference between computer-simulated three dimensional images and actual postoperative three dimensional images was noticed( $p>0.05$ ).

Conclusively, computer-simulated three dimensional image was constructed by preoperative three dimensional computed tomogram and pre and postoperative lateral and postero-anterior cephalograms. Therefore, potentiality that can construct postoperative three dimensional image without three dimensional computed tomography after surgery was presented.

---

**Key words** : orthognathic surgery, simulation, three dimensional computed tomography