

동물원에서 집단 발생한 개 디스토펜퍼 감염증

허권, 배지선, 최재훈, 신남식*, 이기환*, 권수완*, 김대용

서울대학교 수의과대학, *에버랜드 동물원

Canine distemper outbreak in a zoo

Kwon Hur, Ji-Seon Bae, Jae-Hoon Choi, Nam-Sik Shin*, Ki-Whan Lee*,
Soo-Wahn Kwon*, Dae-Yong Kim

College of Veterinary Medicine, Seoul National University

*Everland Zoological Gardens

Abstract. A total of 5 animals including 3 raccoons, 1 badger, and 1 fennec fox kept in outdoor exhibits at the Everland Zoological Gardens showed depression, anorexia, dyspnea, serous oculonasal discharge, diarrhea, and convulsions. All the affected animals died within 10 days after the onset of clinical signs. This outbreak lasted about 4 months. On necropsy, major gross lesions were confined to the lungs. Red to grey sublobular to lobular consolidations with various sized tan to reddish spots were observed in the lungs. Histopathologically, the pulmonary lesions were characterized by acute to subacute bronchointerstitial pneumonia with secondary bacterial or adenoviral infections. Intracytoplasmic eosinophilic inclusion bodies compatible with canine distemper virus (CDV) were found in the lung, urinary bladder, kidney, intrahepatic bile duct, stomach, small and large intestines. Multifocal areas of severe demyelination and accumulation of gitter cells or nonsuppurative inflammation were seen in the brains of 2 raccoons. CDV-specific antigens were demonstrated in the lung sections on immunofluorescent assay. The present report describes an outbreak of CDV infection in a zoo and indicates the range of susceptible zoo animal species.

Key words : Canine distemper(CD), immunofluorescent assay, outbreak, zoo animals

서론

개디스토펜퍼(canine distemper : CD)는 애완동물을 비롯한 다양한 육식동물들에서 발생하는 전염성이 매우 높고 치명적인 전신성 바이러스성 질병이다(Appel, 1987). CD를 일으키는 원인체인 개디스토펜퍼 바이러스(canine distemper virus: CDV)는 paramyxovirus과, morbillivirus속에 속하며, 사람의

홍역(measles)이나 소의 우역(rinderpest)을 일으키는 바이러스와 밀접한 관련이 있는 것으로 알려져 있다(Dungworth, 1993). CDV는 매우 넓은 숙주역을 가지며, 감수성이 있는 동물로는 개과(Canidae)와 족제비과(Mustelidae)에 속하는 모든 동물과 너구리(raccoon dog) 및 lesser panda 등을 포함한 너구리과(Procyonidae) 및 binturong을 포함하는 사향고양이과(Viverridae) 등이 알려져

있다(Budd, 1981). 최근에는 탄자니아의 세렌게티 국립공원의 야생사자들과 북미의 사자, 호랑이, 표범 및 재규어에서 CD 감염증이 보고되어, 고양이과도 CDV에 감수성이 있는 것으로 밝혀졌으며(Morell, 1994a; Morell, 1994b; Spencer, 1995; Appel 등, 1994), 수증포유류인 물개, 돌고래 등에서도 CDV와 유사한 PDV (Phocine Distemper Virus) 감염증이 보고되었다(Kennedy, 1990; Domingo 등, 1992; Orvell and Sheshberadaran, 1991).

국내에서는 김 등(1996)이 야생 너구리에서 최초로 CD 감염증을 보고한 바 있으며, 역시 김 등(1997)은 사육중인 오소리에서 자연발생한 CD 감염례를 최근에 보고하였다. 하지만 타동물과의 접촉이 차단된 동물원에서 사육중인 여러 동물들에서 집단적이고 폭발적으로 발생한 CD 감염증은 국내에서는 아직까지 보고된 바가 없으며 전세계적으로도 드문 형편이다(Sedgwick and Young, 1968). 본 저자들은 동물원에서 사육중인 여러 동물들에서 집단적으로 발생한 CDV 감염 증례를 경험하였기에 그 결과를 보고하고자 한다.

재 료 및 방 법

1998년 2월에서 5월까지 경기도 용인에 소재한 에버랜드 동물원에서 사육중인 너구리과의 너구리 (raccoon dog; *Nyctereutes procyonoides*; 4세 암컷 1두, 5세 수컷 2두) 3두와 족제비과의 오소리(badger, *Meles meles*; 5세 암컷) 1두, 개과의 웨네크여우 (fennec foxes, *Fennecus zerda*; 8세 수컷) 1두가 수양성 설사와 식욕부진, 화농성 콧물과 함께 심한 눈꺼풀이 끼는 증상을 나타내어, 수액과 항생제 투여 등의 대증치료를 실시했으나 상태가 호전되지 않고 지속적 탈수와

허약상태가 심화되다가 전신경련 등의 신경 증상과 혼수상태를 보이던 중 폐사하여, 서울대학교 수의과대학 병리학교실에 부검의뢰되었다.

일반적인 부검술식에 준하여 외관을 세밀히 검사하고, 부검을 실시하여 각 내부실질장기에 대한 육안 병변을 관찰하였으며, 폐장 등의 일부 실질장기는 무균적으로 채취하여 세균검사를 의뢰하였다. 또한 폐장의 일부조직을 채취하여 면역형광항체 검사를 위하여 -20°C 에 보관하였다. 부검 후 주요 실질장기들을 10% 중성 완충포르말린 용액에 고정한 다음, 일반적인 조직처리과정을 거쳐 파라핀에 포매하였다. 포매된 조직을 약 3-4 μm 두께로 절편하여 헤마톡실린 및 에오신 (hematoxylin & eosin: HE) 염색을 실시하고 광학현미경으로 관찰하였다. 폐장에 대한 냉동조직절편을 제작하여 FITC-conjugated anti-CDV 단클론 항체(VMRD Inc., WA, USA)를 1차 항체로 한 직접 형광항체기법으로 조직내의 바이러스 항원을 검출하였다.

결 과

폐사된 5마리 모두 외관이 전체적으로 수척하였으며, 부검을 실시한 결과 5마리 공히 폐장에서 심한 병변을 관찰할 수 있었다. 기관과 기관지 강내에는 다량의 혈액이 섞인 포말성 거품액 또는 담황색조의 끈적끈적한 화농성 삼출물이 저류되어 있었다. 폐장은 전반적으로 발적·종창되어 있었고, 좌측 및 우측 천엽, 심엽 및 횡격막엽의 일부에는 아대엽성 또는 대엽성의 경화소가 관찰되었으며, 절단면에서는 포말성의 화농성 삼출물이 누출되는 것이 관찰되었다. 일부 폐장은 흉벽과 유착되어 있었다. 너구리 2예의 방광점막은 발적되어 있었고 침침대 전후의 암적색

출혈반점이 관찰되었으며, 방광내강에는 혈액이 섞인 내용물이 소량 존재하였다.

조직학적 소견으로, 다발병소성 또는 미만성 기관지 간질성 폐렴이 검사한 5두의 폐장에서 공히 관찰되었다. 기관지와 세기관지의 상피세포들은 중등도로 증식되어 있었고, 내강에는 탈락된 상피세포와 림프구, 대식구 등의 염증세포들이 침윤되어 있었다. 폐포벽은 다수의 대식구 및 소수의 림프구의 침윤과 혈관확장으로 인하여 현저하게 비후되어 있었다(Fig. 1). 세기관지 상피세포들과 일부 대식구의 세포질내에서는 한 개 또는 다수의 다양한 크기를 가진 호산성 세포질내 봉입체들이 관찰되었다(Fig. 2). 이와 유사한 호산성의 세포질내 봉입체가 신장의 유두부 및 방광점막의 이행상피, 간장의 담관상피세포, 위장관의 점막상피등에서 관찰되었다 (Fig. 3). 뇌염병변은 2두의 너구리에서만 관찰되었는데, 이들의 대뇌 혈관은 확장되어 있었으며, 이중 1두에서는 소뇌의 백질에 심한 탈수초화와 gitter cell들의 침윤이 관찰되었으며(Fig. 5), 다른 1두에서는 비화농성 뇌염

의 핵내 봉입체가 확인되었다. 검사한 5두의 위장관 점막과 비장 및 림프절에 존재하는 lymphoid follicle들은 림프구의 소실로 인하여 크기 및 숫자가 현저히 감소되어 있었으며, follicle 중심부가 성기게 관찰되었다. 각 개체별, 장기별 개디스텔퍼 바이러스 봉입체의 발현 양상이 Table 1에 요약되어 있다. 또한, 이차 세균감염의 결과로 인한 화농성 기관지성 폐렴 소견이 5두 모두에서 관찰되었는데, 변성 및 괴사되어 탈락된 상피세포와 호중구, 림프구 및 대식구로 이루어진 염증세포, 적혈구, 섬유소를 포함한 혈장단백성분이 혼재되어 기관지 및 세기관지 내강과 주변의 폐포강을 가득 메우고 있었다. 한편, 2두의 너구리의 세기관지 상피 및 폐포벽에는 심한 squamous metaplasia와 함께 호산성 세포질내 봉입체뿐 아니라 Adenovirus로 생각되는 호염성 핵내 봉입체가 동시에 존재하는 것이 관찰되었다(Fig. 4).

면역형광항체검사를 실시한 결과 폐장의 기관지 및 세기관지 상피세포에서 CDV 항원에 대한 뚜렷한 형광항체 양성반응을 확인

병변과 함께 병변주변의 glial cell에 호산성

Table 1. The incidence and location of canine distemper-specific inclusion bodies

Organ	Species					Total(%)
	Raccoon1	Raccoon2	Raccoon3	Badger	Fennec fox	
Lung						
Bronchi or bronchioles	+	+	+	+	+	5/5(100)
Kidney						
Renal pelvis	+	+	+	-	+	4/5(80)
Urinary bladder	+	+	+	+	+	5/5(100)
Liver						
Bile duct	-	-	-	-	+	1/5(20)
Stomach	-	+	+	-	-	2/5(40)
Intestine	+	+	+	-	-	3/5(60)
Brain	-	-	+	-	-	1/5(20)




Fig. 1. Lung, raccoon dog. The bronchiolar and associated alveolar spaces are filled with necrotic epithelial cells, mononuclear cells, neutrophils, red blood cells, and fibrinous clots. The alveolar septa are heavily thickened due to infiltration of lymphocytes or macrophages and congestion. HE. $\times 100$. Bar = $200\mu\text{m}$.



Fig. 2. Lung, badger. Numerous intracytoplasmic eosinophilic inclusion bodies were noted in the bronchiolar epithelial cells. HE. $\times 400$. Bar = $200\mu\text{m}$.




Fig. 3. Small intestine, badger. Intracytoplasmic eosinophilic inclusion bodies were noted in the lining epithelial cells. HE. $\times 400$. Bar = $200\mu\text{m}$.

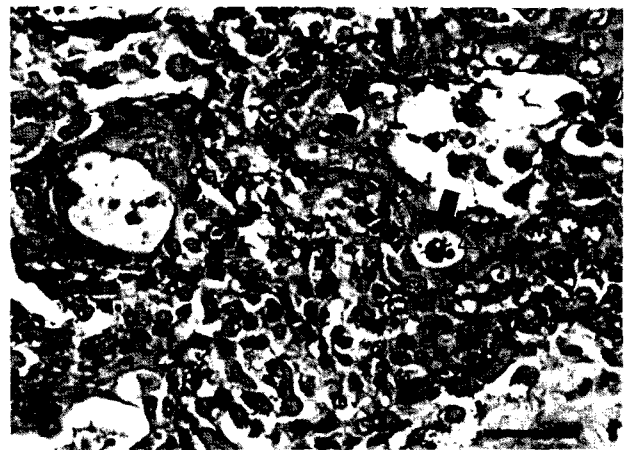


Fig. 4. Lung, raccoon dog. Squamous metaplasia with intracytoplasmic eosinophilic and intranuclear basophilic inclusion bodies in the bronchiolar epithelial cells (arrows). HE. $\times 400$. Bar = $200\mu\text{m}$.

할 수 있었다(Fig. 6). 세균분리·동정 검사 결과, *Staphylococcus*, *Salmonella* 등의 세균이 4마리의 폐장에서 분리되었다.

본 야생동물 증례들에서의 임상증상, 병리

해부학적 및 병리조직학적 소견은 과거에 보고되었던 개, 족제비 및 너구리과 동물들의 CD 감염증의 특징들과 대체로 유사하였다(Machida 등, 1993; Machida 등, 1992; Keymer and Epps, 1969). 폐장, 신장, 방광,




Fig. 5. Cerebellum, raccoon dog. Note spongy appearance of the white matter and infiltration of gitter cells. HE. $\times 200$. Bar = 200 μ m.

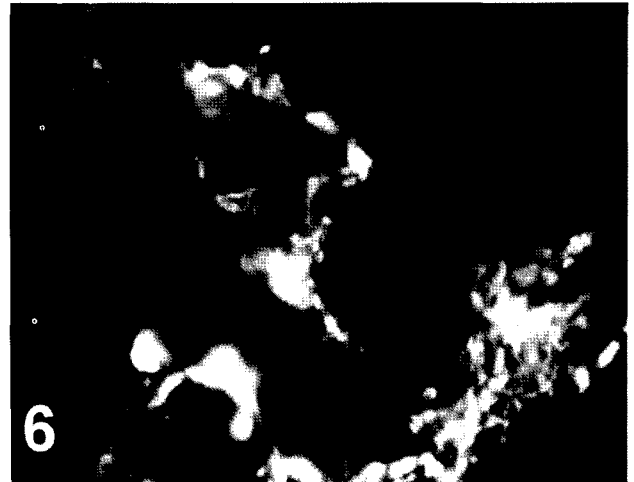

Fig. 6. Lung, fennec fox. The bronchial and bronchiolar epithelium and some peribronchiolar cells stained positive for CDV on immunofluorescent assay. FAT (fluorescent antibody test).

위장관 등 실질장기 내에서의 호산성의 붕입체를 확인하거나, 면역형광항체법을 이용하여 CDV 항원을 검출함으로써, 본 증례들의 폐사원인이 디스토펙스 감염증임을 확인할 수 있었다.

고 찰

본 증례들은 급성의 임상경과를 보였으며, 이차 세균 또는 바이러스 복합감염이 대부분의 폐장에서 확인되었다. 이러한 소견들은 CDV 감염증이 면역억제 역할을 한다는 것을 강력하게 시사해주며, CDV 감염증 자체보다는 면역억제로 인한 이차 세균감염이나 다른 바이러스 감염이 이들 동물들 폐사의 주된 원인임을 확인할 수 있었다(Ducatelle 등, 1982)

CDV에 감염된 동물은 비루나 결막 삼출물, 뇨 및 분변에 다량의 바이러스를 함유하고 있으며, 비말 및 직접 접촉으로 전파되는 것으로 보고되어 있다. 또한 오염된 장갑을 통한 매개물 전파 (fomite transmission), 흡혈 곤충을 통한 전파, 약독화 백신에 의한 발병

가능성도 제시되어 있다(Buch 등, 1976). 본 증례에서 CDV의 정확한 감염경로는 확인되지 않았지만, CD가 발생하기 전에 동물원 주위에서 5세된 수컷 야생너구리를 포획하여 2주간의 순화과정을 거치는 동안 CD의 특징적인 임상증상을 보이다가 폐사한 것을 감안할 때에 이 너구리가 CDV 감염원일 것으로 추정되며, 그후 철망으로만 분리되어 있는 주변의 사육사로 공기전파된 것으로 생각된다. 이 동물원에서는 최근 몇 년간 CD에 대한 백신접종을 실시한 경험이 없었고, 발병 동물이 모두 성체였으며, 높은 치사율을 나타낸 것을 미루어보아 저항성이 없는 동물들에 CDV가 침입하여 급성으로 집단적 및 폭발적 발생 유형을 나타낸 것으로 생각된다. 따라서, 동물원에서 사육중인 CDV에 감수성이 있는 동물에 대해서는 주변의 야생동물에 대한 노출을 철저히 차단하며, 효과적인 백신접종을 정기적으로 실시하는 것이 CD 발생에 대한 예방 대책일 것으로 사료된다. 또한, 동물원에 새로운 동물을 도입할 때에 특히 어린동물에 대해서는 CDV에 대한 항체가 측정과 백신접종 등의 철저한 방역대책을

시행해야 할 것으로 사료된다.

최근에, 고양이과에 속하는 야생동물들도 CDV에 감수성이 있는 것이 증명되었다. 따라서, 호흡기, 소화기 및 신경증상을 보이던 폐사된 고양이과 야생동물에 대해서 CDV 감염증을 항상 감별진단으로써 고려해야 할 것으로 생각된다.

저자들은 본 조사를 통하여 너구리과에 속하는 너구리, 족제비과에 속하는 오소리, 그리고 개과에 속하는 웨네크 여우 등이 CDV에 감수성이 있다는 사실을 확인할 수 있었다. 따라서, 동물원에서 사육중이거나 포획된 야생동물에 대해서는 철저한 격리나 효과적인 백신접종 등 CDV에 대한 지속적인 예방대책을 실시하는 것이 중요할 것으로 생각된다. 본 저자들은 국내에서 최초로 여러 종의 동물원 야생동물에서 발생한 집단적이고 폭발적인 개디스토펜 감염증을 경험하였기에 보고하는 바이다.

참 고 문 헌

- Appel MJ, Canine Distemper virus. In: Virus Infections of Carnivores, ed. Appel MJ, 1st ed., 133-159. Elsevier Science Publishers. Netherland. 1987.
- Appel MJ, van Garderen-Hoetmer A, et al., Canine distemper epizootic in lions, tigers, and leopards in North America. J Vet Diagn Invest 6, 277-288. 1994.
- Buch M, Montali RJ, et al., Vaccine-Induced Canine Distemper in a Lesser Panda. JAVMA 169, 959-960. 1976.
- Budd J, Distemper. In: Infectious Diseases of Wild Mammals, ed., Davis JW, Karstad LH, et al, 2nd ed., 31-44. The Iowa State University Press. Iowa, USA. 1981.
- Domingo M, Visa J, et al., Pathologic and immunohistochemical studies of morbillivirus infection in striped dolphins (*Stenella coeruleoalba*). Vet Pathol 29, 1-10. 1992.
- Ducatelle R, Maenhout D, et al., Dual adenovirus and distemper virus pneumonia in a dog. Vet Quarterly 4, 84-88. 1982.
- Dungworth DL, The respiratory system. In: Pathology of Domestic Animals, 4th ed., J. V. F. Jubb, P. C. Kennedy and N. Palmer, Eds, Academic Press, New York, pp. 617-624. 1993.
- Kennedy S, A review of the 1988 European seal morbillivirus epizootic. Vet Rec 127, 563-567. 1990.
- Keymer IF, Epps HBG, Canine Distemper in the Family Mustelidae. Vet Rec 85, 204-205. 1969.
- Machida N, Izumisawa N, et al., Canine Distemper Virus Infection in a Masked Palm Civet (*Paguma larvata*). J Comp Path 107, 439-443. 1992.
- Machida N, Kiryu K, et al., Pathology and Epidemiology of Canine Distemper in Raccoon Dogs (*Nyctereutes procyonoides*). J Comp Path 108, 383-392. 1993.
- Morell V, Mystery Ailment Strikes Serengeti Lions. Science 264, 1404. 1994a.
- Morell V, Serengetis Big Cats Going to the Dogs. Science 264, 1664. 1994b.
- Orvell C, Sheshberadaran H, Phocine

distemper virus is phylogenetically related to canine distemper virus. *Vet Rec* 129, 267-269. 1991.

Sedgwick CJ, Young WA, Distemper Outbreak in a Zoo. *Mod Vet Pract* 49, 39-44. 1968.

Spencer LM, CDV infection in large, exotic cats not expected to affect domestic cats. *JAVMA* 206, 579-580. 1995.

김재훈, 노인순 등. 오소리의개 디스탬퍼 감염증. *한국수의병리학회지*. 1, 145-148. 1997.

김재훈, 황의경 등. 너구리의 개 디스탬퍼 감염증례 보고. *농업과학논문집*. 38, 864-869. 1996.

Request reprints from Dr. Dae-Yong Kim, College of Veterinary Medicine, Seoul National University, Suwon, 441-744, Republic of Korea.

Tel) 0331-290-2749, Fax) 0331-293-6403, E-mail : daeyong@plaza.snu.ac.kr