

## Neurasthenic Laryngomalacia에서의 Laser Aryepiglottoplasty의 적용 1례

인하대학교 의과대학 이비인후과학교실

김영모 · 조정일 · 최종철 · 한창준

= Abstract =

### Laser Aryepiglottoplasty in Neurasthenic Laryngomalacia

Young-Mo Kim, M.D., Jung-Il Cho, M.D.  
Jong-Chul Choi, M.D., Chang-Joon Han, M.D.

*Department of Otorhinolaryngology - Head and Neck Surgery  
College of Medicine, Inha University, Incheon, Korea*

Laryngomalacia is the most common cause of inspiratory stridor and varying degrees of airway obstruction in infants but rarely occurs in children or adults. However, acquired airway obstruction would be developed due to the presence of redundant mucosa in the aryepiglottic folds similar to that seen in congenital laryngomalacia after central nervous system damage. To this condition, the term " Neurasthenic Laryngomalacia " is applied. We have recently experienced a case of neurasthenic laryngomalacia, which has been managed by laser aryepiglottoplasty with good result.

We report management and outcome of this patient with a review of the literatures.

**Key Words** : Neurasthenic laryngomalacia, Laser aryepiglottoplasty

#### I. 서 론

Neurasthenic laryngomalacia는 중추신경계의 손상후에 생기는 후천적인 후두연화증(laryngomalacia)를 지칭하는 용어으로써 후두연화증의 발

생기전증에서 운동신경조절장애의 가능성을 뒷받침 하고있다<sup>1)</sup>. Neurasthenic laryngomalacia의 증상으로는 특징적으로 흡기성 천명(inspiratory stridor)이 점차 증가하는 임상적인 양상을 보이며 인후두 구조물의 운동조절장애에 의하여 피열

---

교신저자 : 김영모(Young-Mo Kim, M.D.)

400-711 인천광역시 중구 신흥동 3가 7-206 인하대학교 의과대학 이비인후과학교실  
Tel : 032) 890-3472, Fax : 032) 890-2430

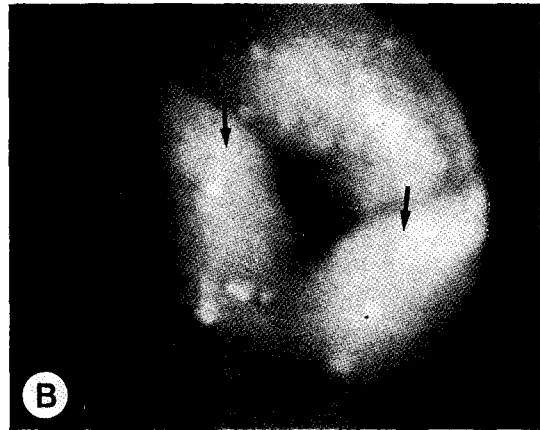
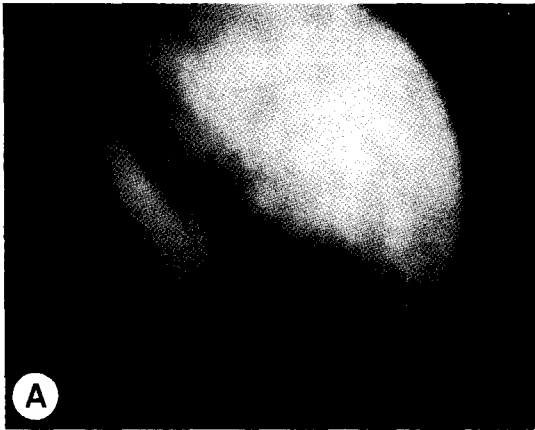


Fig. 1. Endoscopic view: sequential photographs of both aryepiglottic folds during inspiration. A) Redundant mucosa of both aryepiglottic folds(arrow) partially prolapsed inward laryngeal inlet during beginning of inspiration. B) Complete prolapsed of both aryepiglottic folds(arrow) at the end of inspiration.

후두개주름(aryepiglottic fold)이나 후두개(epiglottis)가 흡기시에 후두내로 함몰되는 현상으로 설명하고 있다. 저자들은 Laser를 이용한 Aryepiglottoplasty를 시행하여 Neurasthenic laryngomalacia의 환자에서 좋은 결과를 얻었기에 문헌 고찰과 함께 보고하는 바이다.

## II. 증 례

환자 : 정○학, 남자, 13세

초진일 : 1996년 11월 12일

주소 : 기관캐놀라발거곤란증(Decannulation difficulty)

과거력과 가족력 : 특이사항 없음.

현병력 : 1993년 9월 교통사고로 두개내 혈종의 진단아래 ○○병원에서 기관절개술과 개두술(craniotomy)을 시행한후 기관캐놀라 발거시 점차 심해지는 흡기시 천명과 호흡장애로 본원 이비인후과로 전과된 환자임.

이학적 소견 :

1) 후두경 검사소견(fiberoptic laryngoscopy) : 흡기시 양측의 과다한 피열후두개주름(aryepiglottic fold)이 후두내로 함몰되어 후두가 폐쇄되는 소견을 보였으며(Fig. 1) 양측 성대의 운동성

과 긴장도는 정상소견을 보였다.

2) 전신 소견 : 뇌성마비와 경련성 사지마비의 상태였으며 기관캐놀라발거시 흡기시 심한 천명의 소견을 보였다. 식사는 경구투여와 간헐적으로 레빈 관(Levin tube)을 이용하여 시행하고 있었다.

수술 소견 : 전신마취하에 자보직접후두경(suspension laryngoscope)을 통하여 성문상부(supraglottic) 구조물을 수술시야에 확보할 수 있었고 양측의 과다한 피열후두개주름(aryepiglottic fold)을 microforcep과 suction cannula로 확인할수 있었으며 절제할 과다한 연조직의 양을 결정할수 있었다. CO<sub>2</sub> Laser를 6W의 출력과 연속mode로 셋팅한후 microforcep을 이용하여 절제할 양측의 과다한 피열후두개주름의 연조직을 견축(retraction)한 후에 CO<sub>2</sub> Laser를 이용하여 출혈없이 절제할수 있었다(Fig. 2). 환자는 수술후 2일부터 기관캐놀라 발거시 흡기시 천명의 소견이 점차 사라지기 시작했으며 수술후 6일 이후부터는 기관캐놀라 발거시 천명의 소견이 나타나지 않게 되었으며 동맥혈 가스분석에서도 정상범주에 속하는 결과를 보였다. 환자는 수술후 10일후 기관캐놀라발거를 시행하였으며 후두경 검사소견에서 양측의 피열후두개주름의 과다한 연조직의 절개 부위는 정상점막으로 회복되었으며 후두내로의

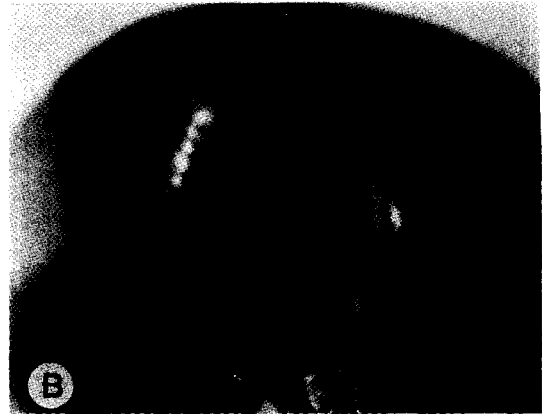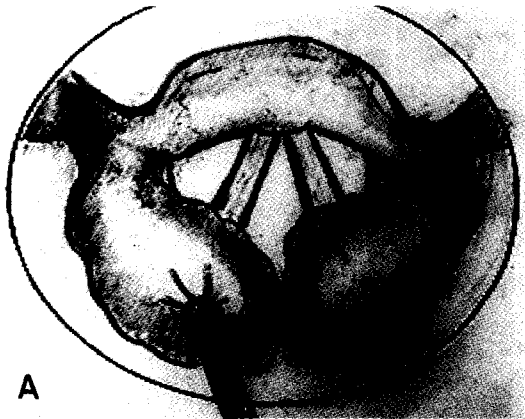


Fig. 2. Intra-operative view: A) Schematic illustration shows that the amount of redundant mucosa to be resected was decided by medial retraction with microforceps. B) Postexcision view: both redundant aryepiglottic folds resected used by Laser.

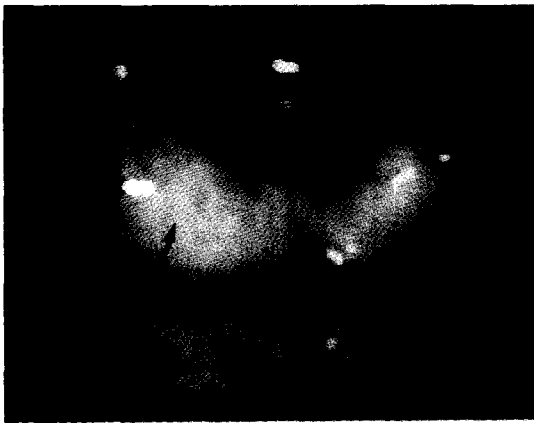

Fig. 3. Endoscopic view: 2 months after Laser aryepiglottoplasty, there are no collapsed of both aryepiglottic folds (arrow) inward laryngeal inlet during inspiration.

합몰현상도 발생하지 않았다(Fig. 3). 환자는 수술후 20일 후 퇴원하였으며 호흡장애 증상없이 현재 추적관찰 중 이다.

### III. 고 찰

신생아에서 가장 흔한 흡기시 천명의 원인이 되는 후두연화증은 청소년이나 성인에서는 거의 발생되지 않는 것으로 알려진 선천성 질환이다<sup>2)</sup>.

선천성 후두연화증은 대부분의 경우에서 보존적인 증상치료에 의하여 2세이전에 자연치유되는 과정을 거치는데<sup>2,3,4)</sup> 약 10%-20%에서는 심한 폐쇄성 무호흡증과 이로인한 청색증 그리고 경구섭취의 어려움등으로 인하여 수술적 치료가 필요한 경우도 있다<sup>5,6)</sup>. 일부 보고에서는 성장후에도 지속되거나<sup>7)</sup> 중추신경계 손상<sup>1,8)</sup>, 과격한 운동<sup>9)</sup>, 두경부에 발생한 거대 갑상선종(large goiter) 또는 양측성대마비의 병변과 동반된 경우, 양측의 광범위 경부관절술 후에 발생한 경우<sup>10)</sup>, 심지어는 Kletz 등<sup>10)</sup>은 조직학적으로 정상적인 성문상부조직(supraglottic soft tissues)을 가진 정상성인에서도 발생되었다고 보고하였다. 이러한 지속적인 후두연화증과 후천적으로 발생하는 후두연화증의 발생기전과 치료방법에 있어서는 다양한 기전과 치료가 시도되고 있다. Woo<sup>11)</sup>는 이러한 후천적인 후두연화증에 있어서의 원인은 1) 흡기시 피열연골의 collapse 2) 관상(tubular)의 구조로 된 후두개의 collapse 3) 후두개의 후방전위로 인한 인후두부위의 좁아짐의 원인으로 발생한다고 하였다. 특히, 중추신경계의 손상후 발생하는 Neurasthenic laryngomalacia의 발생기전에 있어서 Belmont<sup>12)</sup>등과 Archer<sup>13)</sup>는 운동신경조절장애의 기전이 주요한 역할을 하고 있다고 보고하였다.

즉, 중추신경계의 손상 및 변형이 인후두 구조물의 운동조절장애를 야기하여 피열후두개주름이

나 후두개가 흡기시 후두내로 함몰되어 호흡장애와 기관개눌라발거곤란증을 일으킨다고 보고하였다. 그밖의 동반증상으로는 수유장애, 연하곤란 그리고 호흡장애로 인한 저산소증으로 폐성 고혈압(pulmonary hypertension) 그리고 폐성심(cor pulmonale)등의 증상이 동반될 수 있다<sup>5)</sup>. 금번 저자들이 경험한 환자의 경우도 기관개눌라발거곤란증의 원인이 중추신경계의 미만성 손상후 피열후두개주름이 후두내로 함몰되는 임상양상을 가지고 있어서 기관개눌라발거시 호흡장애와 심한 천명의 소견을 보였다. 그러므로 후두연화증의 진단은 환자의 병력청취와 흡기시 천명현상과 호흡장애의 증상이 중요하며 후두경 검사(flexible laryngoscopy)상 과다한 피열후두개주름이나 후두개가 후두내로 흡기시 함몰되는 소견을 보인다면 쉽게 진단할 수 있다<sup>1,12)</sup>. 후두연화증의 치료방법으로는 심한 호흡장애의 증상을 나타내지 않는 경우에는 보존적 치료를 시도할수 있으나 흡기시 심한 천명등의 호흡장애를 유발할 경우에는 수술적 방법을 고려할수 있다<sup>4,6,7,14)</sup>. 수술적 치료로는 기관지 절개술, 내시경을 통한 절제술, 그리고 Laser를 이용한 절제술등의 방법을 고려할 수 있는데 이러한 치료방법중에서 Laser를 이용한 피열후두개주름절제술의 시행은 그 수술시행방법에 있어서 비교적 간단하여 수술시간이 짧은것이 특징이며 출혈이 거의 없어서 좋은 수술시야에서 microforcep이나 suction cannula등으로 절제할 과다한 피열후두개주름의 점막의 양을 결정할수 있다. 하지만 절제된 점막과 정상점막사이의 연결성을 유지시켜 막양구조(web)의 형성을 주의하여야 하며 피열간(interarytenoid) 점막에 손상을 주어서는 안된다<sup>1)</sup>. 이와같은 Laser를 이용한 술식은 환자의 입원기간을 줄일 수 있으며 다른 술식과 비교하여 수술후 환자의 임상경과의 회복도 비교적 빠르다. 이와같이 후천적으로 생긴 후두연화증의 경우에서 그 발생원인과 기전을 이해함으로써 적절한 치료방법을 적용할수 있다. 금번 저자들이 경험한 환자의 경우에는 자보직접 후두경을 통한 CO<sub>2</sub> Laser를 이용한 피열후두개주름절제술을 시행하여 흡기시 천명의 소견과 호흡장애를 해결할 수 있었으며 기관개눌라발거곤란증을 해결할 수 있었다.

#### IV. 결 론

최근 저자들은 중추신경계의 손상후에 발생한 Neurasthenic laryngomalacia환자에서 CO<sub>2</sub> Laser를 이용하여 피열후두개주름의 절제술(aryepiglottoplasty)를 시행하여 후두연화증의 특징적인 흡기시 천명과 호흡장애를 합병증 없이 교정하여 좋은 결과를 얻었기에 문헌고찰과 함께 보고하는 바이다.

#### References

1. Hui Y, Gaffney R, Crysdale WS: *Laser aryepiglottoplasty for the treatment of neurasthenic laryngomalacia in cerebral palsy.* *Ann Otol Rhinol Laryngol.* 1995; 104: 432-6
2. Cotton RT, Reilly JS: *Congenital malformations of the larynx.* In: *Bluestone CD, Stool SE, eds. Pediatric otolaryngology.* Philadelphia, WB Saunders, pp 1121-8, 1990
3. Holinger LD, Konior RJ: *Surgical management of severe laryngomalacia.* *Laryngoscope.* 1989; 99: 136-42
4. Zalzal GH, Anon JB, Cotton RT: *Epiglottoplasty for the treatment of laryngomalacia.* *Ann Otol Rhinol Laryngol.* 1987; 96: 72-6
5. Jani P, Koltai P, Ochi JW, Bailey CM: *Surgical treatment of laryngomalacia.* *J Laryngol Otol.* 1991; 105: 1040-5
6. Friedman EM, Vastola AP, McGill TJ, Healy GB: *Chronic pediatric stridor: etiology and outcome.* *Laryngoscope.* 1990; 100: 277-80
7. Templer J, Hast M, Thomas JR, Davis WE: *Congenital laryngeal stridor secondary to flaccid epiglottis, anomalous accessory cartilages and redundant aryepiglottic folds.* *Laryngoscope.* 1981; 91 : 394-7
8. Peron DL, Graffino DB, Zenker DO: *The redundant aryepiglottic fold: report of a new cause of stridor.* *Laryngoscope.* 1988;

- 98: 659-63
9. Bent III JP, Kim JW, Wilson JS, Miller DA, Bauman NM, Smith RJ: *Pediatric exercise-induced laryngomalacia*. *Ann Otol Rhinol Laryngol*. 1996; 108: 169-75
  10. Kletzker GR, Bastian RW: *Acquired airway obstruction from histologically normal, abnormally mobile supraglottic soft tissues*. *Laryngoscope*. 1990; 100: 375-9
  11. Woo P: *Acquired laryngomalacia: epiglottis prolapse as a cause of airway obstruction*. *Ann Otol Rhinol Laryngol*. 1992; 101: 314-20
  12. Belmont JR, Grundfast K: *Congenital laryngeal stridor(laryngomalacia): etiologic factors and associated disorders*. *Ann Otol Rhinol Laryngol*. 1984; 93: 430-7
  13. Archer SM: *Acquired flaccid larynx*. *Arch Otolaryngol Head Neck Surg*. 1992; 118: 654-7
  14. Polonovski JM, Contencin P, Francois M, Viala P, Narcy P: *Aryepiglottic fold excision for treatment of severe laryngomalacia*. *Ann Otol Rhinol Laryngol*. 1990; 99: 625-7