

상부기도병변의 평가에 있어 나선식컴퓨터단층촬영술을 이용한 3차원적 영상의 유용성

한림대학교 의과대학 이비인후-두경부외과학교실, 진단방사선과학교실*

김진환 · 김현웅 · 소상훈 · 노영수 · 임현준 · 윤대영*

= Abstract =

The Usefulness of Three-Dimensional Imaging with Spiral CT for Evaluation of the Upper Airway Lesions

Jin Hwan Kim, M.D., Hyun Ung Kim, M.D., Sang Hoon So, M.D.,
Young Soo Rho, M.D., Hyun Joon Lim, M.D., Dae Young Yoon, M.D.*

Department of Otorhinolaryngology-Head and Neck Surgery and Radiology,
College of Medicine, Hallym University, Seoul, Korea*

Background : Three-dimensional imaging with spiral CT(3D spiral CT) is a well established imaging modality which has been investigated in various clinical settings. However the 3D spiral CT in upper airway disease is rarely reported and its results are still obscure.

Objectives : To assess the usefulness of 3D spiral CT imaging in patients with upper airway diseases.

Materials and Methods : We performed 3D spiral CT in fourteen patients in whom upper airway diseases were clinically suspected. Nine of these patients had upper airway stenosis, two had laryngeal cartilage fracture, and three had laryngo-hypopharyngeal cancer. For evaluation of location and extent of the lesions, we compared the findings of 3D imaging with those of air tracheogram, conventional 2D CT images, endoscopic and operative findings.

Results : In case of stenosis, 3D spiral CT provide significant useful information, particularly the site and length of the stenotic segment. But, it was difficult to define the fracture of the laryngeal framework and to detect the cartilagenous invasion by head and neck cancer using the 3D imaging.

교신저자 : 노영수(Young Soo Rho, M.D.)

134-070 서울특별시 강동구 길동 445번지 한림의대 강동성심병원 이비인후과

Tel : 02) 224-2279, Fax : 02) 482-2279

Conclusion : The 3D spiral CT was an useful adjunctive method to assess some kind of upper airway disease but not in others. So, we should compare the findings of 3D images with those of other diagnostic tools for accurate diagnosis of the upper airway disease.

Key Word : Spiral CT, Upper airway lesions, Three dimensional imaging

I. 서 론

상부기도 협착, 후두 및 하인두암, 감염, 외상 등의 상부기도 병변은 세심한 문진, 내시경 검사를 포함한 이학적 검사 및 단순방사선검사나 전산화단층촬영 등으로 대부분 어려움 없이 진단된다. 그러나 단지 병변의 존재 유무뿐 아니라, 그 범위 및 정도를 정확히 파악하여 적절한 치료를 선택하기 위해서는 추가적인 진단방법이 요구되는 경우가 흔히 있다^{1,2)}. 최근에 소개된 나선식 CT(spiral CT)를 이용한 3차원적 재구성영상은 영상 데이터를 컴퓨터를 이용하여 재구성하여 병변을 입체적으로 보여줌으로써, 병변의 위치와 정도, 범위, 그리고 주위 장기와의 관계를 쉽게 관찰할 수 있어 이러한 목적을 충족시킬 수 있을 것으로 생각된다^{3,4)}. 본 연구에서 저자들은 최근에 경험한 상부기도 병변 14례를 대상으로 3-dimensional spiral CT(3D spiral CT)를 시행하여 상부기도 병변의 평가에 있어 기존의 진단방법(내시경검사, 단순방사선검사, 전산화단층촬영 등)과 비교하였고, 수술을 시행한 9례에서는 수술시 확인된 병변의 상태를 비교하여 3차원적 영상의 유용성과 제한점을 알아보고자 하였다.

II. 대상 및 방법

1995년 5월에서 1997년 2월까지 21개월동안 한림대학교 의과대학 강동성심병원 이비인후과에서 상부기도 병변이 의심되어 3D spiral CT를 시행한 14례를 대상으로 하였다(Table 1). 대상 환자의 성별은 남자가 8례, 여자가 6례였으며, 연령분포는 25세에서 76세로 평균연령은 51세였다. 총 14례의 상부기도병변 중 기도협착이 9례, 경부외상으로 인한 후두골절이 2례, 후두 및 하인두암이 3례였다. 기도협착을 보이는 9례의 원인은 기관삼관이 4례, 기관절개술 3례, 화상 1례

및 갑상선 종괴에 의한 외인성 압박이 1례였다. 9례중 8례에서 수술을 시행하였으며 수술방법은 기관절제술 및 단단문합술 3례, T-튜브 삽입술 3례 였으며, 화상에 의한 다발성 협착을 보인 1례에서는 기관절제술 및 단단문합술과 T-튜브 삽입술을 동시에 시행하였고 갑상선 아전적출술을 1례에서 시행하였다. 9례 모두에서 후두경 또는 기관지경 검사, 및 단순기관지방사선검사(air tracheogram)를 시행하여 3차원적 영상과 비교하였으며 또한 수술을 시행한 8례에서는 수술시 확인된 병변의 상태를 3차원적 영상과 비교하였다(Table 2). 경부외상에 의한 상부기도병변 2례에서는 갑상연골 및 윤상연골의 골절유무의 확인을 위해, 후두 및 하인두암 3례에서는 갑상연골 침범유무의 확인을 위해 수술전 후두내시경검사 소견, 2D CT소견, 3D CT 소견 및 수술소견을 비교하였다(Table 3).

3차원적 영상을 얻기위하여 CT는 모든 예에서 SOMATOM PLUS-S(Siemens, Erlangen, Germany)의 spiral mode를 이용하였다. 검사방법은 최대흡기상태에서 1회 호흡정지후 CT절편두께(sectional thickness) 3mm, 테이블 이동속도(table feed speed) 3mm/sec, pitch 1 : 1로 30초동안 후두개첨(tip of epiglottis)으로부터 하방으로 9cm를 스캔하였다. 스캔후 2mm간격으로 횡단면 영상을 재구성하여 45개의 횡단면영상을 얻었으며 이를 검토한후 3차원적 재구성영상을 얻을 단면들을 결정하였다. 횡단면으로 얻은 스캔데이터를 CT기기에 내장된 소프트웨어 프로그램을 이용하여 shaded surface display(SSD)및 multi-planar reformation (MPR)의 영상을 얻었다. MPR 영상은 1mm 절편두께의 관상면(coronal plane) 및 시상면(sagittal plane)을 기준으로 하였으며 필요하다고 판단된 경우는 사위(oblique) 관상면 및 사위 시상면 영상을 추가로 얻었다. 또한 SSD 영상은 -150 HU(Hounsfield Unit)의 thres-

Table 1. Patient's profile

No.	Sex/Age	Diagnosis	Cause	Treatment
1	M/56	Subglottic stenosis	Intubation	End to end anastomosis
2	F/38	Subglottic stenosis	Tracheostomy	End to end anastomosis
3	F/66	Substomal stenosis	Tracheostomy	End to end anastomosis
4	M/25	Subglottic & supracarinal stenosis	Burn	End to end anastomosis and T-tube insertion
5	F/25	Subglottic stenosis	Intubation	Removal of granulation and T-tube insertion
6	F/60	Subglottic stenosis	Tracheostomy	Radial incision and dilatation with T-tube insertion
7	F/69	Substomal stenosis	Intubation	Removal of granulation and T-tube insertion
8	F/63	Adenomatous goiter	Trachea obliteration	Near total thyroidectomy
9	M/55	Glottic stenosis	Intubation	Observation
10	M/48	Thyroid cartilage fracture	Trauma	ORIF
11	M/32	Thyroid cartilage fracture	Trauma	ORIF
12	M/62	Laryngeal cancer		Hemilaryngectomy
13	M/76	Hypopharyngeal cancer		Total laryngopharyngectomy
14	M/58	Laryngeal cancer		Supracricoid laryngectomy

ORIF: open reduction and internal fixation

Table 2. Comparison of endoscopic, air tracheogram, 3D spiral CT findings and operative findings in nine patients with airway stenosis

No.	Endoscopy (% of circular stenosis)	Air tracheogram (length/diameter,cm)+	3D spiral CT (length/diameter,cm)	Operative findings
1	90	3.7/0.7	2.8/0.9	3cm in length, Cartilagenous type
2	80	3/1	4.5/0.7	4cm in length, Cartilagenous type
3	90	-	3/0.5	2.5cm in length, Cartilagenous type
4*	100 (subglottic)	4/0	4.5/0	5cm in length, Cartilagenous type
5	50 (supracarinal)	-	-	0.5cm in length
6	100	5.4/0	3.9/0	granulation tissue, Mucosal type
7	70	-	2.5/0.8	membranous web
8	80	3.4/0.5	4.5/0	granulation tissue, Mucosal type
9	external compression AE fold swelling	3.7/1.1 -	5/1 no stenotic segment	tracheal deviation

+ : stenotic segment length/diameter of most stenotic lesion. * : bisegmental stenosis.

Table 3. Comparison of endoscopic, 2D CT, 3D spiral CT findings and operative findings in five patients with other airway lesions

No.	Endoscopy	Air tracheogram	3D spiral CT	Operative findings
10	vocal cord asymmetry	right thyroid cartilage fracture with dislocation	multiple linear fracture at thyroid cartilage	right thyroid cartilage fracture
11	vocal cord palsy with swelling	left thyroid and cricoid cartilage fracture	left thyroid and cricoid cartilage fracture	left thyroid and cricoid cartilage fracture
12	glottic mass	intact laryngeal cartilage	thyroid cartilage partial destruction	thyroid cartilage invasion (-)
13	right pyriform sinus mass	thyoid cartilage destruction	thyroid cartilage anterior wall destruction	thyroid cartilage invasion (+)
14	glottic mass with anterior commissure involve	anteriorly displaced of right thyroid cartilage	thyroid cartilage partial destruction	thyroid cartilage invasion (-)

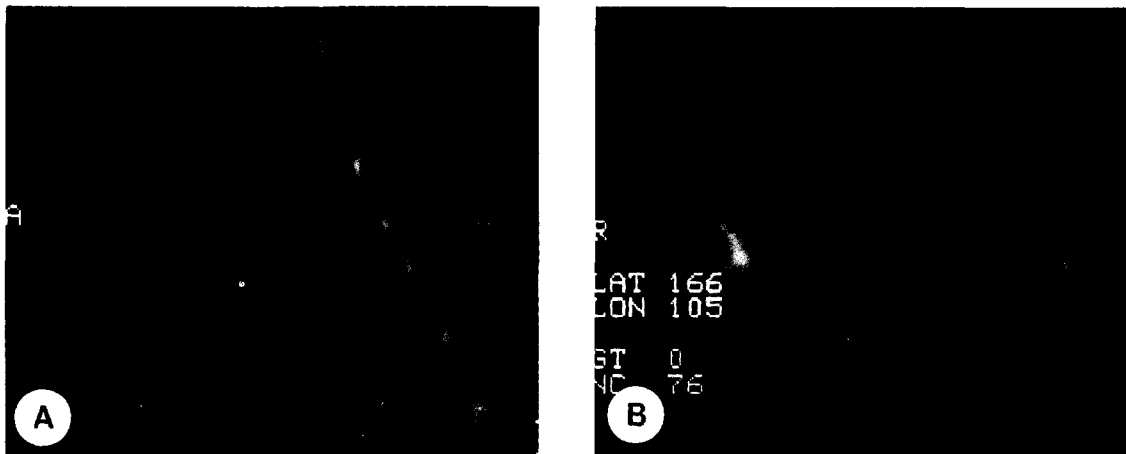


Fig. 1. A: A sagittal MPR image of 3D spiral CT shows moderate circular stenosis at the level of the 6th cervical vertebra. B: A coronal MPR image of 3D spiral CT obtained at the same level shows similar tracheal stenosis. However whether cartilagenous type or mucosal type of tracheal stenosis can not be evaluated.

hold level에서 3차원적 영상을 구성한 후 관상면과 시상면에서 깎아들어가는 방법(peeling-away method)을 사용하였다. 3차원적 재구성작업은 경험 많은 방사선과 의사가 시행하였으며 전례에서 10분이내에 재구성작업을 완료할 수 있었다. 모든 예에서 조영증강은 시행하지 않았으며 호흡 곤란이 있는 환자에서는 필요에 따라 산소를 공급하였다.

III. 결 과

상부기도 협착을 보인 9례 모두에서 상부기도 내경의 협착 정도는 내시경 검사소견과 단순기관지방사선검사 및 3차원적영상소견이 비슷하게 관찰되었다. 그러나 협착의 범위 및 길이는 내시경 검사나 단순기관지조영검사만으로는 정확히 알 수 없었으며 3차원적 영상소견 만이 수술소견과

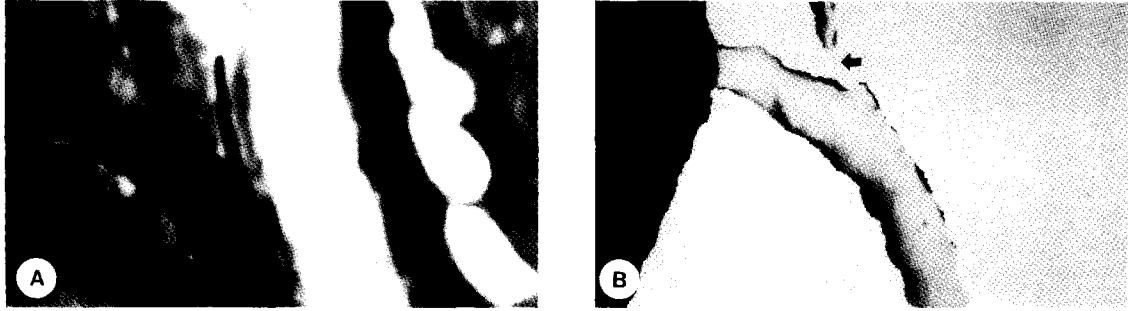


Fig. 2. 3D images of 25 year-old woman with subglottic stenosis. Sagittal MPR(A) and SSD(B) images show diffuse narrowing of the airway proximal to the tracheostomy site. And the trachea, just proximal to the tracheostomy site is almost completely obliterated(arrow).

비교적 일치를 보이고 있었다(Table 2, Fig. 1). 화상에 의한 다발성 협착이 있던 증례 4의 경우 성문하부 협착은 단순기관지조영검사나 내시경검사에서 쉽게 발견되었으나 기관하부의 협착은 상부의 협착으로 내시경의 접근이 불가능하였고 단순기관지방사선검사상 주위 연조직 음영 및 해상력의 차이에 의하여 협착부위의 관찰이 곤란하였기 때문에 3차원적 영상으로만 진단이 가능하였다. 3차원적 영상 중 MPR과 SSD 사이에는 뚜렷한 차이가 없었으나 SSD에서의 협착의 정도가 MPR보다 약간 과장되어 보이는 경향이 있었다(Fig. 2). 그러나 3차원적 영상에서도 상부기도 협착의 원인이 연골부에 의한 협착인지 육아조직에 의한 협착인지의 구별은 어려웠다.

후두외상에 의한 연골 골절이 의심된 2례는 2차원영상과 3차원영상 모두에서 골절을 진단할 수 있었다. 그러나 증례 10에서의 경우 3차원 우전사위 영상에서의 갑상연골 수직골절선이 2차원 영상에서는 우측 갑상연골 내측의 골절 및 전위된 소견으로 관찰되나, 3차원적 영상에서 관찰되는 갑상연골 후방의 골절선은 수술 소견상 골절이 아닌 것으로 판명되었다(Fig. 3).

후두 및 하인두암의 3례 중에서는 증례 13에서만 수술 소견상 갑상연골의 침범소견이 관찰되었으며 이는 2차원 영상에서 종물에 둘러싸인 우측 갑상상각이 전측으로 밀려 있고 피질파괴 소견이 관찰됨으로써 확인할 수 있었다. 그러나 다른 2례의 3차원 영상에서도 갑상연골의 좌우 비대칭 및 부분적 파괴가 관찰되었으나 수술소견상에서

는 갑상연골의 침범이 관찰되지 않았다(Fig. 4).

IV. 고 찰

상부기도 협착, 후두 및 하인두암, 외상, 감염 등의 상부기도 질환의 진단은 단순방사선검사, 내시경검사 및 컴퓨터단층촬영 등으로 이루어지며 실제로 성문 상부 및 성문부 병변의 진단과 구조물들의 운동성 평가에는 이들 검사만으로도 별다른 어려움이 없다⁵⁾. 그러나 이상와첨부(apex of pyriform sinus)나 후두실(laryngeal ventricle) 혹은 성문 하부의 병변은 내시경이나 단순방사선 검사로는 정확히 진단하기 어려울 수도 있어 후두, 기관지조영검사와 같은 방법이 필요한 경우가 있다⁶⁾. 컴퓨터단층촬영이 보편화되면서부터 이러한 한계는 대부분 극복되었으며 특히 하인두 및 후두부의 염증성 종괴와 종양의 진단, 병변의 점막표면 침범여부, 후두개 전극(preepiglottic space)과 후두주위 간극(paralaryngeal space) 병변의 진단에 많은 도움을 받게 되었다⁷⁾. 그러나 기존의 컴퓨터 단층촬영은 여러개의 단면영상으로부터 머리 속에서 나뉠대로의 입체물을 구성하는 과정이 필요하며 더우기 복잡한 구조를 가지는 상부기도에 있어 병변의 평가에 어려움이 있고 영상 간격에 따라 병변 부위가 나타나지 않는 경우도 있을 수 있다. 또한 검사시간이 오래 걸려 중증의 환자에서는 검사를 시행할 수 없는 경우도 있다.

최근 보급이 증가되고있는 나선식 CT는 X선




Fig. 3. A: 2D CT axial image shows fracture dislocation at the left anterior portion of thyroid cartilage(arrow). B: Anterior oblique image of 3D CT acquired with a density threshold of 150 Hounsfield Unit(HU) reveals smooth defects in both anterolateral aspects of the thyroid cartilage(black arrows). Left defect represented "pseudofracture" due to irregular ossification of the cartilage.

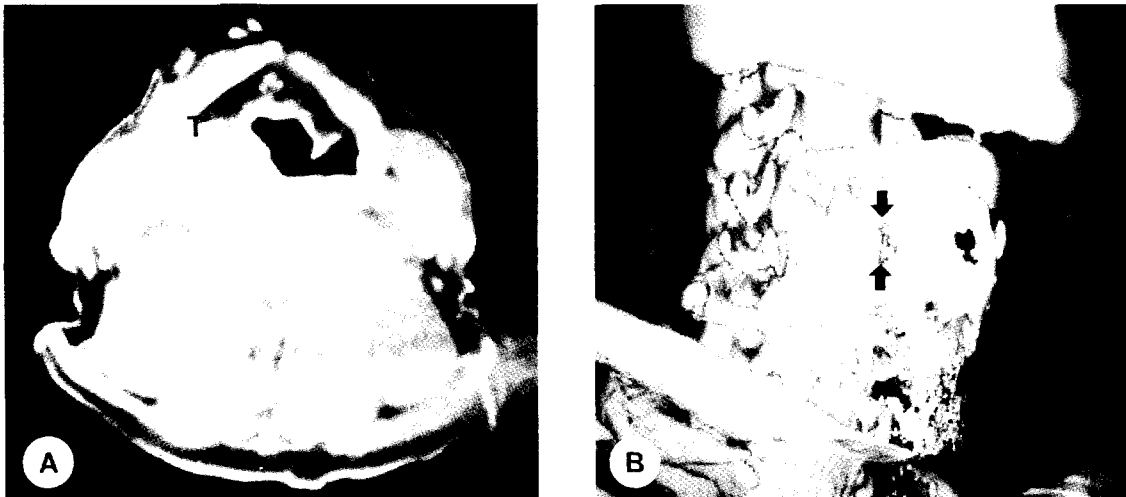


Fig. 4. Patient with hypopharyngeal cancer involving right pyriform sinus and right parapyriform space. A) A axial image of 2D CT suggests that the tumor invades to the right superior cornu of the thyroid cartilage(M). B) A 3D CT image shows destruction of right thyroid cartilage(arrows) but, the defects in midportion of the cartilage represented "pseudoinvasion".

발생튜브가 멈추지 않고 계속 돌아가면서 X선을 내보내는 동시에 환자가 누워있는 테이블이 일정한 속도로 움직여 계속적으로 컴퓨터 영상을 얻게되며 이 정보를 컴퓨터가 영상화하여 기존의 CT와 똑같은 사진으로 볼 수 있는 검사법⁸⁾으로

장점은 첫째, 검사시간이 획기적으로 단축되어 단위 시간내에 많은 환자를 처리할 수 있고 중증의 환자를 빨리 검사할 수 있어 기존의 CT로는 검사를 망설이는 환자에서도 촬영이 가능하다는 데 있다. 둘째로 Spiral CT는 촬영한 영상이 끊

어지지 않고 검사부위가 연속되어 촬영이 되므로 촬영후에 영상 재구성 부위를 임의로 선택할 수 있다⁹⁾. 즉, 추가의 방사선 노출없이 재구성 간격을 정하여 촬영한 두께보다도 영상을 두껍게 하거나 얇게 할 수 있고 영상 자체를 위 아래가 겹치게 하여 다시 재구성 할 수 있어서 작은 병변을 찾는데 유리하며, 영상 재구성으로 3차원 영상(three-dimensional image)을 얻을 수 있다^{10,11)}. 이를 통해 머리속에서 횡단면영상을 3차원 영상으로 전환하는데 익숙하지 않은 임상 의들에게 병변의 범위 및 정도를 쉽게 이해하게 할 수 있다는 점이 나선식 CT의 유리한 장점으로 생각된다.

이와같은 3차원 영상의 표현방법은 몇 가지 유형으로 나뉘질 수 있는데 주어진 다차원의 영상 데이터로부터 여러 임의의 각도에서 평면화상을 얻어내는 "slice imaging"과 3차원 구조물을 평면에 투사해서 얻은 "projective imaging" 및 3차원 공간에서 holography 등의 방법을 이용한 "volume imaging"이 대표적이다¹²⁾. 기술상의 이유로 현재 임상에서 사용되는 방법은 slice imaging 및 projective imaging으로 저자들이 사용하는 기법 중 multiplanar reformation(MPR)이 slice imaging이며, shaded surface display(SSD)가 projective imaging이다. MPR 기법은 다른 기법에 비하여 작업 시간이 짧고 사용하기가 비교적 용이하며 강내 및 강외(intraluminal and extraluminal) 병변을 동시에 볼 수 있다는 장점이 있다¹³⁾. 또한 후두연골 등의 해부학적 구조물을 영상내에 포함시킴으로써 수술시 병변부위의 인지가 용이하다는 장점도 있다¹⁴⁾. 또한 보고자하는 구조물의 굴곡이 심한 경우는 효과적이지 못하다는 단점이 있으나 기관 및 후두 등의 상부기도가 굴곡이 심한 경우는 거의 없기 때문에 문제가 되지 않으며 전후 및 좌우로 기울어져 있는 구조물의 경우는 사위관상면이나 사위시상면 영상을 얻음으로써 해결할 수 있다. 기존의 문헌들에서 많이 사용된 air casting 기법은 기본 횡단면영상에서 후두연골과 같은 기도이외의 구조물들을 editing 하는 전처리과정이 필요하며 그후 적절한 threshold 범위를 정하여 이를 SSD로 재구성하는 것으로서¹⁵⁾ 이론적으로는 기도를 입체

적으로 볼 수 있는 가장 이상적인 방법이나 울퉁불퉁한 협착부위의 경우 기도 점막에 의한 volume-averaging effect에 의하여 협착정도가 과장되어 보일 수 있으며¹⁶⁾ editing 에 많은 시간이 소요된다는 단점이 있다¹⁷⁾. 저자들이 사용한 SSD 영상에서는 깎아들어가는 방법(peeling away method)을 이용하여¹⁸⁾ 기존의 air casting과 유사한 영상을 얻으면서도 editing 과정이 필요없었기 때문에 짧은 시간에 재구성을 마칠 수 있었다.

상부기도 협착의 경우 3D spiral CT는 기도 내경의 협착 정도와 협착의 범위 및 길이를 수술 소견과 가장 가깝게 평가할 수 있었고 특히 다발성 협착에서 상부의 협착으로 내시경의 접근이 불가능 하였고 단순기관지조영검사상 주위 연조직 음영 및 해상력의 차이에 의하여 협착부위의 관찰이 곤란하였던 기관하부의 협착도 3차원적 영상으로 진단이 가능하였다. 그러나 3차원적 영상에서도 상부기도 협착의 원인이 연골부에 의한 협착인지 육아조직에 의한 협착인지의 구별은 어려웠는데 이는 재구성시 강내와 강외이외에 연골부 및 육아조직의 음영 구분까지는 기술상 어렵기 때문으로 생각된다. 또한 후두외상에 의한 연골 골절이 의심된 레의 3차원 영상에서 실제 골절이 없었던 부위에 골절선이 관찰된 것은 연골의 불균등한 골화 및 석회화로 선택된 threshold level보다 낮은 밀도(density)를 보이기 때문으로 이는 후두 및 하인두암의 레에서도 마찬가지로 종양에 의한 갑상연골의 침범이 없는 경우에도 3차원 영상에서 갑상연골의 좌우 비대칭 및 부분적 파괴가 관찰되어 위양성으로 판정되었다. Spiral 3D CT를 이용한 상부기도 재구성영상에서의 또다른 제한점 중의 하나는 분비물에 의한 가상병변으로 이는 검사 시행전 충분한 흡입을 시행하고 결과를 내시경검사소견 등 다른 검사결과와 비교함으로써 예방할 수 있다.

Silverman 등¹⁹⁾에 의하면 병변을 이해하는데 있어 3차원적 영상이 기존의 2차원적 CT에 비해 얼마나 더 도움이 되는지에 대해 방사선과의사와 이비인후과의사에게 문의한 결과 이비인후과의사가 방사선과의사보다 훨씬 도움이 된다는 대답을 더 많이 하였다고 한다. 결국 3차원적 재구성영

상은 여러 제한점에도 불구하고 복잡한 구조를 가진 상부기도에 있어 병변의 범위를 입체적으로 관찰할 수 있으므로 수술 전 병변부의 해부학적 이해와 적절한 치료 계획 수립에 많은 도움을 줄 수 있을 것으로 사료된다.

V. 결 론

3D spiral CT를 이용한 3차원적 재구성영상은 상부기도질환, 특히 협착의 진단에 있어 협착의 정도와 범위 및 길이를 평가하는데 다른 검사들보다 정확하고 자세한 정보를 주나 본 연구에서는 외상에 의한 후두골절, 종양의 연골 침범 등을 진단하는데는 몇가지 제한이 있었다. 그러나 3차원적 재구성영상이 가지는 장점, 특히 복잡한 해부학적 구조물을 입체적으로 관찰하여 병변과 주위 구조물과의 관계를 쉽게 이해할 수 있다는 점을 충분히 활용한다면 다른 검사소견들과의 결과를 종합하여 종래에는 할 수 없었던 새로운 차원의 진단 및 치료계획의 수립을 가능케 할 수 있을 것으로 기대된다.

References

1. Dawes PJD, Patrick D, Hall K: *The role of computed tomography and coronal plane tomography in radiotherapy for laryngeal cancers. Br J Radiol* 1989; 62: 729-733
2. Ali YE, Saleh EM, Mancuso AA: *Does conventional tomography still have a place in glottic cancer evaluation? Clin Radiol* 1992; 45: 114-119
3. Silverman DM, Zeiberg AS, Sessions RB, Troost TR, Davros WJ, Zeman RK: *Helical CT of the upper airway: Normal and abnormal findings on three-dimensional reconstructed images. AJR* 1995; 165: 541-546
4. Meglin AJ, Biedlingmaier JF, Mirvis SE: *Three-dimensional computerized tomography in the evaluation of laryngeal injury. Laryngoscopy* 1991; 101: 202-207
5. Mancuso AA, Calcaterra TC, Hanafee WN: *Computed tomography of the larynx. Radiol Clin North Am* 1978; 16: 195-208
6. Lehmann QH, Fletcher GH: *Contribution of hre laryngogram to the management of malignant laryngeal tumors. Radiology* 1964; 83: 486-500
7. Curtin HD: *Imaging of the larynx: Current concepts. Radiology* 1989; 173: 1-11
8. Kalender WA, Polacin A: *Physical performance characteristics of spiral CT scanning. Med phys* 1991; 18: 910-915
9. Heiken JP, Brick JA, Vannier MV: *Spiral (helical) CT. Radiology* 1993; 189: 647-656
10. Suojanen JN, Mukherji SK, Dupuy DE, Takahashi JH, Costello P: *Spiral CT in the evaluation of head and neck lesions: Work in progress. Radiology* 1992; 183: 281-283
11. Napel S, Marks MP, Rubin GD: *CT angiography with spiral CT and maximum intensity projection. Radiology* 1992; 185: 607-610
12. Fishman EK, Magid D, Ney DR et al: *Three-dimensional imaging. Radiology* 1991; 181: 321-337
13. Costello P: *Spiral CT of the Thorax. Semin US CT MRI* 1994; 15: 90-106
14. Ney DR, Fishman EK, Magid D, Kuhlman JE: *Interactive real-time multiplanar CT imaging. Radiology* 1989; 170: 275-276
15. Pelizzari CA, Chen GTY, Spelbring DR, Weichselbaum RR, Chen CT: *Accurate three dimensional registration of CT, PET, and MR images of the brain. J Comput Assist Tomogr* 1989; 13: 20-26
16. Newmark GM, Conces DJ, Kopecky KK: *Spiral CT evaluation of the trachea and bronchi. J Comput Assist Tomogr* 1994; 18: 552-554
17. Manson D, Babyn P, Filler R, Holowka S: *Three-dimensional imaging of the pediatric*

- trachea in congenital tracheal stenosis. Pediatric Radiol 1994; 24: 175-179*
18. Stern RL, Cline HE, Johnson GA, Ravin C: *Three-dimensional imaging of the thoracic cavity. Invest Radiol 1989; 24: 282-288*
19. Silverman PM, Zeiberg AS, Sessions RB, Troost TR, Zeman RK: *Three-dimensional imaging of the hypopharynx and larynx by means of Helical(Spiral) CT: Comparison of radiological and otolaryngological evaluation. Ann Otol Rhinol Laryngol 1995; 104: 425-431*