

원발성 흉골결핵의 외과적 치험

- 1례 보고 -

배 상 일*·김 미 혜*·오 태 윤*·장 운 하*

=Abstract=

Primary Sternal Tuberculosis with Spontaneous Fracture Treated by Resection and Reconstruction

-A Case Report-

Sang Il Bae, M.D. *, Mee Hye Kim, M.D. *, Tae Yun Oh, M.D. *, Woon Ha Chang, M.D. *

We experienced a case of primary sternal tuberculosis with destroyed midsternum and bony defect. An 22-year-old female was admitted to our hospital two times for severe sternal pain and spontaneous fracture without history of trauma. On hospital admission, chest X-ray and chest CT showed destruction of midsternum and soft tissue swelling. Fine needle aspiration cytology revealed tuberculous osteomyelitis with cold abscess. And the patient was treated with usual anti-tuberculosis medication for preoperative preparation. At operation, we confirmed midsternal destruction with cold abscess and multiple sinus tracts. After removal of diseased sternal segment and cold abscess, we performed sternal reconstruction with autologus iliac bone graft. The pathologic report was compatible with tuberculous osteomyelitis and caseous necrosis

The postoperative course was smooth and uneventful, and she remains well without sternal instability two months later.

(Korean J Thorac Cardiovasc Surg 1998;31:190-3)

Kew word : 1. Sternum
2. Tuberculosis

증 례

22세 여자 환자가 한달 전부터 외상이 없이 갑자기 발생한 흉골 부위의 심한 통증을 주소로 내원 하였다. 과거력 및 가족력상 특이한 사항은 없었다. 입원당시 시행한 흉부 X선 및

흉골소견상 흉골골절이 발견되었으나 단순골절로 진단하고 대증요법으로 치료후 퇴원하였다. 1개월후 외래 추적검사상 흉골중앙 부위의 낭성 종괴와 흉벽의 불안정이 발견되어, 다시 시행한 흉골촬영상(Fig.1) 골절 부위의 골음영소실 및 연부 조직부종의 소견을 보여 흉골중앙 의심하에 재입원 하였다.

* 강북삼성병원 흉부외과

Department of Thoracic & Cardiovascular Surgery, Kangbuk Samsung Hospital, Seoul

† 본 증례는 1997년 4월 18일 제 174차 월례 집담회에서 구연되었음.

논문접수일 97년 6월 3일 심사통과일 : 97년 8월 11일

책임저자 : 장운하, (110-102) 서울특별시 종로구 평동 108번지, 강북삼성병원 흉부외과. (Tel) 02-739-3211, (Fax) 02-732-2254

본 논문의 저작권 및 전자매체의 지적소유권은 대한흉부외과학회에 있다.

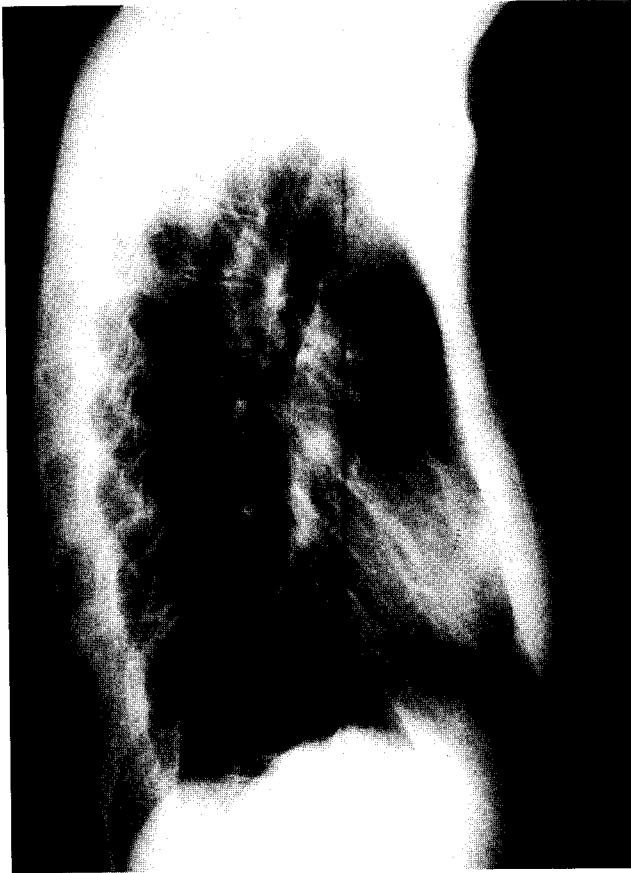

Fig. 1. Preoperative chest lateral view showed sternal bony defect and soft tissue swelling

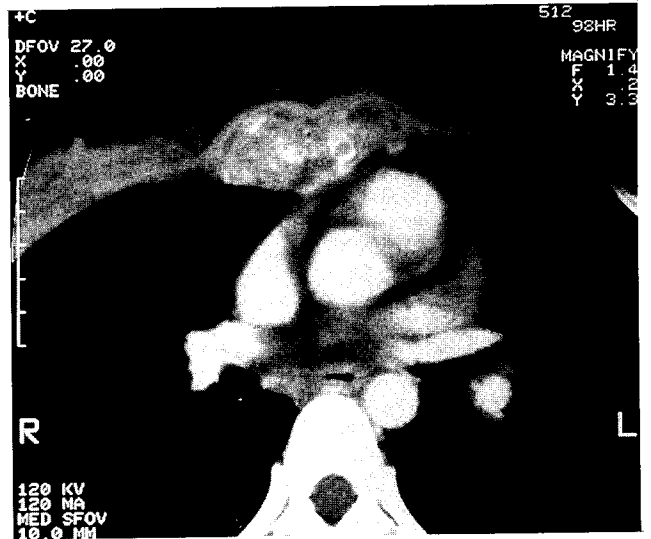

Fig. 2. Preoperative chest CT showed severe ternal necrosis and periosteal expansion

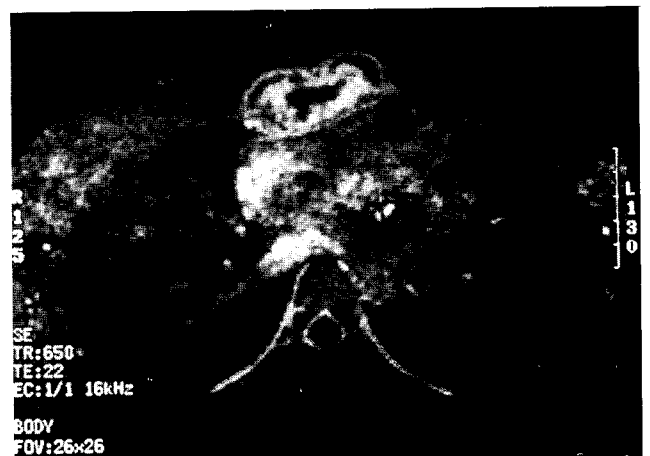


Fig. 3. Preoperative chest MRI showed severe sternal necrosis and periosteal expansion.

이학적 소견상 혈압은 정상이었으며, 체온은 36.5°C였다. 다소 만성병색의 소견을 보였으며 영양상태는 중등도였다. 경부 및 액와부 림프절은 커지지 않았고, 흉부 청진상 호흡음은 정상이었으며 심음은 규칙적이었고 약하고 부드러운 수축기 심잡음이 폐동맥 부위에서 들렸다. 흉부 촉진상 흉골 중앙 부위에 약 3X4cm 정도의 부종과 압통이 있었으나 피부의 변색이나 국소발열등의 급성염증 소견은 없었다. 복부 소견상 간이나 비장의 비대는 없었고 장음은 정상이었다.

내원당시 시행한 말초혈액 검사상 혈색소 12.2 gm/dl, 혈구 용적은 39%, 백혈구수 6,700/mm³ 이었고 적혈구 침강속도는 78mm/Hr.로 증가되어 있었다. 혈청검사 및 간기능검사는 정상 이었고 재담 도말검사상 결핵균은 발견되지 않았다.

흉부 X선검사상 폐침윤은 없었고 전신 골동위원소 검사상 양성동위원소 침착을 보였다. 흉부 전산화 단층촬영(Fig. 2) 및 자기공명영상상(Fig. 3) 흉골의 심한괴사와 골막확장의 소견을 보여 연골육종등 악성 흉골종양이 의심되었다. 이어서 시행한 세침 흡입천자 검사에서 결핵성 골수염 및 냉농양으로 진단되어 약 4주간 항결핵 화학요법을 시행한후 수술을

시행 하였다.

수술은 전신마취하에서 환자를 앙와위로 한후 종괴의 중앙을 수직절개 하여 흉골을 노출시켰다. 흉골은 심하게 파괴되어 있었으며 치즈양괴사 및 주변 연부조직의 다발성 냉농양이 관찰 되었다. 괴사된 흉골과 주변연부조직을 비교적 광범위하게 절제한후 약 3×3.5×1.5 cm정도의 흉골결손부위를 좌측 장골능으로 골이식을 시행하였다.

좌측 장골능 부위에 피부절개를 가하여 골이식에 필요한 만큼 장골능을 노출시킨후, 골절단기(Osteotome)를 사용하여 이식골을 확보하였다. 흉골결손 부위에 맞게 이식골을 재단한후 천공기를 사용하여 비흡수성 봉합사로 고정하고 흉골상방의 연부조직에 배액관을 삽입하고 수술부위를 봉합 하였다.

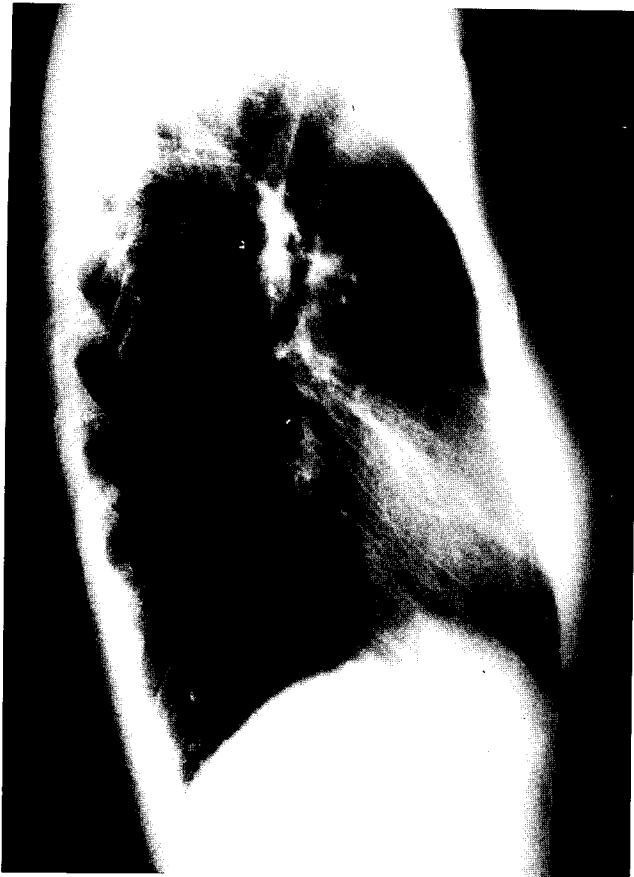

Fig. 4. Postoperative chest lateral view showed sternal continuity with autogeneous iliac bone.

병리학적 소견상 만성 육아종과 치즈양괴사가 동반된 결핵성 골수염으로 진단되었으나 검체에서 결핵균은 검출되지 않았다.

수술후 경과는 양호 하였으며, 수술후 10일째 배액관을 제거하였다. 수술후 시행한 흉골촬영상 이식골이 흉골소실 부위에 잘 고정되어 있었으며(Fig. 4) 술후 전신 골동위원소 검사상 음성 동위원소 침착을 보여주었다(Fig. 5).

환자는 술후 약 2개월간의 추적검사상 합병증 및 재발 소견은 관찰되지 않았다.

고 찰

결핵은 대부분 폐에서 발생하며, 약 10%정도에서 골결핵이 발견된다¹⁾. 호발 부위는 척추결핵이 가장 많고(30%) 슬관절(11%), 고관절 순으로 보고되고 있으며, 관절의 부위중에는 늑골이 36%로 가장 많고, 흉골의 결핵은 약 1%정도로 보고되고 있다²⁾.

흉골결핵에 대한 보고는 Watt등이 2례의 흉골결핵을 보

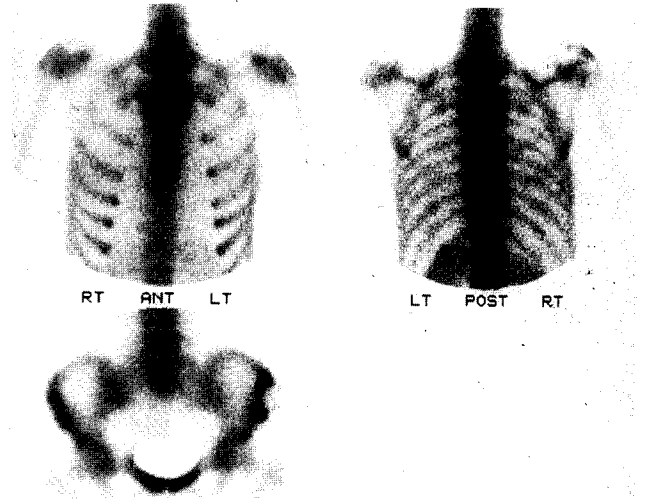


Fig. 5. Postoperative bone scan showed "cold spot" on midsternum.

고하였고³⁾, 이중 1례가 병적골절이 동반된 경우이며, 이것이 원발성 흉골결핵에 병적골절이 동반된 유일한 보고로 알려져 있다. 또한 Richter등은 8례의 흉골결핵을 보고하였고⁴⁾, Enarson등은 99례의 골결핵중 1례를 보고하였다⁵⁾. 국내에서는 장등이²⁾ 47례의 골결핵들중 1례의 흉골결핵을 보고하고 최등은⁶⁾ 배농술만으로 치료한 1례를 보고하였다.

임상증상은 대부분 잠행성으로 나타나게 되나, 소수에서는 발열과 종창등의 2차감염이 동반된 소견을 보이기도 하고 본례에서와 같이 병적골절이 동반되면 심한 압통을 호소하게 된다.

진단은 흉부 X선 촬영, 골동위원소 검사, 흉부 전산화 단층 촬영등이 도움이 되나 본례의 경우와 같이 악성 흉골종양과의 감별이 되지 않을 경우 병변 부위에서 결핵균을 확인하거나 병리 조직검사를 시행하여야 한다.

흉골결핵의 치료는 지속적인 항결핵요법으로 치료되는 경우도 있으나 항결핵체의 투여로 호전되지 않거나 본례와 같이 흉골괴사와 골절이 있으며, 연부조직의 냉농양이 형성될 경우에는 근치수술을 시행하여야 한다.

수술은 단순한 소파술 부터 골이식을 통한 흉벽재건술까지 다양하나 일단 감염된 골조직은 반드시 제거 하여야 한다. 그러나 Hossein Mir-Sepaci등의 주장에 의하면 흉골후방의 골막은 반드시 보존하여야 하는데, 그이유는 첫째로, 흉골의 불안정을 방지하고 둘째로는 신생골의 형성에 필요하며 가장 중요한것은 골감염이 종격동으로 파급되지 않게 방지하는 역할을 하기 때문이라고 하였다⁷⁾. 감염된 부위가 작을 경우 단순 배농술과 항결핵요법만으로 잘치유되나 그범

위가 클경우 광범위절제술과 흉벽재건술등을 시행한다. 흉벽 재건은 주변의 근육과 인공삽입물(Malex mesh, Methyl-methacrylate), 혹은 자가골이식술등을 이용할 수 있다⁸⁾. 본례에서는 괴사된 흉골과 주변연부조직을 비교적 광범위하게 절제 한후 약 3×3.5×1.5 cm정도의 흉골결손부위를 좌측 장골능으로 골이식을 시행하였으며, 수술후 현재까지 별다른 합병증이나 흉벽의 불안정이 없이 만족할만한 결과를 얻었다.

결 론

본 강북삼성병원 흉부외과 에서는 비교적 드문 질환인 병적 골절이 동반된 원발성 흉골결핵을 자가 골이식술로 치료하여 좋은 결과를 얻었기에 문헌고찰과 함께 보고하는 바이다.

참 고 문 헌

1. Crenshaw AH. *Campbells operative orthopedics. Tuberculo-*

sis. 7th ed. In Carenale PG. St. Louis, Missouri.: Univ. Brit. Colum. Canada, p29, 1983

2. 장준섭, 이민, 박병문, 정인희. *Clinical observation on skeletal tuberculosis.* Yonsei Med J 1978;19:89

3. Watts RA, Paice EW, White AG. *Short reports, spontaneous fracture of the sternum and sternal tuberculosis.* Thorax 1987;42:984

4. Richter R, Nubling W, Kruse J. *Isolated tuberculosis of the sternum.* ROFO. 1983;139:132

5. Enarson DA, Fujii M, Nakielna EM, Grazybowski S. *Bone and joint tuberculosis. A continuing problem.* Can Med Assoc J 1979;120(2):139-45

6. 최동성, 박진현, 용석중, 신계철. *흉골결핵 1례. 결핵 및 호흡기질환* 1989;36:391-4

7. Mir-Sepasi MH, Gazzaniga AB, Bartlett RH. *Surgical treatment of primary sternal osteomyelitis.* Ann Thorac Surg 1975;19:698-703

8. Hajjar W, Logan AM, Belcher PR. *Primary sternal tuberculosis treated by resection and reconstruction.* Thorac Cardiovasc Surgeon 1996;44:317-8

=국문초록=

본 강북삼성병원 흉부외과에서는 병적골절이 동반된 원발성 흉골결핵을 치험 하였다. 22세된 여자환자가 특별한 외상이없이 발생한 흉골부위의 통증 및 골절로 입원 하였다. 입원당시 시행한 흉부단순촬영 및 전산화단층촬영상 흉골의 괴사소견과 연부조직의 부종이 관찰되었다. 세침세포검사상 냉농양을 동반한 결핵성 골수염으로 진단되어 술전 항결핵 치료후 수술을 시행하였다. 수술시 흉골중앙부위의 골괴사 및 다발성 누공을 확인하였으며, 골괴사 부위를 제거한후 환자의 장골능을 골이식 하였다. 병리조직학적 결과는 결핵성 골수염의 소견 및 치즈양괴사를 보였다. 술후 경과는 양호 하였으며, 2개월동안의 추적검사상 흉골의 불안정은 관찰되지 않았다.

중심단어 : 1. 흉골결핵