

질환 영역 인식을 통한 MRI 차등 영상 압축

김 현 순[†] · 배 성 호[†] · 박 길 흠^{††}

요 약

본 논문에서는 진단에 중요한 정보를 가진 영역에 대해서 무손실 부호화하고 나머지 영역에 대해서는 손실 부호화를 하여 비트를 효율적으로 할당하는 MRI 영상 압축 방법을 제안한다. 제안한 방법에서는 척추 디스크 질환 인식을 위해 촬영된 MRI 영상을 대상으로, 질환의 특성을 이용하여 중요한 객체가 포함된 부분을 인식한다. 인식된 부분은 의사의 디스크 질환 유, 무의 판단에 중요한 부분이므로 무손실 부호화하고 나머지 부분은 손실 부호화하여 전송한다. 또한 손실 부호화하는 영역에 대해서 웨이블릿 변환 영역에서의 프랙탈 압축 방법을 적용하여 블록화 현상이 제거된 선명한 화질을 유지한다.

MRI Image Compression by Using Recognition of Region of Disease

Hyun-Soon Kim[†] · Sung-Ho Bae[†] · Kil-Houm Park^{††}

ABSTRACT

In this paper, a MRI image compression technique, which allocates bits effectively by using lossless coding for region having important information to decide disease and lossy coding for the rest, is proposed. In the proposed method, for MRI images needed to recognize disk disease, we recognize region having important objects by using the characteristics of disease. As the recognized region is important to decide whether disease exists or not, it is compressed by lossless coding and the rest is compressed by lossy coding. Also for the region compressed by lossy coding, we can obtain fine reconstructed images without blocking effect by adopting fractal coding in wavelet transform domain.

1. 서 론

현재 의료환경에서 핵자기공명(magnetic resonance imaging, MRI) 영상은 X선 영상, CT (computerized tomography) 영상, 초음파 영상 등의 다른 의료 영상에 비하여 환자의 해부학적 상태에 대하여 매우 정확한 정보를 제공해 준다[1,2,3]. 따라서 다른 의료영상장비를 이용할 경우에 발견하기 어려운 뇌종양, 심장이

상 등과 같은 질환의 진단뿐만 아니라, 기타 다른 질환에 대한 해부학적 상태를 정확하게 파악하기 위해서 널리 사용되고 있다.

일반적으로 MRI 영상은 256×256나 512×512의 공간 해상도를 가지며 화소당 해상도는 12 [bpp](bits per pixel)이나 16 [bpp]이다. 의학적인 연구를 위해서는 10~256개의 영상이 필요하므로 총 데이터 량은 10~100 mega-[bytes]에 달하고 평균 규모의 병원의 경우에 매년 tera-[bytes] 단위의 엄청난 데이터가 발생한다. 따라서 진찰실 및 판독실까지 사람에게 의하여 필름을 직접 운반함으로써 필름의 보관관리, 운반에

[†] 정 회 원 : 경북대학교 대학원 전자공학과
^{††} 정 회 원 : 경북대학교 전자신기공학과 교수
논문접수 : 1998년 3월 9일, 심사완료 : 1998년 8월 4일

빠른 인적, 물적 손실이 크다. 이러한 손실을 줄이기 위하여 의료장비로부터 직접 영상 정보를 진찰실 또는 판독실로 전송하는 시스템이 구축되어야 하는데, 이러한 시스템을 구축하기 위한 가장 중요한 문제중의 하나가 영상정보를 각 병동으로 직접 전송하는 것인데 저장 및 전송하기 전에 정보량을 감축하기 위한 기술이 필요하다[4,5].

의료 영상에 관한 압축방법은 크게 DPCM(difference pulse code modulation)이나 RLC(run length coding) 등의 무손실 부호화와 JPEG(joint photographic expert group)이나 벡터 양자화(vector quantization, VQ)등의 손실 부호화로 나눌 수 있다. 의료 영상은 진단에 사용되므로 다른 영상과는 달리 진단에서의 오류가 발생하는 것을 막기 위하여 정보를 완전히 복원해 내는 무손실 부호화가 이상적이다. 그러나 무손실 부호화는 대체적으로 압축율이 2:1 정도로 매우 낮으므로 손실을 감수하면서 압축율이 높은 손실 부호화를 사용하고 있다. 대표적인 JPEG, 벡터 양자화를 이용한 손실 부호화는 블록화 현상이 두드러지는 등 의사의 진단에 영향을 미칠 수 있는 부위에 손실을 가져올 우려가 있다.

본 논문에서는 이러한 무손실 부호화와 손실 부호화의 장점을 동시에 사용하여 압축율은 높으면서 진단에 중요한 부분은 정보를 완전히 복원하는 압축 방법을 제안한다. 제안한 방법에서는 시상(sagittal) 방향의 척추 자기공명영상에 대하여, 척추의 모양과 크기 등의 특징을 이용하여 진단에 중요한 부분을 인식한다. 인식한 부분에 대해서는 무손실 부호화를 행하고 나머지 영역에 대해서는 블록화 현상이 없고 에지(edge)를 잘 살리는 웨이브릿 변환 영역[6]에서의 프랙탈 부호화를 이용하여 전송한다. 척추 자기공명영상의 경우에는 진단에 필요한 부분이 나머지 부분과 확실히 구분되므로 인식이 쉽고 전체 영상에 대하여 작은 영역을 차지하므로 무손실 부호화를 하여도 많은 비트를 필요로 하지 않는다. 또한, 자기공명영상의 경우 넓은 부분을 차지하는 배경 부분을 포함하여 에너지가 비교적 낮은 화소가 많은 특성을 가지는 특성을 이용하기 위하여, 본 논문에서는 기존의 의료 영상 압축 방법을 사용하지 않고 웨이브릿 변환 영역에서의 프랙탈 영상 압축을 사용한다[7].

제안한 중요 영역 인식을 이용한 의료 영상 압축 방법을 여러 가지 MRI 영상에 적용하여 성능을 평가

한 결과 1 [bpp] 이하의 비트율에서 진단에 중요한 부분을 무손실 부호화로 전송할 수 있었다. 또한 기존의 의료 영상 압축 방법이 아닌 웨이브릿 변환 영역에서의 프랙탈 압축 방법은 손실 부호화기로 사용하여 블록화 현상이 없고 에지가 선명한 우수한 복원 영상을 얻을 수 있었다.

2. 기존의 의료 영상 압축 방법

압축 후 복원된 의료 영상은 환자 진단을 목적으로 재 사용되므로 상당한 정확성을 요구한다. 따라서 의료 영상 정보를 압축할 경우 가장 중요한 제한 조건은 복원된 영상에서 왜곡(distortion)이 거의 없어야 하고 그 왜곡은 백색 잡음(white noise)에 가까울 정도로 상관도가 적어야 한다. 따라서 영상의 화소 값을 완전히 원래의 것과 같이 복원해 내기 위해서는 산술 부호화(arithmetic coding), 허프만 부호화(huffman coding), DPCM, RLC과 같은 무손실 압축 방법이 사용된다. 그러나 이러한 무손실 부호화는 압축율이 2:1 내지 3:1 정도로 매우 낮으므로 압축율을 높이고 왜곡은 최소화 하는 여러 가지 손실 부호화의 연구가 활발하다. 실제로 무손실 부호화기로 1차 적용 산술 부호화기[14]를 사용하여 512×512 크기의 256 명암도로 된 시상(sagittal) 방향의 척추 영상을 부호화한 결과 압축율이 2:1 정도였다.

의료 영상을 위한 손실 부호화 방법에는 확장 JPEG 표준을 이용한 압축 방법[10], 벡터 양자화[10,11]를 이용한 압축 방법 등 여러 가지가 있다. JPEG 형식은 국제 표준으로 양자화 테이블의 스케일 인자(scaling factor)를 바꿈으로써 압축비 및 화질을 조절하는데 대부분의 고화질 전자 영상에서 약 20배 정도의 압축비를 얻을 수 있는 것으로 알려져 있다. JPEG 형식은 국제표준으로 여러 분야에서 널리 받아들여지기 때문에 후처리나 멀티미디어 등과 관련한 다양한 영상 처리나 영상 데이터 베이스 응용 등에 쉽게 적용할 수 있는 장점이 있다. 그러나 JPEG은 8×8블록으로 영상을 처리하는 블록에 기반한 압축 방법이므로 블록화 현상이 생기게 되며 이는 높은 압축율에 대해서는 특히 두드러진다.

의료 영상 압축의 대표적인 방법 중 가변 블록 벡터양자화 방법을 아래에 기술하였다. 통상 벡터 양자화를 행함에 있어서, 전체 영상을 일정한 크기의 부분

쪽(sub-block)으로 분할하여 처리한다[10]. 이와 같이 할 경우, 부영상을 작게 하여 처리하면 그것의 부원영상의 질은 향상되지만 전체 영상을 처리하는데 필요한 압축율은 낮아지게 된다. 반면에 부영상을 크게 할 경우 재생영상의 질은 저하되지만 비트율은 낮아지게 되는 상관관계가 있다. 따라서 이러한 부영상의 크기에 따른 상관관계를 고려하여 영상의 복잡도에 따라 가변적인 부분복을 이용함으로써 영상의 질은 높게 유지하면서 비트율은 낮출 수 있다.

기존의 의료 영상 압축 방법 중 무손실 압축 방법은 압축율이 너무 낮은 단점이 있고 손실 압축 방법은 진단에 중요한 영역에 손실이 생겨 진단의 오류를 유발할 수 있는 단점이 있다. 그러므로 진단을 목적으로 하는 자기공명영상의 경우는 일반 영상과 달리 진단에 필요한 영역을 분리하여 비트를 많이 할당하더라도 손실 없이 압축할 수 있는 새로운 압축 방법이 필요하다. 또한 대부분의 기존의 의료 영상 압축 방법은 블록에 기반한 방법으로 블록화 현상이 두드러지므로 이에 대한 개선이 필요하다.

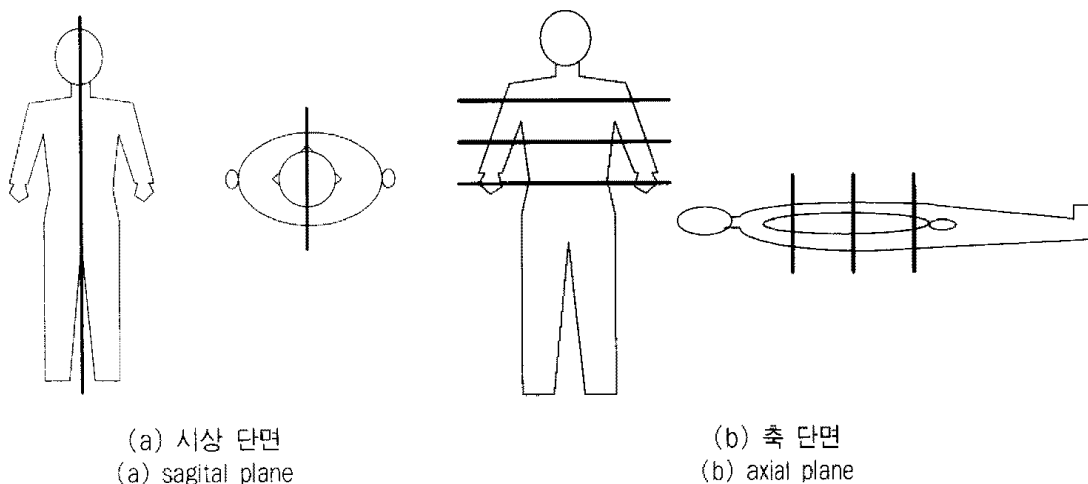
3. 질환 영역 인식을 이용한 MRI 영상 압축

본 논문에서는 높은 압축율을 유지하면서 의사의 진단에 이용되는 질환 영역에 대해서는 무손실 부호화하여 진단의 오류를 예방할 수 있는 압축 방법을 제안한다. 제안한 방법에서는 척추 디스크 질환 진단에 이용되는 척추 부분의 자기공명영상을 대상으로 한다.

척추 디스크 질환의 유,무를 진단하기 위한 목적을 가지는 시상 방향의 척추 자기공명영상의 경우에는 질환 인식을 위한 영역이 전체 영역의 10 퍼센트 정도밖에 차지하지 않는다. 그러므로 기존의 의료 영상 압축 방법과 같이 전체 영상에 대하여 동일한 압축 방법을 사용하는 것은 비효율적이다. 기존의 의료영상 압축 방법 중 영상내의 에지의 분포 정도나 에너지의 분포 정도에 따라 비트를 다르게 할당하는 등, 부분적으로 영상의 특징을 이용하려는 시도를 하고 있기는 하지만 질병의 종류나 자기공명영상의 이용 목적 등에 따른 효율적인 비트 할당이라고 보기는 어렵다. 그러므로 영상의 부분적인 특성에 따른 단순한 비트의 할당이 아니라 질병의 종류에 따른 효율적인 압축 방법이 필요하다.

척추 자기공명영상은 (그림 1)과 같이 절단하는 단면에 따라 시상(sagittal) 및 축(axial) 방향으로 영상이 얻어지고, 영상을 획득할 경우 신호의 가중치에 따라 이완 시간(relaxation time) T_1 강조 영상, T_2 강조 영상, 양자 밀도 강조 영상으로 나눌 수 있다. 위와 같이 척추자기공명영상은 절단하는 단면이나 영상을 획득하는 조건 등에 따라 다양한 종류의 영상이 얻어진다. 제안한 압축 방법에서는 시상 방향의 척추 영상 중, 조직들 사이의 밝기 값의 차이가 T_1 영상보다 상대적으로 큰 T_2 강조 영상을 대상으로 한다.

본 논문에서는 척추 자기공명영상 중 시상 단면의 T_2 강조 영상에 대하여 의사의 척추 디스크 질환 진단

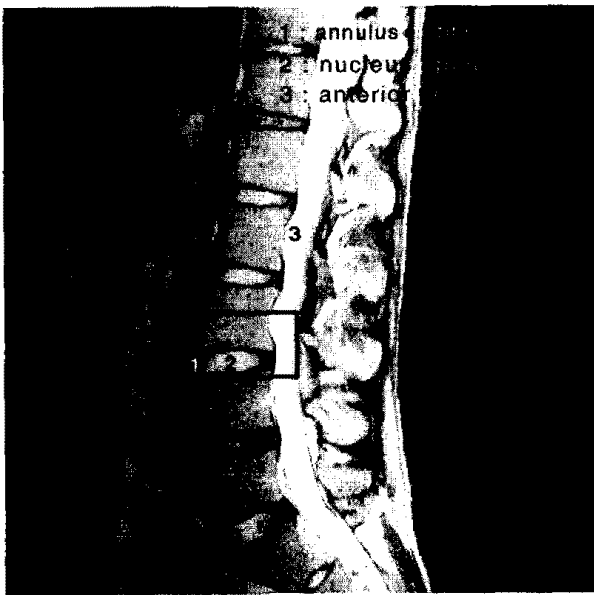


(그림 1) 시상 단면 및 축 단면
(Fig. 1) Sagittal plane and axial plane

난에 있어서 필요한 부분을 인식한다. 인식한 부분은 중요한 부분이므로 무손실 부호화하고, 나머지 영역에 대해서는 웨이브릿 변환 영역에서의 프랙탈 영상 부호화를 이용하여 압축을 수행한다. 제안한 방법은 중요 부분을 무손실 부호화를 행하여 의사가 진단에 압축된 영상을 사용할 경우 신뢰도를 높이는데, 512×512 크기의 전체 영상 중 진단에 중요한 영역은 미소하므로 무손실 부호화하여도 비트가 많이 소요되지 않는다.

또한 중요하지 않은 나머지 영역은 자기공명영상의 불필요한 배경을 비롯한 대부분의 화소의 에너지가 낮다는 것을 효율적으로 이용할 수 있는 웨이브릿 변환 영역에서의 프랙탈 부호화를 이용하여 압축한다.

척추 자기공명영상에서 척추 디스크 질환의 여부는 섬유륜(annulus fibrosus)과 수핵(nucleus pulposus)의 모양에 따라 결정된다. 아래 그림은 시상 단면 척추 자기공명영상에서 섬유륜과 수핵을 나타낸 것이다. 원래의 자기공명영상은 화소 값의 에너지가 너무 낮으므로 히스토그램 평준화처리를 하여 나타내었다.



(그림 2) 섬유륜과 수핵
(Fig. 2) Annulus fibrosus and nucleus pulposus

(그림 2)에서 1로 표현된 섬유륜(annulus fibrosus)은 수핵(nucleus pulposus)을 둘러싸고 있으며 T_2 강조 영상에서 검게 나타난다. 반면에 2로 나타난 수핵은 밝게 나타나며 타원 모양을 하고 있다. 일반적으로 척추 디스크 질환에는 만곡형(bulging) 질환, 돌출(prot-

usion) 질환, 배출(extrusion) 질환, 부골형성(sequestration) 질환 등이 있다. 만곡형 질환은 시상 단면 영상에서 섬유륜이 산만하게 전체적으로 확대된 상태, 돌출 질환은 수핵이 섬유륜의 약한 부분을 압박하여 섬유륜 일부분이 3mm 이상 튀어나온 상태, 배출 질환은 수핵 조직이 섬유륜의 약한 부분을 심하게 압박하여 섬유륜의 일부분을 터트리고 돌출된 경우, 부골형성 질환은 수핵의 일부가 섬유륜을 압박하여 터트리거나 간 후 수핵의 일부분이 완전히 떨어져 나간 경우이다. 위의 척추 디스크 질환은 모두 수핵과 섬유륜의 모양이나 크기와 관계가 있다.

그러므로 질환 인식에 필요한 수핵과 섬유륜을 제외한 영상의 나머지 부분은 의사의 진단에 불필요한 부분이다. 특히 척추 디스크에 질환이 있을 경우 섬유륜과 수핵이 (그림 2)에서 화소 값이 밝고 세로로 긴 전경막상지방(anterior epidural fat) 쪽의 모양이 변하므로, 섬유륜과 수핵의 왼쪽 반은 필요가 없다.

본 논문에서는 질환 영역에 필수적인 수핵 부분을 인식하여 수핵과 섬유륜 중 전경막상지방에 가까운 부분을 무손실 부호화로 압축한다. (그림 2)에서 알 수 있듯이 수핵이 타원형임을 이용하면 쉽게 수핵을 인식할 수 있다. 수핵을 인식하기 전에 먼저 전체리 과정으로 히스토그램 평준화를 수행한 다음 메디안(median) 필터링을 수행한다. 척추 자기공명영상은 화소 값이 매우 낮아 전체적으로 어두우므로 명암의 대비가 크고 밝은 영상을 만들기 위해서 히스토그램 평준화를 수행해야 한다. 평준화된 영상은 (그림 2)에서와 같이 잡음이 매우 많으므로 메디안 필터를 이용하여 잡음을 제거한다[12].

전처리 후의 영상에 대해 중심결합영역확장법(centroid linkage region growing : CLRG)[13]을 이용하여 영역을 분할한 다음 수핵을 인식한다. 분할된 영역에서 다음 세 가지 조건을 만족하는 영역을 수핵으로 인식한다.

$$\begin{aligned}
 &10 \text{ pixels} \leq \text{height} \leq 30 \text{ pixels}, \\
 &20 \text{ pixels} \leq \text{width} \leq 60 \text{ pixels} \\
 &\text{width} \geq 2 \times \text{height}
 \end{aligned} \tag{1}$$

(식 1)과 같은 조건으로 수핵을 인식할 경우, 잡음에 의한 영역이 수핵으로 인식될 우려가 있으므로 실험에 의하여 아래와 같은 조건을 추가한다.


$$\text{number of pixels of a region} \geq 200 \quad (2)$$

(식 2)에서 잡음의 영향을 제거한 상태에서 수핵들의 가로 방향으로의 평균 중심점을 구하여, 인식된 영역 중 평균 중심점에서 임계치 이상 떨어진 영역을 제거한다. 디스크 질환 진단에 필요한 영역은 전경막상 지방에 가까운 수핵과 섬유륜이므로, 인식된 수핵들의 중심으로부터 전경막상지방 쪽으로 일정한 폭만큼을 무손실 부호화한다.

인식된 영역을 제외한 나머지 영역은 손실 부호화를 사용하는데, 진단에 필요한 영역이 아니므로 높은 압축율을 가지는 방법을 사용하는 것이 바람직하다. 그러나 기존의 대표적인 손실 부호화인 JPEG는 비교적 압축율이 뛰어나지만 높은 압축율로 부호화할 경우 (그림 3)과 같이 블록화 현상이 발생하여 주관적 화질이 매우 떨어진다. 그러므로 본 논문에서는 웨이브릿 변환 영역에서의 프랙탈 부호화를 사용한다[7]. 제안한 방법에서는 최고주파 부대역의 유효계수는 스칼라 양자화 부호화하고, 나머지 고주파 부대역들의 DWT(discrete wavelet transform) 계수에 대해서는 유효계수의 절대치에 대해서만 프랙탈 부호화한다. 자기공명영상의 경우 (그림 3)과 같이 배경 부분을 비롯하여 대부분의 화소 값이 매우 낮다. 그러므로 DWT 영역에서 에너지가 높은 유효계수에 대한 정보를 가지는 유효계수 트리[7]를 이용한 프랙탈 영상 압축 방법을 사용할 경우 기존의 방법에 비하여 높은 압축율에서도 객관적 화질인 PSNR(peak signal to noise ratio)이 매우 높다.

또한, 웨이브릿 변환 영역에서의 압축은 영상을 시간과 공간 성분으로 나누어 처리하므로 블록화 현상이 생기지 않고, 프랙탈은 에지에 기반한 압축 방법이므로 인간 시각에 민감한 에지를 잘 복원하여 주관적 화질이 뛰어나다. 웨이브릿 변환 영역에서의 유효계수 트리를 이용한 프랙탈 부호화[7]는 정의역 블록의 화소의 에너지를 이용하여 유효계수 트리를 구성하여, 에너지가 높은 중요한 화소만 정의역 블록과의 정합에 참가하도록 한다. 그러므로 에너지가 낮은 부분이 불필요한 배경인 척추 영상의 압축에 대하여 매우 효율이 높은 손실 부호화 방법이다.

웨이브릿 계수에 절대치를 취하여 구성한 j 번째 지역 블록을 $|C_j|^H$, i 번째 정의역 블록을 $|R_i|^H$, i 번째 정의역 블록에 대한 축척 인자를 α_i 라 할 때, 유효



(그림 3) JPEG 방법에 의한 복원 영상(0.29 [bpp], 35.2 [dB])
(Fig. 3) Reconstructed image for JPEG(0.29 [bpp], 35.2 [dB])

계수 트리를 이용한 $|C_j|^H$ 에서 $|R_i|^H$ 로의 근사화는 $|R_i|^H$ 의 유효계수 트리 $T_i^{|R_i|^H}$ 를 이용하여 (식 3)과 같이 표현된다.

$$|\hat{R}_i|^H = \alpha_i \cdot T_i^{|R_i|^H} \cdot |C_j|^H \quad (3)$$

다음은 제안한 방법의 부호화 과정을 나타낸 것이다.

- 단계 1: 전처리 과정으로 히스토그램 평준화, 메디안 필터링을 한 다음 영역을 분할한다.
- 단계 2: 분할된 영역들 중 디스크 질환 진단에 이용되는 수핵을 인식한다.
- 단계 3: 추출된 수핵들 중 잡음 등으로 인해 잘못 인식된 수핵을 제거한다.
- 단계 4: 단계 2에서 최종적으로 인식된 수핵들의 중심을 구하여, 중심으로부터 일정한 폭만큼은 진단에 필요한 부분이므로 무손실 부호화한다.
- 단계 5: 단계 3에서 인식된 부분을 제외한 나머지 영역은 웨이브릿 변환 영역에서 유효계수 트리를 이용하여 프랙탈 부호화한다.

4. 실험 결과 및 고찰

제안한 방법의 성능 평가를 위해서 512×512 크기의 256 명암도 값으로 양자화된 55개의 T2 강조 영상을 사용하였다. 인식된 질환 영역의 부호화를 위한 무손실 부호화기로 1차 적응 산술 부호화기[8]를 사용하였다. 손실 부호화를 하는 영역에 대해서는 기저 벡터가 중첩된 Adelson의 9 탭 QMF[13]를 사용하여 실험 영상을 4 분할한 다해상도 영상에서 구현하였다.

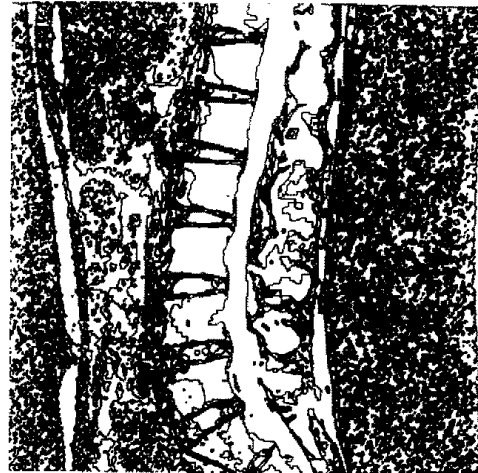아래 그림은 실험 영상에 대하여 진단에 중요한 영역을 인식하는 과정을 나타내고 있다. (그림 a)는 압축하고자 하는 원영상인데, 본문에서 언급한 바와 같이 화소 값이 낮은 부분이 매우 많다. 그러므로 히스토그램 평준화, 메디안 필터링으로 구성되는 전처리 과정을 수행하여 전체적으로 밝고 화소간의 명암의 대비가

큰 영상을 얻는다. 전처리 과정이 수행되어 개선된 영상을 이용하여 중심결합영역확장법을 이용하여 (그림 b)와 같이 영역을 분할한 다음, (수식 1)과 (수식 2)를 이용하여 수핵을 인식한다. 최종적으로 인식된 영상을 이용하여 (그림 e)의 새로 선과 같이 수핵으로 인식된 영역들의 평균 중심 좌표를 구한다. 실험에서는 평균 중심 좌표에서 시작하여 60 화소를 폭으로 무손실 부호화하였다. 무손실 부호화해야 할 부분은 (그림 f)에 나타내었다.


수핵 인식 과정에서 자기공명영상을 얻는 환경의 차이로 인하여 실험에 사용된 55개의 영상이 서로 화소 값, 영역의 크기 등에서 조금씩 다를 수 있으므로 수핵이 모두 인식되지는 않는다. 아래 그림에서도 원영상에서 인식되어야 할 수핵이 8개이지만 실제로 인식된 수핵은 5개임을 알 수 있다. 그러나 제안한 방법




(a) 원영상
(a) original image



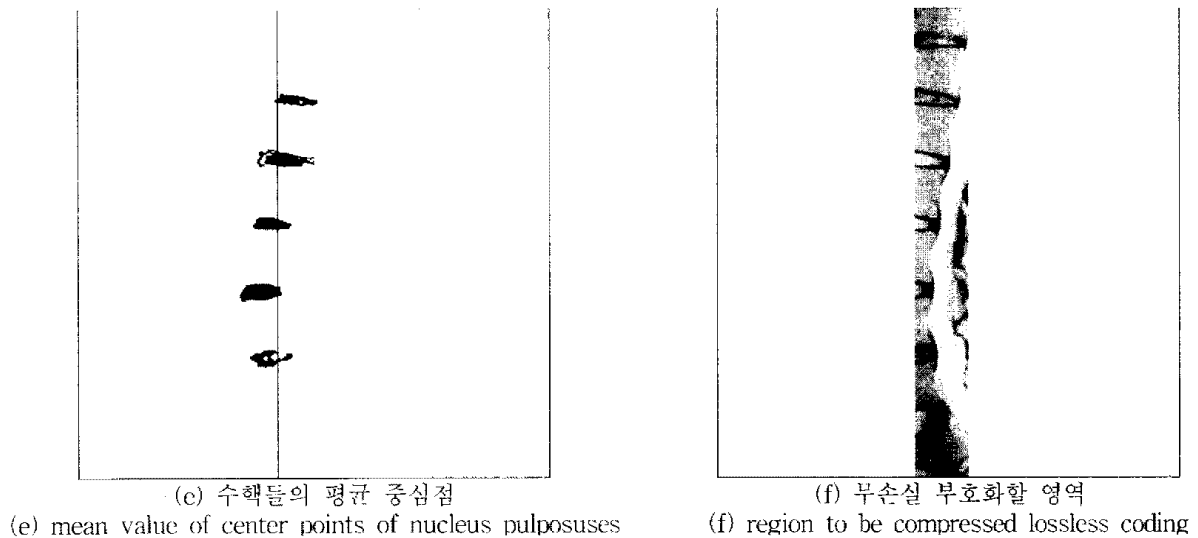
(b) 영역 분할된 영상
(b) segmented



(c) (식 1)에 의해 인식된 수핵
(c) nucleus pulposus recognized by eqn. 1



(d) (식 2)에 의해 최종적으로 인식된 수핵
(d) finally recognized nucleus pulposus by eqn. 2



(그림 4) 인식 과정
(Fig. 4) Recognition process

에서는 수핵의 중심 위치만 정확히 찾아내면 되므로 세밀하게 나머지 수핵을 인식하는 과정을 본 논문의 범위에서 제외하였다.

제안한 인식 방법을 사용한 결과 총 55개의 실험 영상 중 1개의 영상에 대하여 인식이 제대로 되지 않아서 98 퍼센트의 인식 율을 보였다. <표 1>은 55개의 실험 영상 중 임의의 5개의 영상에 대한 압축 결과를 화소당 비트수(bpp, bits per pixel)로 나타낸 것이다. 진단에 필요한 부분은 무손실 부호화하므로 객관적 화질인 PSNR이 큰 의미를 가지지 않으나, spine1.img의 경우 35.95 [dB], spine2.img의 경우 36.31 [dB], spine3.img의 경우 37.47 [dB], spine4.img의 경우 38.58 [dB], spine5.img의 경우 33.76 [dB]였다.

이러한 수치는 인간 시각으로는 거의 이상함을 느끼


지 못하는 정도의 우수한 화질이다. (그림 5)는 총 55개의 실험 영상 중 <표 1>의 spine1.img와 spine2.img에 대한 복원 영상을 나타낸 것이다. 복원 영상에서 알 수 있듯이 블록화 현상이 없고 에지가 비교적 선명하여 주관적으로도 뛰어난 화질을 가짐을 알 수 있다.

5. 결 론

본 논문에서는 척추 자기공명영상에 대하여 무손실 부호화와 손실 부호화를 효율적으로 이용한 압축 방법을 제안하였다. 제안한 방법에서는 시상 단면의 척추 자기공명영상에서 수핵을 중심으로 하여 척추 디스크 질환 진단에 필요한 영역을 인식한다. 전체 영상에서 적은 영역을 차지하는 인식된 부분은 무손실 부호화하고, 나머지 영역에 대해서는 웨이브릿 변환 영역에서의

<표 1> 실험 결과
<Table 1> Simulation result

image method	spine1.img	spine2.img	spine3.img	spine4.img	spine5.img
lossless	0.26 [bpp]	0.28 [bpp]	0.25 [bpp]	0.24 [bpp]	0.58 [bpp]
lossy	0.65 [bpp]	0.68 [bpp]	0.60 [bpp]	0.56 [bpp]	0.78 [bpp]
total	0.91 [bpp]	0.96 [bpp]	0.85 [bpp]	0.80 [bpp]	1.36 [bpp]



(그림 5) 실험 결과 영상
(Fig. 5) Test result images

프랙탈 압축 방법을 효율적으로 적용하여 부호화한다.

55장의 영상에 대하여 실험한 결과 98 퍼센트의 인식율을 나타내고, 1 [bpp] 정도의 비트율에서 중요한 부분은 손실이 없고, 전체적으로도 매우 우수한 객관적, 주관적 화질을 가지는 복원 영상을 얻을 수 있었다.

참 고 문 헌

[1] Micheline Kamber Rajjan Shinghal, Louis Colins, and etc, "Model Based 3-D Segmentation of Multiple Sclerosis Lesions in Magnetic Resonance

Brain Images," IEEE Transaction on Medical Imaging, Vol.14, No.3, Sept. pp.442-453, Sept. 1995.

[2] 최성진, 김승민, 김일근, "MRI 영상의 원격전료를 위한 멀티미디어데이터 베이스 시스템 구축," 1995년도 대한의료정보학회 추계학술발표논문집, 1995.

[3] 유현선, 백철화, 김명희, 김원기, "양전자방출촬영 뇌영상에서의 전교련 결합선 자동 검출," 1996년도 한국정보과학회지 가을 학술발표논문집, Vol.23, No. 2, pp.367-370, 1996.

[4] S. C. Lo and H. K. Huang, "Adiological image compression using the full frame bit-allocation technique," Radiology 155, pp.811-817, 1985.

[5] S. C. Lo and H. K. Huang "Compression of radiological image with matrix sizes 412, 1024 and 2048, Radiology 161, pp.519-525, 1986.

[6] S. G. Mallat, "A theory for multiresolution signal decomposition : The wavelet representation," IEEE Tran. PAMI, Vol.11, No.7, pp.674-693, Jul. 1989.

[7] 배성호, 박길흠, "웨이브렛 변환 영역에서의 유효계수 트리를 이용한 프랙탈 영상 압축방법," 대한전자공학회 논문지, 제33권 B편, 제11호, pp.62-71. Nov. 1996.

[8] Mark, Nelson, The Data Compression Book 2nd ed., M & T Books, New York, 1996. pp.153-200.

[9] 안창범, 한상우, 김일연, "확장 JPEG 표준을 이용한 점진적 의료 영상 압축," 의공학회지, 제15권, 제2호, 1994.


[10] 박종규, 정희룡, 주창희, 최중수, 김영구, 김건상. "가변 블록 벡터양자화를 이용한 의료영상 데이터 압축," 의공학회지, 제10권, 제2호, pp.173-175, 1989.

[11] 한영오, 박장춘, 최윤호, 박상희, "적응양자화를 위한 의료 영상 정보의 변환 부호화에 관한 연구", 의공학회지, 제10권, 제3호, pp.243-252, 1989.

[12] Rafael C. Gonzalez and Richard E. Woods, Digital Image Processing, Addison-Wesley Publishig Company, 1992.

[13] Robert M. Haralick and Linda G. Shapiro. "Survey, image segmentation techniques," Computer Vision and Graphics Image Processing, Vol. 29, pp.100-132, 1985.


[14] Markups Brosß, Visual Computing, Stringer-Verering, New York, pp.160, 1994.



김 현 순

1995년 경북대학교 전자공학과 졸업(학사)
 1997년 경북대학교 대학원 전자공학과 졸업(공학사)
 1997년~현재 경북대학교 대학원 전자공학과 박사과정

관심분야 : 영상신호처리, 컴퓨터 비전



배 성 호

1991년 2월 경북대학교 전자공학과(학사)
 1993년 2월 경북대학교 전자공학과(석사)
 1993년 3월~현재 경북대학교 대학원 전자공학과 박사과정

관심분야 : 영상처리, 컴퓨터 비전



박 길 흠

1982년 2월 경북대학교 전자공학과 공학사
 1984년 2월 한국과학기술원 전기 및 전자공학과 공학석사
 1990년 2월 한국과학기술원 전기 및 전자공학과 공학박사

1984년 3월~현재 경북대학교 전자전기공학부 부교수

관심분야 : 영상신호처리, 컴퓨터 그래픽스