

경추골과 수완부골 방사선 사진을 이용한 골성숙도 평가

김 경 호¹⁾ · 성 상 진²⁾ · 박 소 연³⁾

임상 교정에서 성장하는 환자의 성장 단계를 이해하는 것은 매우 중요한 의미를 지닌다. 환자의 골성숙도를 평가하기 위해서 수완부골 방사선 사진이 비교적 흔히 사용되고 있으며, 측모 두부계측 방사선 사진에서 경추골의 발육을 조사하여 성장 정도를 평가할 수 있다.

본 연구에서는 교정 환자에서 일상적 기록으로 얻을 수 있는 측모 두부계측 방사선 사진을 통해 경추골의 성숙도 (Cervical Vertebrae Maturation Indicators : CVMI)를 평가하고, 그와 동일 환자가 동일한 날에 촬영한 수완부골 방사선 사진에서 골성숙도(Skeletal Maturity Indicators : SMI)를 평가하여 그 분포율과 상관성을 조사, 검토한 결과 다음과 같은 결론을 얻었다.

1. 수완부골 방사선 사진에서 평가한 골성숙도와 측모 두부계측 방사선 사진에서 평가한 경추골 성숙도는 매우 높은 상관 관계를 나타내었다.
2. SMI와 CVMI를 이용한 골성숙도 평가에서 CVMI 1은 SMI 1, 2 와, CVMI 2는 SMI 3, 4와, CVMI 3은 SMI 6, 7과, CVMI 4는 SMI 7, 8과, CVMI 5는 SMI 9, 10과, CVMI 6은 SMI 11과 각각 높은 상호 연관성을 보였다.
3. 제 2 경추골과 제 3 경추골의 형태변화를 분리하여 경추골 성숙도를 평가하였을 때 제 2 경추골 하연에서만 곡선화가 나타나고 제 3 경추골에서는 곡선화가 나타나지 않는 경우가 CVMI 2에서는 10.38 %, CVMI 3에서는 6.56 %로 매우 낮았다.
4. 수완부골과 경추골에서 평가된 각 골성숙 단계에서 환자의 남녀별 평균 연령과 표준 편차를 조사한 결과 성장 시기의 개인별 차이가 크게 나타났으며, 여자가 남자 보다 다소 조기에 골성숙이 일어나고 성장 종료 시점도 24개월 정도 빠르게 일어났다.

(주요단어 : 골성숙도, 수완부골, 경추골, 발육)

I. 서 론

임상 교정에서 성장기 환자의 성장단계를 이해하는 것은 매우 중요한 의미를 가진다. 악정형력의 적용, 악기능 교정장치의 치료, 발치여부, 악교정 수술 등의 임상적 결정에는 반드시 성장에 대한 고려가 기초되어야 하므로 교정환자의 성장 평가는 진단과 치료계획의 수립 및 치료결과 전반에 걸쳐 상당한 영향을

을 미치게 된다.

어린이는 대개 출생과 더불어 성장률이 감소되는데, 6-8세 경에 유년기 가속 (juvenile acceleration)이 존재하며 사춘기전 최소 성장시기 (prepubertal minimum)를 지나 사춘기 최대 성장기 (pubertal growth spurt)를 겪게 된다^{16,22,38)}. 이러한 성장단계는 그 순서에 있어서는 대부분 예측이 가능하지만 시기 상으로는 개인에 따라 차이가 매우 심한 편이다^{15,30)}. 따라서 어린이의 성장단계는 연령 (chronologic age)으로 평가하기 보다는 생리적 척도 즉 키의 최대 성장률, 이차 성징의 발현, 치아의 발육단계, 골격계의

1) 연세대학교 치과대학 교정학교실 조교수

2) 울산대학교 의과대학 서울중앙병원 치과학교실 전임의

3) 아산재단 강릉병원 치과강사

표 1. 연구대상의 분포

연령	남자 (명)	여자 (명)	합계
5-6		2	2
6-7	4	6	10
7-8	6	8	14
8-9	10	21	31
9-10	24	26	50
10-11	26	29	55
11-12	25	39	64
12-13	22	34	56
13-14	14	35	49
14-15	7	24	31
15-16	6	9	15
16-17	5	8	13
17-18	3		3
합계	152	241	393

상대적 성숙도 등으로 평가하는 것이 바람직하다³²⁾. Bjork^{7,8)}, Bergerson⁴⁾ 그리고 Hunter²³⁾ 등은 신장의 누년적 계측치를 이용한 신체 성숙도 (somatic maturity) 연구를 통해 두개안면의 최대 성장기와 사춘기 최대 성장기 사이에 상관관계가 존재함을 보고하였으며 부정교합 치료시기를 선택하는데 신장의 누년적 계측치의 이용을 주장하였다. 그러나 Hagg와 Taranger²⁰⁾, Demirjian 등¹¹⁾은 신장의 누년적 계측치에 의해 사춘기 최대 성장을 판정하는 것이 가장 정확한 방법이나 오랜 기간동안 정기적으로 신장의 성장 속도를 측정하여야 할 뿐 아니라 최대 성장기가 지난 후에야 후향적 방법에 의해서 판단될 수 있다는 단점을 지적하였다. 대부분의 연구에서 개인의 골성속도는 키의 성장, 안면의 성장과 밀접한 연관성을 보인다고 하였으며 사춘기에서 안면부의 최대 성장은 신장의 최대 성장 시기보다 약간 늦거나 비슷한 시기에 나타난다고 보고하였다^{11,33,35)}.

환자의 골성속도를 평가하기 위해 가장 흔히 사용하는 진단 도구의 하나로 수완부골 방사선 사진이 있다. 수완부의 많은 골들은 성숙됨에 따라 단계적으로 다양한 골 변화의 양상을 보여주며 이를 통해 전신적인 골격 발육상태를 유추할 수 있다. Greulich와 Pyle¹⁸⁾은 태아에서부터 19세까지의 수완부골의 남, 녀 표준도해를 제작하여 개인의 골성속도를 판단하고자 하였으며 Tanner 등^{41,42)}은 'biologically weighted system'을 이용하여 각각의 골의 성숙도를 점수화하

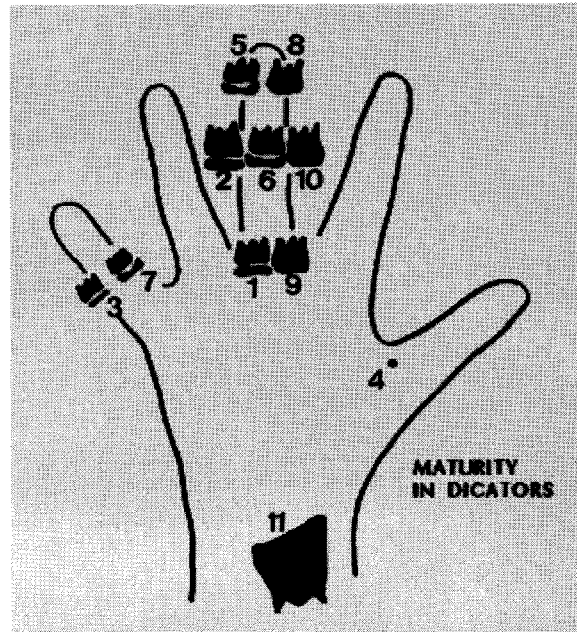


그림 1. Eleven Skeletal Maturity Indicators by Fishman (SMIs)

여 골성속 지수를 산출하는 TW1, TW2 방법을 보고하였고, Fishman¹²⁻¹⁵⁾은 종단적 그리고 횡적 연구를 병행하여 각 수완부골에서의 성숙도를 일정한 순서에 의해 관찰하는 SMI (Skeletal Maturation Indicator) 방법을 제시하였다.

환자의 골성속도를 평가하기 위해 쉽게 접할 수 있는 또 다른 방법으로 측모 두부계측 방사선 사진에서 경추골의 발육단계를 평가하는 방법이 있다. 경추골의 발육변화는 출생부터 완전히 성숙할 때까지 계속적으로 일어나는데, 연골내 골화 (endochondral ossification)가 완료된 후 척추골체 (vertebral body)의 성장은 막성 골화 (periosteal apposition)에 의해 이루어진다^{19,44)}. Todd와 Pyle⁴⁵⁾, Lainer²⁷⁾ 그리고 Taylor⁴⁴⁾는 측모 방사선 사진에서 경추골의 성숙 변화에 관하여 연구하였고 Lamparski²⁸⁾ 등은 수완부와 경추에서의 평가에 차이가 없음을 밝히고 경추골 성숙도에 대한 표준화된 지표를 제시한 바 있다. O Reilly와 Yaniello³⁴⁾, 김과 손¹⁾은 하악골 성장과 경추골 성숙단계에 관한 연구를 시행하였으며, Hassel과 Farman¹⁹⁾, 이와 양²⁾ 등은 측모 두부계측 방사선 사진에 나타난 경추골의 성숙도를 평가하여 수완부골 성숙도와 비교한 결과 높은 상관관계가 있음을 밝힌 바 있다.

본 연구는 교정환자에서 일상적 기록으로 얻을 수

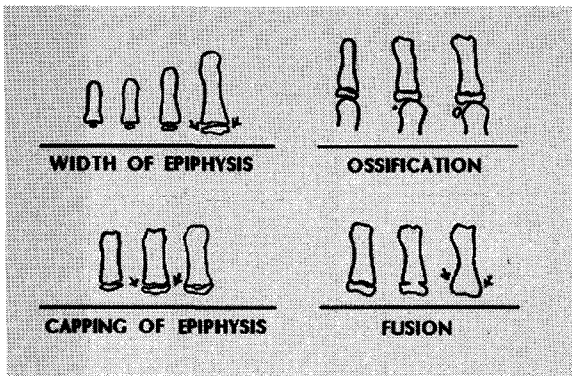


그림 2. Radiographic identification of skeletal maturity indicators

- A. Epiphysis equal in width to diaphysis
- B. Appearance of adductor sesamoid of the thumb
- C. Capping of epiphysis
- D. Fusion of epiphysis

표 2. Skeletal Maturity Indicators (SMI)

<p>골단과 골간부의 폭이 같아지는 시기 (width of epiphysis as wide as diaphysis)</p> <ol style="list-style-type: none"> 1. 중지 (third finger) - 근심부 지절 (proximal phalanx) 2. 중지 (third finger) - 중간 지절 (middle phalanx) 3. 약지 (fifth finger) - 중간 지절 (middle phalanx) <p>골화 (Ossification)</p> <ol style="list-style-type: none"> 4. 엄지의 중간 지절 관절의 종자골 (Adductor sesamoid of thumb) <p>골단의 Capping (Capping of epiphysis)</p> <ol style="list-style-type: none"> 5. 중지 - 원심부 지절 (distal phalanx) 6. 중지 - 중간 지절 7. 약지 - 중간 지절 <p>골단과 골간부의 융합 (fusion of epiphysis and diaphysis)</p> <ol style="list-style-type: none"> 8. 중지 - 원심부 지절 9. 중지 - 근심부 지절 10. 중지 - 중간 지절 11. 요골 (radius)

있는 측모 두부계측 방사선 사진을 통해 경추골의 성

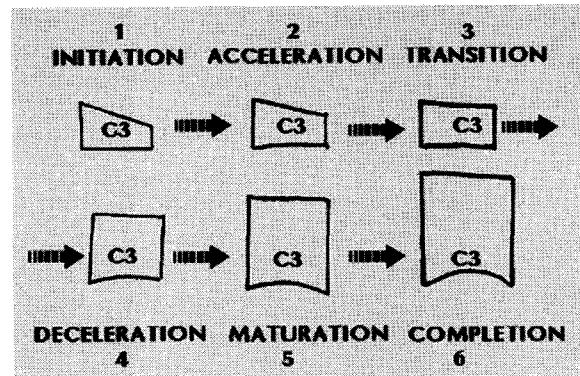


그림 3. Cervical Vertebrae Maturation Indicators using C3 as guide

숙도를 평가하고 이것과 수완부골 방사선 사진에서 평가된 골성숙도를 비교하여 상호 연관성을 조사하였으며, 경추골의 성숙도로 골령을 유추하는 방법의 신뢰도를 평가하여 다소의 지견을 얻었기에 이에 보고하고자 한다.

II. 연구대상 및 방법

가. 연구대상

연세대학교 영동세브란스병원 치과 교정과에 내원한 교정환자 중에서 무작위로 선택된 6세부터 18세 사이의 남자 152명과 5세부터 17세 사이의 여자 241명, 총 393명을 연구대상으로 하였다 (표 1).

나. 연구방법

1. 방사선 사진의 촬영

연세대학교 영동세브란스병원 치과에 설치된 두부계측 방사선 사진 촬영기 (Orthopos, Simens)에 이중 증감지가 들어있는 8" × 10" X-ray 카세트 (Kodak) 와 필름을 사용하여, 73-77 KVp, 6.10 mA, 0.8-1.3 sec의 노출조건으로 촬영하였다.

2. 골성숙도 평가

(가) 수완부골 성숙도 평가

Fishman이 제안한 11 단계의 골성숙 지수 (Skeletal Maturity Indicators, SMI)를 이용하여 393명의 수완부골 방사선 사진을 판독하였다. SMI는 엄지, 중

표 3. Cervical Vertebrae Maturation Indicators (CVMI)

<p>1. Initiation Very significant amount of adolescent growth expected C2, C3, and C4 inferior vertebral body borders are flat Superior vertebral borders are tapered posterior to anterior</p> <p>2. Acceleration Significant amount of adolescent growth expected Concavities developing in lower border of C2 (C2-1) Concavities developing in lower border of C2 and C3 (C2-2) Lower border of C4 vertebral body is flat C3 and C4 are more rectangular in shape</p> <p>3. Transition Moderate amount of adolescent growth expected Distinct Concavities in lower border of C2 (C3-1) Distinct Concavities in lower border of C2 and C3 (C3-2) C4 developing concavities in lower border of body C3 and C4 are rectangular in shape</p> <p>4. Deceleration Small amount of adolescent growth expected Distinct Concavities in lower borders of C2, C3, and C4 C3 and C4 are nearly square in shape</p> <p>5. Maturation Insignificant amount of adolescent growth expected Accentuated concavities of inferior vertebral body borders of C2, C3, and C4 C3 and C4 are square in shape</p> <p>6. Completion Adolescent growth is completed Deep concavities are present for inferior vertebral body borders of C2, C3, and C4 C3 and C4 height are greater than widths</p>

지, 약지와 요골 (radius)에서 일어나는 4 단계의 골성속 변화를 관찰하여 그 순서에 따라 골성속도를 11 단계로 나누어 분류하였다¹²⁻¹⁵⁾ (그림 1). 이때 관찰되는 4 단계의 골성속 변화는 특정 손가락 지절에서 골단의 넓이 증가 (epiphyseal widening)로 골단과 골간의 폭이 동일해지는 단계와, 엄지 종자골 (sesamoid bone)의 석회화 단계, 특정 손가락 지절에서 골단이 모자처럼 골간을 둘러 싸는 capping 단계, 골단과 골간의 골융합 (bone fusion)이 일어나는 단계를 포함

한다 (표 2, 그림 2).

SMI를 판독할 때 유용한 지침은 먼저 엄지의 종자골 골화 유무를 판별하여, 종자골이 관찰될 경우에는 capping이나 골융합 단계를 검사하고, 종자골이 관찰되지 않을 경우 초기 골간 넓이 증가 단계를 순서적으로 검사하는 것이다 (그림 4).

(나) 경추골 성속도 평가

수완부골 방사선 사진을 채득한 동일한 날에 촬영




그림 4. An observational scheme for assessing SMI's on a hand-wrist radiograph

한 동일 환자의 측모 두부계측 방사선 사진에서 제 2, 제 3, 제 4 경추골체 (C2, C3, C4)를 아세테이트지에 투사하여 Hassel과 Farman이 제안한 6 단계의 경추골 발육지표 (Cervical Vertebrae Maturation Indicators, CVMi)에 따라 해당 환자의 경추골 성숙도를 판별하였다. 이때 평가되는 항목은 제 2, 제 3, 제 4 경추골체 하연의 곡선화 존재 여부와 제 3, 제 4 경추골체의 전반적 형태에 관한 것이다. 경추골의 형태는 관찰 가능한 초기 단계에서 제 2, 제 3, 제 4 경추골의 하연은 편평하고 그 상연은 후방에서 전방으로 경사진 모양 (tapering)을 하고 있다. 골성숙의 진행에 따라 제 2, 제 3, 제 4 경추골의 하연은 순차적으로 오목한 모양 (concavity)을 나타내며 제 3, 제 4 경추골 상연의 경사도는 완만해져서 점차 정사각형 모양으로 된다. 하연의 곡선화 (concavity)는 성숙해가며 더욱 명확해지고 정사각형 모양이던 경추골은 높이 성장을 계속하여 넓이보다 높이가 큰 직사각형 모양으로 변화하는 일련의 단계를 보여준다¹⁹⁾ (그림 3).

Hassel과 Farman의 CVMi에서는 제 2, 제 3 경추

표 4. CVMi에 대한 SMI의 분포율

CVMi 단계 (명)	SMI 단계 (명)	비율 (%)
1 (76)	1 (41)	53.95
	2 (25)	32.89
	3 (9)	11.84
	4 (1)	1.32
2 (106)	1 (3)	2.83
	2 (17)	16.04
	3 (47)	44.34
	4 (24)	22.64
	5 (11)	10.38
	6 (4)	3.77
3 (61)	3 (10)	16.39
	4 (9)	14.75
	5 (8)	13.11
	6 (22)	36.07
	7 (12)	19.67
	4 (2)	3.23
	5 (1)	1.61
4 (62)	6 (1)	1.61
	7 (24)	38.71
	8 (24)	38.71
	9 (6)	9.68
	10 (4)	6.45
5 (69)	5 (1)	1.45
	7 (1)	1.45
	8 (3)	4.35
	9 (13)	18.84
	10 (38)	55.07
6 (19)	11 (13)	18.84
	10 (3)	15.79
총계 (393)	11 (16)	84.21

골 하연의 곡선화 정도를 함께 평가하였으나 본 연구에서는 부가적으로 제 3 경추골 하연의 곡선화 없이 제 2 경추골 하연에서만 곡선화가 관찰되는 경우를 C2-1과 C3-1로, 제 2 경추골과 제 3 경추골에서 함께 곡선화가 관찰되는 경우를 C2-2, C3-2로 분리 평가하여 제 2, 제 3 경추골 형태의 개별적 평가에 대한 유용성을 검토하였다(표 3).

표 5. SMI에 대한 CVMI의 분포율

SMI 단계 (명)	CVMI 단계 (명)	비율 (%)
1 (44)	1 (41)	93.18
	2 (3)	6.82
2 (42)	1 (25)	59.52
	2 (17)	40.48
3 (66)	1 (9)	13.64
	2 (47)	71.21
	3 (10)	15.15
4 (36)	1 (1)	2.78
	2 (24)	66.67
	3 (9)	25.00
	4 (2)	5.56
5 (21)	2 (11)	52.38
	3 (8)	38.10
	4 (1)	4.76
6 (27)	5 (1)	4.76
	2 (4)	14.81
	3 (22)	81.48
7 (37)	4 (1)	3.70
	3 (12)	32.43
	4 (24)	64.86
8 (27)	5 (1)	2.70
	4 (24)	88.89
9 (19)	5 (3)	11.11
	4 (6)	31.58
10 (45)	5 (13)	68.42
	4 (4)	8.89
	5 (38)	84.44
11 (29)	6 (3)	6.67
	5 (13)	44.83
총계 (393)	6 (16)	55.17

3. 통계처리

1. SMI와 CVMI의 각 단계에 대한 환자의 평균 연령을 구하였으며, SMI 단계에 대한 해당 CVMI의 분포율과 CVMI 단계에 대한 해당 SMI의 분포율을 조사하였다.
2. 제 2, 제 3 경추골 하연의 곡선화 정도를 세분화하

표 6. CVMI에서 제 2, 제 3 경추골의 형태를 세분한 경우에 대한 SMI의 분포율

CVMI		SMI	
단계 (명)	비율 (%)	단계 (명)	비율 (%)
C 2-1 (11)	10.38	1 (2)	18.18
		2 (6)	54.55
		3 (2)	18.18
		4 (1)	9.09
C 2-2 (95)	89.62	1 (1)	1.05
		2 (11)	11.58
		3 (45)	47.37
		4 (23)	24.21
		5 (11)	11.58
		6 (4)	4.21
C 3-1 (4)	6.56	3 (2)	50.00
		4 (2)	50.00
C 3-2 (57)	93.44	3 (8)	14.04
		4 (7)	12.28
		5 (8)	14.04
		6 (22)	38.60
		7 (12)	21.05

고 이에 대한 SMI의 분포율을 조사하였다.

3. 남아와 여아에서 SMI와 CVMI의 단계에 따른 평균연령, 표준편차, 최대값 그리고 최소값을 구하고 남자와 여자 사이에 차이가 있는지 t-test를 시행하였다.
4. Spearman correlation analysis를 통해 성별에 따른 SMI와 CVMI의 상호 연관성을 조사하였으며, 경추골 성숙도를 사용하여 골령을 유추하는 방법의 신뢰도를 평가하였다.

III. 연구결과

1. 6 단계 경추골 성숙지표 (CVMI)의 각 단계에 대한 수완부골 성숙도 (SMI)의 분포율에서 CVMI 1에서는 SMI 1이 53.95 %, SMI 2가 32.89 %로 그 분포가 크게 나타났으며, CVMI 2에서는 SMI 3 (44.34 %)과 SMI 4 (22.64 %)가, CVMI 3에서는 SMI 6 (36.07 %)과 SMI 7 (19.67 %)이, CVMI 4에서는 SMI 7 (38.71 %)과 SMI 8 (38.71 %)이, CVMI 5에서는 SMI 9 (18.84 %)와 SMI 10 (55.07

표 7. 성별에 따른 SMI와 CVMI의 단계별 평균연령의 비교

단계	남 자				여 자				t-test	
	Mean	S.D.	Max.	Min.	Mean	S.D.	Max.	Min.		
S M I	1	9.44	1.27	11.03	6.04	7.60	1.23	10.09	5.03	**
	2	10.50	0.95	12.00	8.08	9.00	1.15	10.83	7.00	*
	3	11.44	0.18	13.58	8.66	9.92	1.09	12.17	7.58	
	4	11.75	0.55	12.67	10.83	10.69	0.99	12.88	9.00	*
	5	11.89	0.66	13.17	11.41	11.08	0.95	13.00	9.08	**
	6	11.98	1.18	13.25	10.08	11.37	1.11	13.33	8.67	
	7	13.25	0.85	14.50	11.92	11.91	1.26	14.17	9.25	*
	8	13.75	0.90	15.00	12.92	12.19	1.23	14.50	10.50	**
	9	13.81	0.56	14.33	12.25	12.58	0.10	14.00	10.75	*
	10	15.40	1.55	17.04	13.75	13.24	0.89	15.33	11.50	*
	11	17.00	0.47	18.04	13.42	15.00	1.02	16.83	13.42	***
C V M I	1	9.83	1.26	12.06	6.04	8.36	1.48	11.06	5.03	*
	2	11.05	0.96	13.09	9.04	10.22	0.22	12.04	7.07	
	3	11.43	1.46	15.09	11.03	11.34	1.25	13.50	8.08	*
	4	13.39	0.82	17.02	11.08	12.16	1.08	14.50	10.10	**
	5	15.03	1.29	17.04	12.05	13.43	1.17	15.83	10.75	*
	6	17.33	0.32	18.04	14.07	15.01	1.06	16.83	12.83	**

S.D. ; 표준편차, Max. : 최대값, Min. : 최소값
 t-test ; * : p < 0.05, ** : p < 0.01, *** : p < 0.001

- %이, CVMI 6 에서는 SMI 11 (84.21 %)이 각각 높은 분포율을 나타내었다 (표 4). SMI의 각 단계에 대한 CVMI의 분포율 조사 결과도 이와 비슷한 양상을 보여주었다 (표 5).
- Hassel과 Farman이 제안한 CVMI와는 달리 제 2 경추골과 제 3 경추골의 형태를 분리 평가하여 제 2 경추골 하연만 오목하게 관찰되는 경우를 각각 CVMI 2-1 과 3-1로 분류해 8단계로 경추골 성숙도를 평가하였을 때, CVMI 2-1과 3-1단계가 전체 CVMI 2, 3에서 차지하는 비율이 각각 10.38 %, 6.56 %로 낮게 나타났다 (표 6).
 - 수완부골과 경추골에서 평가된 각 골성숙 단계에서 남녀별 평균 연령, 표준 편차, 최대 최소값과 남녀 간의 차이를 구하였다 (표 7). 모든 골성숙 단계에서 여자의 평균 연령이 남자에 비해 작은 값을 보였으며 이러한 남녀간의 차이는 t-test 결과 대부분 통계적 유의성을 나타내었다. 성장이 종료되었다고 추정되는 시기의 평균 연령은 남자에서 17.0세(SMI 11), 17.33세 (CVMI 6), 여자에서 15.0세 (SMI 11), 15.01세 (CVMI 6)로 나타났다.

표 8. 세분화된 CVMI와 SMI의 성별에 따른 상관관계

비 교	성별	R
CVMI (6 stage) v. SMI	혼합	0.93701
	남자	0.87227
	여자	0.94507
CVMI (8 stage) v. SMI	혼합	0.94189
	남자	0.88368
	여자	0.94756

R : Spearman correlation coefficient

- 수완부골에 의한 골성숙도와 경추골에 의한 골성숙도 간의 상관관계는 통계적으로 유의성이 있었으며, 매우 높은 상관관계를 나타내었다(표 8). 경추골 성숙지표는 성별 구분없이 8 단계로 나눈 경우 상관계수가 0.93701, 6 단계로 나눈 경우는 0.94189로 나타났으며, 남녀를 분리하여 상관분석을

시행한 결과 남자의 상관계수는 6 단계 분류시 0.87227, 8 단계 분류시 0.88368를 보였으며, 여자의 상관계수는 6단계 분류시 0.94507, 8 단계 분류시 0.94756로 나타났다.

IV. 총괄 및 고찰

교정 영역에서 성장하고 있는 환자의 골령 평가는 대부분 최대 성장시기를 기점으로 환자가 어느 시기에 위치해 있는지 또 잔여 성장이 얼마나 남았는지를 예측하는데 도움을 준다. Bergerson⁴⁾, Grave와 Brown¹⁷⁾ 그리고 Thompson과 Popovich⁴⁶⁾는 키의 최대 성장시기는 안면의 최대 성장시기와 일치한다고 주장한 반면 Nanda, Bambha, Fishman 등은 안면의 최대 성장시기가 키의 최대 성장시기보다 다소 늦게 도래한다고 보고한 바 있다^{3,12,33)}.

수완부골 방사선 사진은 골성속도를 평가하기 위한 도구로서 유추 방법과 신뢰성, 악골 발육이나 키의 성장과의 연관성 등에 대하여 오래전부터 많이 보고되어 왔으며 임상에서 널리 사용되고 있다. Bjork⁷⁾는 척골의 종자골(ulnar sesamoid)의 출현이 사춘기 최대 성장기와 관련이 있다고 보고하였으며 Helm과 Siersbaek-Nielsen²¹⁾은 2번째 손가락의 근심부 지절과 골단의 폭이 같아지는 시기가 사춘기 최대 성장기보다 1-5년 앞서며, 3번째 손가락의 중간지절 골간의 capping 시기는 척골의 종자골의 출현과 동반하여 사춘기 최대 성장시기에 근접한다고 보고하였다. 또한 Brown과 Barret⁹⁾ 그리고 Grave와 Brown¹⁷⁾은 유구골구(hook of hamate)와 두상골(pisiform)의 초기 골화가 적어도 최대 성장기 1년 전에 나타난다고 하였다.

그러나 경추골을 이용한 골성속도 평가에 관한 연구는 국내외에 걸쳐 드문 편이며 그 신뢰성이나 악골, 신장과의 연관성이 아직 널리 알려져 있지 않은 실정이다. 교정환자에서 일상적 기록으로 채득하는 측모 두부계측 방사선 사진에서는 대부분 제 2, 제 3, 제 4 경추골의 측면 형태를 관찰할 수 있으며, 이 형태적 특성은 사춘기 성장 기간동안 명백한 변화의 양상을 나타내게 된다^{5,25)}. Lamparski²⁸⁾는 10세에서 15세 사이 남녀 아동을 대상으로 한 5년적 통계 연구에서 경추골의 성숙 단계를 표준화하여 남녀 아동의 골령을 제시하였으며 수완부골과 경추골의 골성속도 평가에 차이점이 없음을 보고하였다. Todd와 Pyle⁴⁵⁾은 경추골의 성숙 변화에 관해 연구하였으며 균일하게

성장하는 골격의 모든 부위는 그 발육 정도에 대해 동일한 성숙도를 나타낸다고 하였다. Hassel과 Farman¹⁹⁾은 수완부골과 경추골을 이용한 골성속도 평가는 서로 높은 상관성을 나타낸다고 보고하였으며 제 2, 제 3 경추골 하연이 곡선화되기 시작하고 제 4 경추골 하연은 편평하며 제 3, 제 4 경추골이 거의 직사각형 모양을 띠는 시기가 성장이 가속화 되는 시기라고 하였다.

본 연구에서는 수완부골과 경추골에서 각각의 골성속도를 평가하고 골성속도 각 단계별 비율 조사를 통해 그 분포율을 조사하여, 경추골에 의한 골성속도의 평가방법에 대한 신뢰도를 간접적으로 평가해 보 고자 하였다. CVMI 각 단계에 대한 SMI의 분포율을 보면(표 4) CVMI 1은 주로 SMI 1, 2에 분포되는 양상을 나타내고 있으며 CVMI 2는 SMI 3, 4가 CVMI 3은 SMI 6, 7이 CVMI 4는 SMI 7, 8이 CVMI 5는 SMI 9, 10이 CVMI 6은 SMI 11 이 각각 높은 분포율을 나타내었다. SMI 각 단계에 대한 CVMI의 분포율 조사에서도 이와 비슷한 양상을 보여준다(표 5).

수완부골과 경추골 사이의 골성속도의 상관관계를 분석하기 위하여 스피어만 상관관계 분석을 시행한 결과 서로 매우 높은 상호 연관성을 가지는 것으로 나타났다(표 8). 상관계수는 모든 항목에서 통계적으로 유의성이 있었으나, 경추골 성숙지표를 8 단계로 나눈 경우가 6 단계로 나눈 경우보다 다소 높은 상관계수를 보였으며 남녀를 분리하여 비교할 때 여자에서 조금 더 높은 상관계수를 갖는 것으로 나타났다.

본 연구에서는 키의 성장이나 악골의 성장을 경추골의 성숙도와 직접 비교하지는 않았으나 이로서 간접적 유추는 가능할 것으로 사료되며, 임상에서 흔히 접하게 되는 측모 두부계측 방사선 사진을 이용하여 골령을 간단히 유추하고 치료 계획의 수립에 유용한 정보를 제공할 수 있으리라 생각된다. 예를 들어 구의력의 적용은 성장 가속화 시기 이전 즉 제 2, 제 3 경추골의 하연이 곡선화 되기 이전에 적용하는 것이 바람직할 것이며, 본격적인 고정식 교정장치 치료 개시 는 제 2, 제 3 경추골 하연의 곡선화가 명확해지는 CVMI 3 시기 이후가 좋을 것이고, 악교정 수술은 제 2, 제 3 경추골체 하연의 곡선화가 명확하고 제 3, 제 4 경추골의 높이 성장이 완료된 이후 시행하는 것이 바람직할 것으로 사료된다. 제 2, 제 3 경추골 하연의 형태 변화를 세분하여 8 단계로 경추골 성숙도를 평가하였을 때 제 2 경추골 하연만이 곡선화되는 C2-1 과 C3-1의 비율이 비교적 작게 나타났다(표 6).

C2-1, C3-1에 대한 SMI의 분포율과 C2-2, C3-2에 대한 SMI의 분포율을 비교해 보았을 때 제 2 경추골 하연의 형태 변화가 제 3 경추골에 비해 먼저 일어나는 것으로 판단되나 그 시기적 간격이 매우 좁아서 이들의 비율이 상대적으로 작게 나타난 것으로 해석된다. 그러므로 경추골의 성숙도를 평가할 때 제 2 경추골과 제 3 경추골의 형태변화를 세분하는 것은 임상적 의미가 크지 않음을 예측할 수 있으며 제 2 경추골과 제 3 경추골의 형태변화는 함께 평가해야 될 것으로 생각된다.

수완부골과 경추골에서 평가된 각 골성숙 단계에서 남녀별 평균 연령을 구하고 t-test를 시행한 결과 단계별로 남녀 간의 연령은 대부분 통계적으로 유의할 만한 차이를 나타내었다 (표 7). 평균 연령, 표준편차, 최대 최소값을 고려해 볼 때 성장 시기의 개인별 차이가 심한 것으로 나타났으며 여자가 남자보다 다소 조기에 골격적 성숙이 일어나며 성장종료 시점도 평균 24개월 빠른 것으로 나타났다.

Proffit는 수완부골의 발육이 Scammon의 일반 체성 성장곡선(general body growth curve)을 정확히 따르지만 악골의 성장은 일반 체성 성장 뿐 아니라 신경성(neural) 성장에 의해서도 영향을 받기 때문에 수완부골과 악골 발육 사이의 유추가 완벽하지 않으며 그 상관지수는 0.8 정도라고 하였다³⁷⁾. 마찬가지로 경추골의 발육 역시 전적으로 신뢰할 수는 없을 것이며, 그 발육 변화에 있어서 수완부골에 비해 단계적 다양성이 다소 결여되어 있다는 것이 단점으로 지적될 수 있을 것이다. 수완부골에서의 골성숙도 평가는 성인이 되면서 점차 그 정확성이 감소되므로 악교정 수술 시기를 판별하는데 이를 이용할 경우 오류를 범할 수 있다^{19,31,40)}. 경추골을 이용한 골성숙도 평가 역시 성인이 되면서 부정확해지는 양상을 보이는데, 성장이 완전히 종료된 성인에서도 경추골의 높이가 폭보다 크지 않고 거의 정사각형 모양으로 종료되는 경우가 종종 관찰되었다.

그러나 임상적 이용시 이러한 한계성을 어느 정도 숙지한다면 환자의 성장 단계와 잔여 성장량을 예측하는데 임상적으로 상당히 유용한 정보를 제공해 줄 수 있을 것으로 사료된다.

V. 결 론

저자는 교정환자에서 임상적 기록으로 얻을 수 있는 측모 두부계측 방사선 사진을 통해 경추골의 성숙

도 (Cervical Vertebrae Maturation Indicators : CVMI)를 평가하고, 그와 동일 환자가 동일한 날에 촬영한 수완부골 방사선 사진에서 골성숙도 (Skeletal Maturity Indicators : SMI)를 평가하여 그 분포율과 상관성을 조사, 검토한 결과 다음과 같은 결론을 얻었다.

1. 수완부골 방사선 사진에서 평가한 골성숙도와 측모 두부계측 방사선 사진에서 평가한 경추골 성숙도는 매우 높은 상관 관계를 나타내었다.
2. SMI와 CVMI를 이용한 골성숙도 평가에서 CVMI 1은 SMI 1, 2 와, CVMI 2는 SMI 3, 4와, CVMI 3은 SMI 6, 7과, CVMI 4는 SMI 7, 8과, CVMI 5는 SMI 9, 10과, CVMI 6은 SMI 11과 각각 높은 상호 연관성을 보였다.
3. 제 2 경추골과 제 3 경추골의 형태변화를 분리하여 경추골 성숙도를 평가하였을 때 제 2 경추골 하연에서만 곡선화가 나타나고 제 3 경추골에서는 곡선화가 나타나지 않는 경우가 CVMI 2에서는 10.38%, CVMI 3에서는 6.56%로 매우 낮았다.
4. 수완부골과 경추골에서 평가된 각 골성숙 단계에서 환자의 남녀별 평균 연령과 표준 편차를 조사한 결과 성장 시기의 개인별 차이가 크게 나타났으며, 여자가 남자 보다 다소 조기에 골성숙이 일어나고 성장 종료 시점도 24개월 정도 빠르게 일어났다.

참고문헌

1. 김영준, 손병화. 성장기 소녀에서의 하악골 성장변화와 발육연령의 상호 관계에 대한 누년적 연구. 대치 교정지 1992 : 22(3) : 603-15.
2. 이진형, 양원식. 골격형 III급 부정 교합 환자의 경추와 수완부 골성숙도에 관한 연구. 대치 교정지 1990 : 20(1) : 157-68.
3. Bambha JK. Logitudinal cephalometric roentgenographic study of face and cranium in relation to body height. J Am Dent Assoc 1961 : 63 : 776-99.
4. Bergerson EO. The male adolescent growth spurt: its prediction and relation to skeletal maturation. Angle Orthod 1972 : 4 : 87-104.
5. Bick E, Copel J. Longitudinal growth of the human vertebrae. J Bone Surg (Am) 1950 : 32A : 803-13.
6. Bishara SE, Jamison JE, Peterson LC, DeKock WH. Longitudinal changes in standing height and mandibular parameters between the ages of 8 and 17 years. Am J Orthod 1981 : 80 : 115-35.

7. Bjork A. Timing of interceptive orthodontic measures of maturation. *Trans Eur Orthod Soc* 1972 : 61-74
8. Bjork A, Helm S. Prediction of the age of maximum pubertal growth in body height. *Angle Orthod* 1967 : 37 : 134-43.
9. Brown T, Barret MH. Facial growth and skeletal maturation at adolescence. *Tanalaagebladet*.
10. Chapman S. Ossification of the adductor sesamoid and the adolescent growth spurt. *Angle Orthod* 1972 : 42 : 236-44.
11. Demirjian A, Buschang R, Tanguay R, Patterson K. Inter-relationships among measures of somatic, skeletal, dental and sexual maturity. *Am J Orthod* 1985 : 88 : 433-8.
12. Fishman LS. A longitudinal cephalometric study of the normal craniofacial profile, utilizing a proportional analysis of skeletal, soft tissue and dental structures. *International Dental J* 1969 : 19 : 351-79.
13. Fishman LS. Chronologic versus skeletal age, an evaluation of craniofacial growth. *Angle Orthod* 1979 : 49 : 181-9.
14. Fishman LS. Maturation patterns and prediction during adolescence. *Angle Orthod* 1987 : 57 : 178-93.
15. Fishman LS. Radiographic evaluation of skeletal maturation; A clinically oriented method based on hand wrist films. *Angle Orthod* 1982 : 52 : 88-112.
16. Gooding CA, Neuhauser EB. Growth and development of the vertebral body in the presence and absence of normal stress. *Am J Roentgenol* 1965 : 93 : 388-97.
17. Grave KC, Brown T. Skeletal ossification and adolescent growth spurt. *Am J Orthod* 1976 : 69 : 611-9.
18. Greulich WW, Pyle SI. Radiographic atlas of skeletal development of the hand and wrist. Stanford : Stanford University Press : 1959.
19. Hassel B, Farman AG. Skeletal maturation evaluation using cervical vertebrae. *Am J Orthod* 1995 : 107 : 58-66.
20. Hagg U, Taranger J. Skeletal stages of the hand and wrist as indicators of the pubertal growth spurt. *Acta Odont Scand* 1980 : 38 : 187-200.
21. Helm S, Siersbaek-Nielsen S. Skeletal maturation of the hand in relation to maximum pubertal growth spurt in body height. *Dan Dent J* 1971 : 75 : 1223-234.
22. Houston JB. Relationship between skeletal maturity estimated from hand-wrist radiographs and the timing of the adolescent growth spurt. *Eur J Orthod* 1980 : 2 : 81-93.
23. Hunter CJ. The correlation of facial growth with body height and skeletal maturation at adolescence. *Angle Orthod* 1966 : 36 : 44-54.
24. Johnston F, Hufham H. Skeletal maturation and cephalofacial development. *Angle Orthod* 1965 : 35 : 1-11.
25. Knutsson F. Growth and differentiation of the postnatal vertebrae. *Acta Radiol* 1961 : 55 : 401-5.
26. Krogman W. The meaningful interpretation of growth and growth data by the clinician. *Am J Orthod* 1958 : 44 : 411-32.
27. Lainer R. Presacral vertebrae of white and negro males. *Am J Phys Anthropol* 1939 : 25 : 341-417.
28. Lamparski DG. Skeletal age assessment utilizing cervical vertebrae. Master Science Thesis, University of Pittsburgh, 1972.
29. Leite HR, Reilly TO, Close JM. Skeletal age assessment using the first, second, and third fingers of the hand. *Am J Orthod* 1987 : 92 : 492-8.
30. Lewis AB, Roche AF, Wagner B. Pubertal spurts in cranial base and mandible; comparisons within individuals. *Angle Orthod* 1985 : 55 : 17-30.
31. Mappes MS, Harris EF, Behrents RG. An example of regional variation in the tempos of tooth mineralization and hand-wrist ossification. *Am J Orthod* 1992 : 101 : 145-51.
32. Moore RN, Moyer BA, DuBois LM. Skeletal maturation and craniofacial growth. *Am J Orthod* 1990 : 98 : 33-40.
33. Nanda RS. The rates of growth of several facial components measured from serial cephalometric roentgenograms. *Am J Orthod* 1955 : 41 : 658-73.
34. O Reilly MT, Yaniello GJ. Mandibular growth changes and maturation of cervical vertebrae - A longitudinal cephalometric study. *Angle Orthod* 1988 : 58 : 179-84.
35. Pielski RC. Relationship of the ulnar sesamoid and maximum mandibular growth velocity. *Am J Orthod* 1973 : 43 : 162-70.
36. Pielski RC, Woodside DG, James GA. Relationship of the ulnar sesamoid bone and maximum mandibular growth velocity. *Angle Orthod* 1973 : 42 : 162-70.
37. Proffit WR, White RP. *Surgical-Orthodontic Treatment*. St Louis : CV Mosby, 1991 : 128-9.
38. Rose J. A cross-sectional study of the relationship of facial areas with several body dimensions. *Angle Orthod* 1960 : 30 : 6-13.
39. Sierra AM. Assessment of dental and skeletal maturity. New approach *Angle Orthod* 1987 : 57 : 194-208.
40. Smith RJ. Misuse of hand-wrist radiographs. *Am J Orthod* 1980 : 88 : 145-51.
41. Tanner JM, Whitehouse RH, Marshall WA, Healy MJR, Goldstein H. *Assessment of skeletal maturity and prediction of adult height (TW2 method)*. New York : Academic Press, 1975.

42. Tanner JM, Whitehouse RH, Marshall WA, Marubini E. The adolescent growth spurt of boys and girls of the Harpenden growth study. *Ann Hum Biol* 1976 : 3 : 109-29.
43. Taranger J, Hagg U. The timing and duration of the adolescent growth spurt. *Acta Odont Scand* 1980 : 38 : 57-67.
44. Taylor JR. Growth of human intervertebral discs and vertebral bodies. *J Anat* 1975 : 120 : 49-68.
45. Todd T, Pyle SI. Quantitative study of the vertebral column. *Am J Phys Anthropol* 1928 : 12 : 321.
46. Thompson GW, Popovich F. Relationship of craniofacial changes and skeletal age increments in females. *Hum Biol* 1973 : 45 : 595-603.

-ABSTRACT-

EVALUATION OF THE SKELETAL MATURITY USING THE CERVICAL VERTEBRAE AND HAND-WRIST RADIOGRAPHS

Kyung-Ho Kim, Sang-Jin Sung, So-Youn Park

Department of Orthodontics, College of Dentistry, Yonsei University

In clinical orthodontics, it is significant to understand the stage of growth in a growing patient. In order to assess the skeletal maturity of the patients, the hand-wrist radiograph and the cervical vertebrae (Cervical Vertebrae Maturation Indicators : CVMI) was evaluated from the lateral cephalograph and the skeletal maturity determined from the hand-wrist X-ray (Skeletal Maturity Indicators : SMI) taken on the same day in the same patients, and its interrelationship examined to come up with the following results:

1. The skeletal maturity evaluated from the hand-wrist radiograph and the maturation of the cervical vertebrae from the lateral cephalograph showed a significant interrelationship with each other.
2. In the evaluation of the skeletal maturity using the SMI and CVMI, the CVMI 1 showed a significant correlation with SMI 1, 2, the CVMI 2 with SMI 3, 4, CVMI 3 with SMI 6, 7, CVMI 4 with SMI 7, 8, CVMI 5 with 9, 10 and CVMI 6 with SMI 11.
3. When the morphological changes in the 2nd and 3rd cervical vertebrae were separately observed, it was seldom that the concavity appeared in the lower border of the 2nd cervical vertebra and at the same time not appear in the 3rd cervical vertebra (CVMI 2 : 10.38 %, CVMI 3 : 6.56 %)
4. In each of the skeletal maturation stage evaluated from the hand-wrist and the cervical vertebrae, the average age and its standard deviation in male and female patients appeared to have large differences among individuals. Skeletal maturation seemed to appear earlier for the girls than for the boys, and its termination 24 months faster for girls.

KOREA. J. ORTHOD. 1998 ; 28 : 285-295

※ **Key words** : skeletal maturity, hand-wrist, cervical vertebrae, growth