

소아치과 영역에서 전산화 단층촬영술의 임상적 활용에 대한 증례보고

서울대학교 치과대학 소아치과학교실 및 치학연구소

이윤석 · 장기택 · 이상훈

Abstract

A CASE STUDY ON CLINICAL APPLICATION OF COMPUTED TOMOGRAPHY IN PEDIATRIC DENTISTRY

Yoon-Seok Lee, D.D.S., Ki-Taeg Jang, D.D.S., Ph.D., Sang-Hoon Lee, D.D.S., Ph.D.

*Department of Pediatric Dentistry and Dental Research Institute,
College of Dentistry, Seoul National University*

Computed tomography(CT) has become more widely available in recent years and is recognized as an important diagnostic tool for complex disease and condition of the orofacial structure in adults. In pediatric patients, especially in the mixed dentition period, the number of superimposing dental structures in the jaw bone is much greater than in the permanent dentition period. Therefore, in spite of radiation risk, computed tomography should sometimes be used in pediatric patients in order to obtain a precise and valid diagnosis.

This case study presents clinical application of computed tomography on patients visiting department of pediatric dentistry in Seoul National University Dental Hospital. The results obtained through these cases were summarized as follow :

1. Localization of impacted teeth using CT allows for efficient treatment planning leading to reduced postoperative complications.
2. In orthodontic traction of impacted permanent teeth, utilization of CT made exact localization of window site and determination of prognosis possible.
3. Use of CT made possible definite diagnosis of lesions in the jaw that were only suspected on plain film radiographs.
4. Careful selection is necessary when applying CT on children due to increased radiation

dose and high cost.

Key words : computed tomography, localization, impacted teeth, radiation dose

I. 서 론

1972년 영국의 G.N. Hounsfield가 Computerized Axial Transverse Scanning이라는 영상기술을 발표하였다. 이후에 전산화 단층촬영술은 Computed Tomography, Computerized Tomography, Computerized Transverse Axial Tomography, Computer aided Tomography, Computerized Axial Tomography, Reconstructed Tomography, Computed Transmission Tomography 등과 같은 여러명칭으로 불리워 오면서 발전하였다¹⁾.

전산화 단층촬영술은 물체의 얇은 횡단면에 미세하게 시준되는 X-선속을 여러방향으로 조사하여 투과 X-선을 형광 검출기로 수집하고, 컴퓨터를 연결하여 감약정도를 수학적 산술법으로 분석하고, 다시 단층상으로 재구성하는 방사선 촬영술이다²⁾.

일반 방사선사진에 비해 전산화 단층촬영술은 다음과 같은 장점³⁴⁾을 갖고 있다.

1. 상의 중복없이 관심있는 부분을 자세히 관찰할 수 있다.
2. 고대조 해상능을 가지므로 물리적 밀도차이가 1%이하인 조직간의 구별이 가능하다.
3. 상의 확대와 축소가 용이하다.
4. 컴퓨터의 재구성에 의하여 여러 가지 상을 얻을 수 있다.
5. 3차원적인 재구성이 가능하다.

반면에 일반 방사선사진에 비해 전산화 단층촬영술은 다음과 같은 단점¹⁾을 가지고 있다.

1. X-선 주사시간이 길어 피사체의 움직임에 의해 상의 질이 저하될 수 있다.
2. 구강내에 금속같은 방사선 불투과성 물체가 존재하면 그 물체를 중심으로 방사상으로 방사선 불투과성선이 나타날 수 있다. (High density foreign material artifact)
3. 어떤 부위에 미세한 방사선 불투과성 물체가

존재하면 그 부위의 화소전체가 방사선 불투과성을 나타낼 수 있다. (Partial volume effect)

4. 방사선 피폭량이 크다.
5. 수가가 높다.

치과영역에서 전산화 단층촬영술은 악안면부 병소의 진단, 악골내 Implant 매식시 잔존골의 평가, 악골내 매복치의 위치결정, 두개안면부 기형의 평가 등에 활용되고 있다. 특히 혼합치열기 소아의 악골은 중첩되는 구조물이 많기 때문에 일반 평면 방사선사진만으로 매복치의 위치결정과 악골내 병소진단에 충분한 정보를 제공하지 못할 때가 많다.

이에 저자는 서울대학교병원 소아치과에 내원한 환자의 진료시 IQ 전산화 단층촬영장치(Picker, USA)를 활용하여 양호한 결과를 얻었기에 보고하는 바이다(Fig. 1).




Fig. 1. IQ 전산화 단층촬영장치

II. 증례보고

증례 1 (상악 정중 매복과잉치의 발거)

본 환자는 7세 6개월의 남아로 상악 정중 매복과잉치의 발거를 주소로 내원하였고 임상적으로 #21의 협측전이 관찰되었다. Clark's rule을 이용한 일반 방사선사진의 관독을 통한 상악 정중 매복과잉치의 위치결정이 명확치 않았다(Fig. 2).

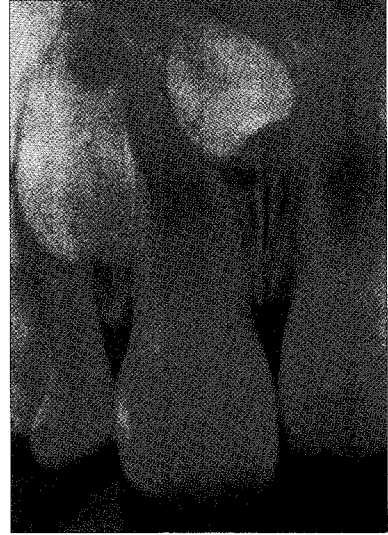
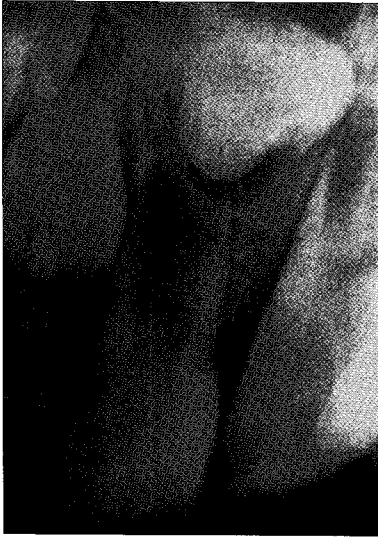
Fig. 2

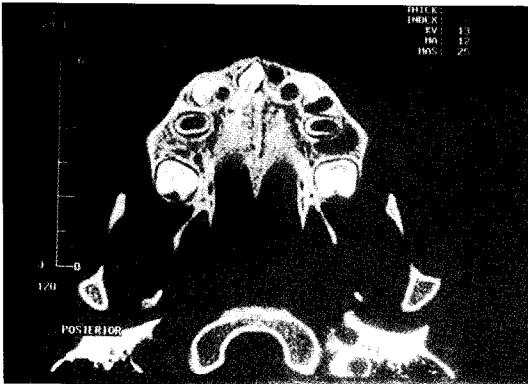


Fig. 3. 상악협측 치조골 최전하방에서 17mm 상방의 axial view

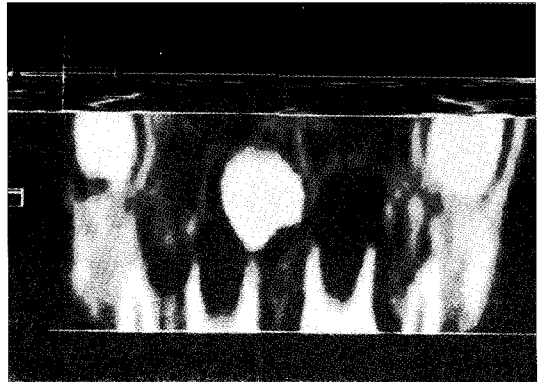


Fig. 4. coronal view

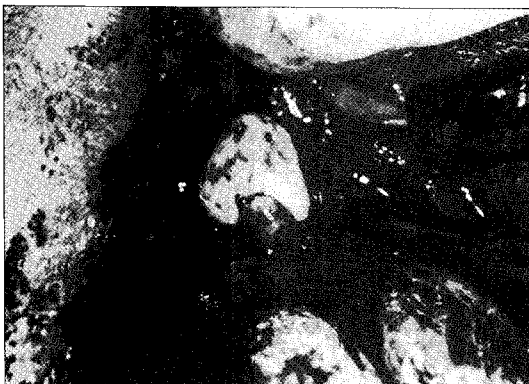

Fig. 5. 상악 정중 매복과잉치의 발거 장면

CT를 판독한 결과 상악 정중 매복과잉치의 치관은 #11 치근의 근심협측에 위치하고 정중양에서 2mm 우측, 상악협측치조골 최전하방에서 17mm 상방에 위치하는 것을 알 수 있었다. 또 치근은 #12 치경부의 설측에 존재하고 있었다(Fig. 3, 4).

치료는 정중양에서 2mm 우측, 상악협측치조골 최전하방에서 17mm 상방의 협측접근을 시행하여 상악 정중 매복과잉치를 발거하였다(Fig. 5).

증례 2 (매복된 영구치의 처치)

본 환자는 10세 2개월의 남아로 #11의 맹출지연을 주소로 내원하였고 임상적으로 #51의 만기잔존과 #11의 맹출지연이 관찰되었고 #11의 촉진에 불가능하였다. 일반 방사선사진에서 #11의 치관이 #12의 치근침부위에 매복되어 존재하는 것이 관찰되었다. CT를 판독한 결과 치아종이 정중앙에서 우측 9mm, 상악치조골 최하방에서 9mm 상방, #11의 설측에 위치하고 #11의 치관은 정중앙에서 우측 11mm, 협측치조골 최전하방점에서 상방 12mm에 협측으로 편위되어 위치하고 있는 것을 알 수 있었다(Fig. 7, 8, 9).

치료는 #11의 치근이 거의 완성되어 자발적 맹출의 가능성이 희박하다고 판단되어, 설측에서 치아종을 제거한 후 외과적 개창술을 이용해 #11의 치관을 노출시킨 후 direct bonding system을 이용한 교정적 견인장치를 부착하여 견인중이다(Fig.

10).

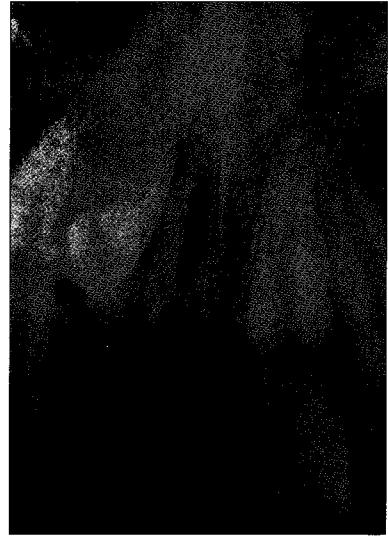


Fig. 6

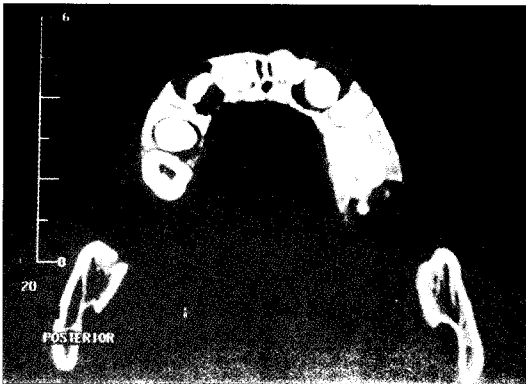


Fig. 7. 상악협측 치조골 최전하방에서 9mm 상방의 axial view

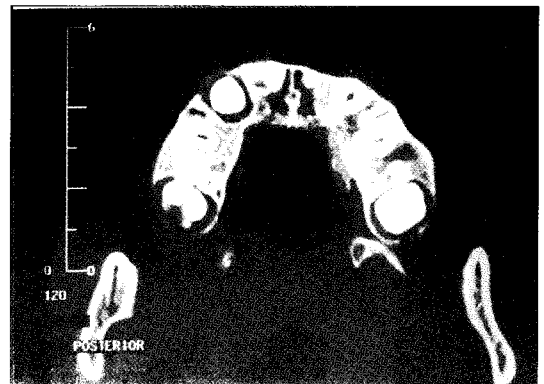


Fig. 8. 상악협측 치조골 최전하방에서 12mm 상방의 axial view

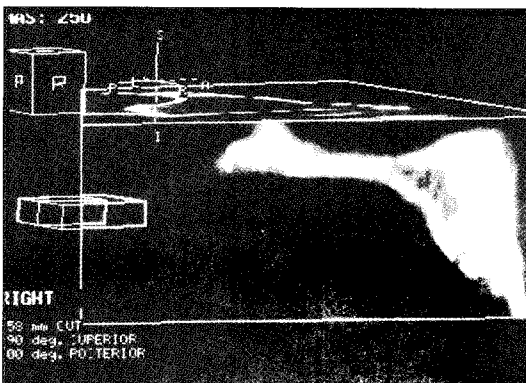


Fig. 9. sagittal view

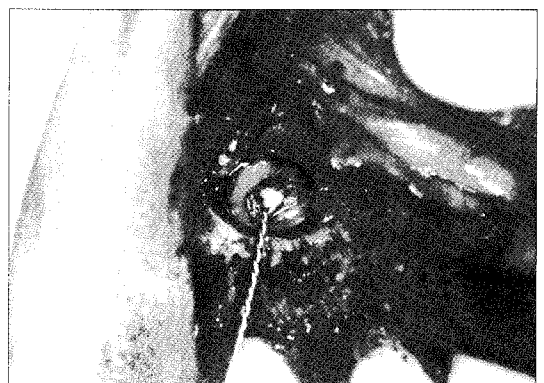

Fig. 10. 교정적 견인장치를 부착한 모습

증례 3 (악안면부 병소의 진단)

본 환자는 5세 8개월의 남자로 전치부 개교를 주소로 내원하였고, 임상적으로 전치부 개교, 상악전돌이 관찰되었다. 파노라마 방사선사진에서 좌측 상악골 부위에 무정형의 방사선 불투과상이 관찰되었다(Fig. 11). CT를 판독한 결과 #23의 원심에서 #26의 근심까지 방사골이 섬유-골성 조직으로 대체되었고 그 부위의 치조골은 협설측으로 팽윤된 양상이 관찰되었다(Fig. 12). 단방성 섬유성 이형성증으로 진단하였고 주기적으로 관찰하고 있다.

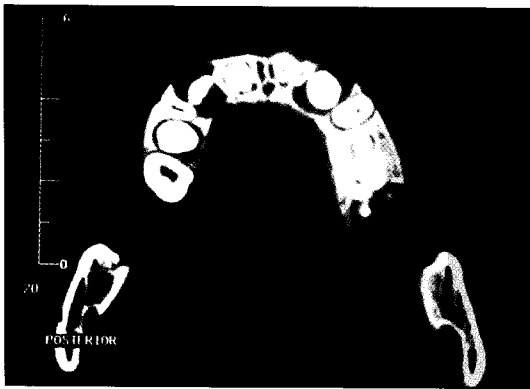

Fig. 11

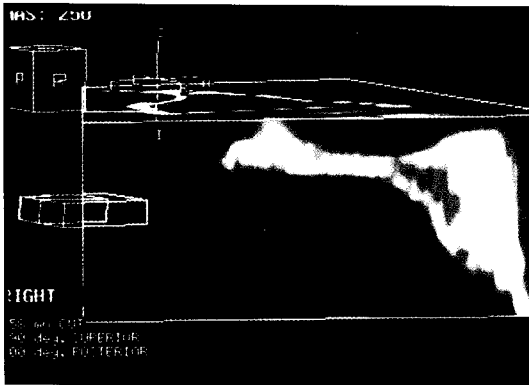


Fig. 12. 상악협측 치조골 최전하방에서 14mm 상방의 axial view

III. 총괄 및 고찰

혼합치열기의 소아는 영구치열기보다 악골부위에 증첩되는 구조물이 많기 때문에 소아환자의 정확한 악골내 병소의 진단과 매복치의 위치결정에

전산화 단층촬영술이 이용되고 있다. 증례 1에서 Clark's rule을 이용한 평면방사선사진의 판독만으로는 매복치의 협설측 위치의 결정이 여의치 않았지만 localization CT를 활용한 결과 매복치의 치관이 #11의 근심협측에 위치하고 있는 것을 알 수 있어, 협측으로 외과적 접근을 시도한 결과 용이하게 매복치를 발거할 수 있었다. 증례 2에서 #11 치관의 장축에 수직으로 자른 재구성상에서 치아종이 #11의 맹출을 방해하고 있는 것을 알 수 있었으나, #11 치근의 성장이 거의 완료되었기 때문에 치아종의 제거후에도 자발적 맹출의 가능성이 희박하다고 판단하여 교정적 견인을 시행하였다. 위의 증례를 통해, 매복치 발거시 CT를 활용한 매복치의 위치결정을 통해 적절한 발거계획의 수립을 가능하게 하여 인접치와 인접구조물의 손상을 줄일 수 있었고 발거시간의 단축과 골삭제를 최소화할 수 있어 발거후 부작용을 줄일 수 있었다. 증례 3에서 파노라마 방사선사진상에서는 상악좌측부위에서 불명확한 방사선 불투과상이 관찰되었으나 CT를 판독한 결과 monostotic fibrous dysplasia⁹⁾로 확진이 가능하였다. Bodner 등⁶⁾은 매복치를 가진 9명의 소아환자에서 매복치의 형태, 경사, 위치, 인접구조물과의 관계를 예측할 때 일반 평면방사선사진을 이용할 때보다 CT를 이용할 때 정확한 예측이 가능하다고 하였고, Elefteriadis 등⁷⁾은 평면방사선사진에 비해 CT는 매복된 영구전치의 인접치와의 관계, 협설측 위치에 대한 정확한 평가를 내릴 수 있게 하였고 특히 인접 영구전치의 치근 흡수가 의심될 때는 CT 촬영이 추천된다고 하였다.

이러한 CT의 우수함에도 불구하고 소아환자에서는 환자의 행동조절, 방사선 피폭량의 증가⁸⁾, 높은 수가 때문에 CT는 제한적으로 이용되어 왔다. 그러나 chloral hydrate¹⁰⁾나 비강내 midazolam¹¹⁾을 통한 진정으로 소아환자에게도 CT가 보편적으로 이용될 수 있고, 현재 국내에서 매복치의 위치결정을 위한 CT 촬영은 의료보험적용이 되고 있어 소아환자의 CT 촬영은 늘어가고 있는 추세이다. 또 최근에 이용되고 있는 Spiral CT 촬영술¹²⁾은 X-선 주사시간을 줄일 수 있어 상의 질을 유지한 상태로 환자의 움직임에 의한 artifact와 환자의 방사선 피폭량을 줄일 수 있다. 이러한 고려와 적절한 증

례의 선택이 이루어진다면 소아환자의 치과치료시 CT의 활용이 추천되어진다.

IV. 요약

1. CT에 의한 매복치의 위치결정은 적절한 치료계획의 수립을 가능하게 하여 시술시간의 단축과 인접치, 인접구조물의 손상을 줄여 시술후의 부작용을 줄일 수 있었다.
2. 매복된 영구치의 견인시 CT를 활용한 결과 개창부위의 정확한 위치결정과 예후에 대한 예측이 가능하였다.
3. 평면방사선사진의 판독후 악골내 병소가 의심되어 CT를 활용한 결과 병소의 확진이 가능하였다.
4. 소아의 CT촬영은 평면 방사선 촬영에 비해 증가된 방사선 피폭량, 높은 수가 때문에 적절한 증례의 선택이 중요하다.

참고문헌

1. 박수성, 김진상, 이관세 등 : 진단방사선원리. 대학서림, 전세열 : 476-531, 1985
2. 대한구강악안면 방사선학회 : 구강악안면 방사선학 (제2판). 이우문화사, 송창영 : 162-164, 1996
3. Bodner L, Samat H, Bar-Zib J, Kaffe I : Computed tomography in pediatric oral and maxillofacial surgery. J Dent Child 63 : 32-38, 1996
4. Ames J, Johnson R, Stevens E : Computerized tomography in oral and maxillofacial surgery. J Oral Surgery 38 : 145-149, 1980

5. 대한구강악안면 방사선학회 : 구강악안면 방사선학 (제2판). 이우문화사, 송창영 : 374-378, 1996
6. Bodner L, Samat H, Bar-Zib J, Kaffe I : Computed tomography in the management of impacted teeth in children. J Dent Child 61 : 370-377, 1994
7. Elefteriadis N, Athanasios E : Evaluation of impacted canines by means of computerized tomography. Int J Adult Orthod Orthognath Surg 11 : 257-264, 1996
8. Frederiksen NL, Benson BW, Sokolowsky TW : Effective dose and risk assessment from computed tomography of maxillofacial complex. Dentomaxillofac Radiol 54 : 55-58, 1995
9. Clark D, Danforth R, Barnes R, Burtch M : Radiation absorbed from dental implant radiography : A comparison of linear tomography, CT scan, and panoramic and intraoral techniques. J of oral Implantology 16 : 156-164, 1990
10. Hubbard AM, Markowitz RI, Kimmel B et al : Sedation for pediatric patients undergoing CT and MRI. J Comput Assist Tomogr 16(1) : 3-6, 1992
11. Weber ER et al : New routes in pediatric sedation : a research-based protocol for intranasal midazolam. J Nurs Care Qual 10(1) : 55-60
12. Preda L, Fianza A, Maggio EM et al : The use of spiral computed tomography in the localization of impacted maxillary canines. Dentomaxillofacial Radiology 26 : 236-241, 1997