

궤양성 대장염 환자에서 발생한 간질성 폐질환 1예

국립 공주 결핵 병원

유 민 규

계명대학교 의과대학 내과학교실, 병리학 교실*

이준호, 한승범, 전영준, 조승제*

= Abstract =

A Case of Interstitial Lung Disease in Ulcerative Colitis

Min Kyu Yoo, M.D.

National Kongju Tuberculosis Hospital, Kongju, Korea

June Ho Lee, M.D., Seong Beom Han, M.D., Young June Jeon, M.D., Seung Che Cho, M.D.*

Department of Internal Medicine and Pathology* Keimyung University School of Medicine, Taegu, Korea

Extracolonic manifestations which occur in approximately 10~20% of patients with ulcerative colitis most commonly affect joints, skin, liver and eyes.

In contrast, pulmonary involvement in ulcerative colitis is very rare. However, a variety of respiratory disorders has been associated with ulcerative colitis, including pulmonary vasculitis, bronchiectasis, chronic bronchitis, interstitial fibrosis, pleural effusion.

Since the first observation of pulmonary involvement in ulcerative colitis by Kraft in 1976, a few cases have been reported, and probably no such case have been reported in Korea yet. Here we report an experience concerning 56 year-old man interstitial lung disease in ulcerative colitis, who was diagnosed by clinical, radiographic, endoscopic, histologic findings.

Key words : Interstitial lung disease, Ulcerative colitis

서 론

궤양성 대장염은 여러 장기를 침범하여 관절, 피부, 간, 눈 등에서 다양한 장외 임상양상을 나타낸다고 알려져 있으나 폐를 침범하는 경우는 매우 드문 것으로 알려져 있다.

1976년 Kraft등은¹⁾ 6명의 궤양성 대장염 환자에서 장외 증상으로 발생한 폐질환을 보고 하였고 1993년 Camus등은²⁾ 폐 침범을 나타낸 33명의 염증성 장질환 환자를 분석하여 보고하였다. 아직 국내에서는 염증성 장질환 환자에서 발생한 폐질환의 보고가 없었다. 이에 저자들은 궤양성 대장염으로 진단 받고 치료 하던 중 심한 호흡곤란이 발생하여 내원한 환자에서 임상적, 방사선학적, 조직학적 검사로 간질성 폐질환을 진단 받은 1예를 경험하였기에 문헌 고찰과 함께 보고하고자 한다.

증 례

환 자 : 김 ○ 도, 남자, 56세

주 소 : 호흡곤란

현병력 : 입원 2년전 혈변이 동반된 설사와 하복부 통증으로 내원하여 대장 내시경 검사와 생검 조직 검사에서 궤양성 대장염으로 진단 받고 Sulfasalazine, Prednisolone로 치료 하였으나 증상이 호전 되지 않아, 입원 5개월전 Sulfasalazine 대신 Mesalamine으로 교체하여 투약했고 정기적으로 외래로 통원 치료 하였다.

입원 2주일전 기침이나 객담 없이 호흡곤란이 발생하였고 점차로 악화되어서 입원하였다.

과거력 : 특이 사항 없음

가족력 : 특이 사항 없음

직업력 : 20년간 철공소 근로자로 근무, 2년전 그만둠.

흡연력 : 2pack/day x30yrs. 7년전 중단.

이학적 소견 : 입원 당시 생체 활력 징후는 혈압이 100/60mmHg, 맥박이 분당 100회, 호흡수가 24회

체온은 36.5도 이었다. 환자의 의식은 명료하였으나, 안정시에도 호흡곤란을 호소하였고 폐청진 소견에서는 양측 폐야에서 미세한 악설음(fine crackle)이 들렸으나, 심잡음은 없었다. 사지에는 곤봉지가 관찰되었으며 청색증은 없었다.

검사실 소견 : 말초 혈액검사에서 혈색소가 12.8g/dl, 헤마토크리트 41.8%, 백혈구 4560/mm³ (중성구 55%, 림프구 38%), 혈소판 390,000/mm³, 호산성구 80/mm³, 적혈구 침강속도 40mm/hr 이었다. 전해질 검사에서 Na 135mEq/L, K 3.5mEq/L, Cl 101mEq/L 이었고 혈청 생화학 검사소견은 Ca 8.2mg/dl, P 3.2mg/dl, BUN 20mg/dl, Creatinine 0.8mg/dl, 총 단백질이 5.8g/dl, 알부민 2.0g/dl 이었고, 객담의 세균 및 항산균 검사는 음성이었으며 객담의 세포학적 검사상에서 악성세포는 없었다. ANA : negative, dsDNA : negative, C₃ 58.5, C₄ 42.9, RA 10.1IU/ml, ASO 58IU/ml, CRP 15.4mg/dl 이었다. 입원 당시 동맥혈 가스분석 소견은 실내 공기에서 PH 7.49, PCO₂ 26.7mmHg, PO₂ 48.2mmHg, HCO₃ 20.3mmol/L, 산소 포화도 86.3%

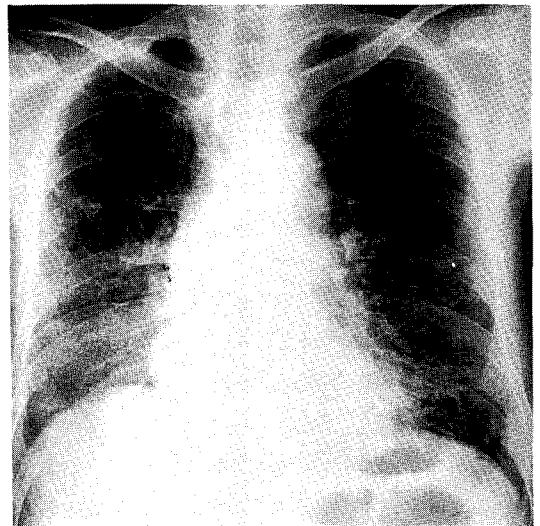
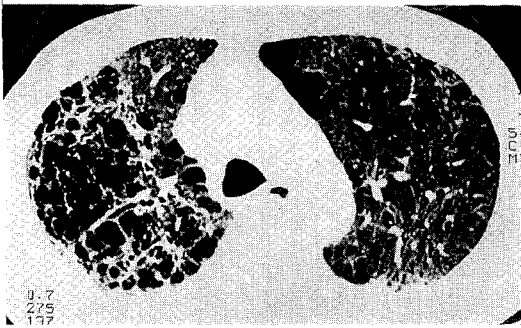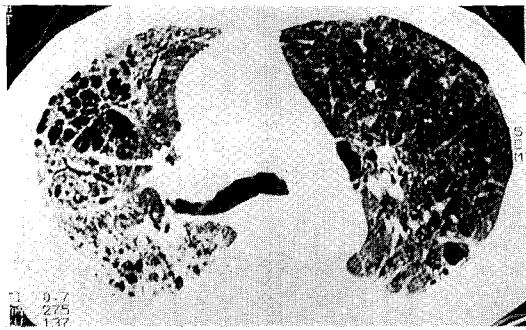


Fig. 1. Chest PA shows several reticular density lesion in both lung fields more extensive in basal lung



A



B

Fig. 2. HRCT of Chest shows multiple bullae formations and dilatations of bronchial tree in both upper lobes. there show honeycombing and ground glass appearance in the right middle and lower lobes and left lower lobe.

이었다.

방사선 소견: 단순 흉부 촬영상 망상형 음영이 미만성으로 폐 기저부에서 주로 관찰되었고(Fig. 1), 흉부 고해상 CT에서 우중엽 및 하엽 그리고 좌하엽에서 소엽내 간질 비후, 견인성 기관지 확장증 및 붕소상(honeycombing) 및 간유리(ground glass) 양상의 음영등이 주로 늑막 하엽의 폐기저부에서 관찰되었다(Fig. 2).

기관지 내시경: 기관지내 종물은 관찰되지 않았고, 우측 중엽 기관지에서 시행한 기관지폐포세척술(BAL)

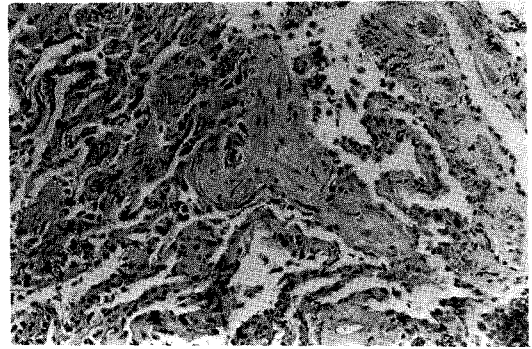


Fig. 3. Transbronchial lung biopsy showing thickening of alveolar septa and foci of fibroblastic plugs within air spaces. There are a few chronic inflammatory cellular infiltration in the interstitial tissue. (H & E, x100)

에서 림프구 77.1%, 폐포대식세포 4.6%, 호중구 17.1%, 호산구 2.6%로 림프구가 우세한 소견을 나타내었다. 경기관지 폐조직생검술(TBLB) 시행하여 폐간질에 섬유화 및 염증 세포 침윤 소견이 관찰되었다(Fig. 3).

치료 및 경과: 이상의 소견으로 궤양성 대장염에 동반된 간질성 폐질환으로 진단하였고 약제에 의하여 유발된 폐질환의 가능성이 배제되지 않아서 Mesalamine의 사용을 중단한 후 Prednisolone 40mg/day을 투여하면서 경과를 관찰하였으나 혈변을 동반한 심한 설사가 지속되면서 호흡곤란이 악화되고 심한 과탄산증으로 진행되어 기계적 환기장치를 사용하였으나, 입원 11일째 호흡 부전으로 사망하였다.

고 찰

궤양성 대장염, Crohn's 질환 등 염증성 장질환이 피부, 관절, 눈, 간 담도 등 여러 다양한 장외 장기를 침범한다는 것은 1964년 Edward 등³⁾의 연구에 의하여 잘 알려져 있다.

궤양성 대장염 환자에서 호흡기 질환이 동반될 수 있다는 연관 가능성에 대해서는 간헐적인 보고가 있었으나, 1971년 Rogers등⁴⁾이 염증성 장질환 환자 1400명을 분석한 결과 그 원인을 설명할 수 없는 폐질환이 동반한 6례를 보고한 이후, 1976년 Kraft등¹⁾이 염증성 장질환에 동반된 호흡기 질환 환자 6명을 보고한 후에야 드물지만 폐장도 염증성 장질환에서 침범될 수 있는 장외 장기의 하나로 밝혀졌다. 염증성 장질환에서 동반된 호흡기 질환의 빈도는 드물지만 그 유형은 다양한 편으로 1989년 Desai등⁵⁾은 기도질환, 폐혈관 질환, 간질성 폐질환, 늑막질환이 있고 이중 기관지염과 기관지 확장증 형태의 기도질환이 가장 흔하다고 보고 하였다. 한편 1993년 Camus등²⁾은 염증성 장질환에서 다른 원인으로는 설명할 수 없는 호흡기 증상 및 방사선학적 이상소견을 보이는 33명의 환자를 분석하여 기도 질환, 간질성 질환, 괴사성 폐실질 결절, 장막염등 4가지 유형으로 분류 하였다. 염증성 장질환과 색전증과의 연관성에 관한 보고도⁶⁾ 있지만 일반 대중에서 폐색전증이 비교적 드문 질환이고 우연히 같이 병발 하였을 가능성을 배제할 수 없어서 상기 저자들은 폐색전증은 호흡기 질환의 유형에서 제외 하였다. Camus등의 보고에 의한 호흡기 질환의 유형을 좀 더 자세히 살펴보면 기도질환은 기도폐쇄(성문하 협착) 3명, 만성 기관지염 6명, 만성 화농성 기관지염 3명, 기관지 확장증 6명, 만성 세기관지염 2명, 총 20명이고 간질성 폐질환 형태로 BOOP (bronchiolitis obliterans organizing pneumonia) 6명, 비특이적 간질성 폐렴 1명, 폐 침윤 및 호산구 증가증 3명 총 10명 이었으며, 그의 괴사성 폐실질 결절 2명, 장막염 1명으로 기도질환이 가장 흔한 유형의 폐 침범 형태였다. 간질성 폐질환을 확진하기 위한 검사로써 개흉 폐색검술이 이용되나 경기관지 폐조직 생검술(TBLB)에 의한 작은 폐 조직 절편으로서도 진단 예⁷⁾가 있고 저자들이 보고한 증례도 TBLB을 시행하여 폐 간질조직의 섬유화와 염증세포의 침윤 소견이 폐섬유화증과 부합되는 소견이 관찰되었다. 한편 자가 면역반응이나 호산구 증가, 외인성 알러젠에 대

한 항체등이 보이지 않아서 만성 과민성 폐장염, 호산구성 폐렴과는 감별진단이 가능하였다.

염증성 장질환에 동반된 폐질환에서 반드시 고려하여야 할 것은 염증성 장질환의 치료제로써 사용되는 Sulfasalazine등의 약제에 의하여 유발되는 경우이다. 염증성 장질환 환자 중에서 과거 이들 약제의 사용력이 전혀 없었던 환자에서도 폐질환이 동반될 수 있으나 Sulfasalazine 사용으로 호산구 침윤 폐렴, 과민성 폐장염, 경화성 폐포염, 만성 간질성 폐렴, 폐쇄성 세기관지염등 다양한 유형의 폐 침범 예가 보고 되었다.^{8,9)} 약제에 의하여 유발된 폐 침윤의 경우 투약을 중단하면 대부분 호전을 보인다고 알려져 있으나 약제 투약을 중단하고 스테로이드 투약, 대장 절제술 등 시행하여도 호전되지 않는 경우도 있으며 Sulfasalazine의 부작용의 주 원인으로 알려진 Sulfapyridine을 제거한 5-aminosalicylate에 의한 폐질환의 보고도 있어서 본 증례에서도 장기간 Sulfasalazine을 사용하였고 호흡기 증상 발현 4개월전 Sulfasalazine 사용을 중단하고 Mesalamine을 사용하였기 때문에 이들 두 약제에 의하여 발생할 간질성 폐질환의 가능성은 배제할 수는 없다.

염증성 장질환에서 폐 침범이 일어나는 기전은 확실히 밝혀져있지 않지만 폐장과 소화기계 두 기관 모두가 자가 항체에 취약하고 두 기관의 상피 세포가 발생학적 기원이 동일하여 유사한 염증 반응을 일으키며 간질성 폐질환과 궤양성 대장염 양 질환 모두가 순환성 면역 복합체¹⁰⁾와 변형 작동 세포 기능과 연관이 있다는 것등이 병인론으로 추정되고 있다¹¹⁾. 염증성 장질환의 폐 침범 예중 80% 이상이 궤양성 대장염 환자에서 발생한 것으로 궤양성 대장염이 Crohn's 질환보다 호흡기 질환의 발생 빈도가 더 높은 경향을 보였고 염증성 장질환의 경우에는 남,녀 비가 비슷한 것으로 알려져 있으나 호흡기 질환이 동반된 염증성 장질환의 경우에는 여성에서 더 호발하는 경향을 보였으며 특히 기도질환의 형태로 호흡기를 침범하는 경우에는 더 흔하였었고 염증성 장질환 환자에서 폐질환의 발현 시기는 80% 이상에서 염증성 장질환이 먼저 발생되었

으며 폐질환이 나중에 발생하였으나 소수에서는 소화기계 증상과 폐 증상이 동시에 발생하는 경우와 폐 증상이 소화기계 증상에 선행하는 경우도 있었다²⁾. 본 증례에서는 소화기계 증상이 먼저 발생한 후 호흡기계 증상이 발생하였다. 드물게 관찰되는 폐 침범 예인 폐 섬유화증은 호흡곤란 등의 증상과 수지와 족지에서 곤봉지가 관찰되며 단순 흉부 방사선상 양측 폐하야에 간질성 음영이 나타나고 흉부고해상도 전산화 단층 촬영상(HRCT) 붕소상 음영이 나타나는 등 특발성 폐 섬유화증의 임상 양상, 방사선학적 소견이 보이나 이전에는 관찰되지 않은 새로운 병변이 지속적으로 보이면서 다른 이차적인 원인을 설명할 수 없는 경우 염증성 장질환에 의한 폐 섬유화증으로 추정 진단할 수 있으며^{12,13)} 본 증례도 유사한 소견을 보였다. 폐 기능 검사상에서는 주로 제한성 환기 장애가 관찰되고 특히 폐 확산능은 다른 폐 기능 검사의 측정치가 정상이라도 감소될 수 있는 것으로 알려져 있으나¹⁴⁾ 본 증례에서는 환자의 호흡곤란이 심하여서 시행할 수 없었다. 폐포 세척술 소견은 호중구, 림프구 등이 증가할 수 있다고 알려져 있으며¹⁵⁾ 본 증례에서는 호중구의 증가가 현저하였다.

치료로써는 스테로이드제제가 효과적인 것으로 알려져 있으며 이는 시토킨 생성과 발현을 억제하고 교원질 생성을 억제시키며 백혈구에서 Prostaglandin, Leukotriene의 생성을 억제 시키는 등 스테로이드 제제의 항 염증 효과에 기인한 것으로 추정되나 장기간의 치료효과에 대해서는 확실하게 밝혀져 있지 않다¹⁶⁾. 경구용 스테로이드 제제도 효과는 있지만 기도에 심한 염증이 있거나 만성 세기관지염에서는 치료효과가 떨어지며 광범위한 간질성 폐질환이나 성문하 협착등에서는 정주가 필요하다고 알려져 있다¹⁷⁾. Sulfasalazine 약제에 의한 폐질환이 의심될 때는 해당 약제를 중단하면 대부분 호전되는 것으로 알려져 있으며 예후도 비교적 양호한 것으로 알려져 있고 증상 호전 후 원인 약제의 탈감작 요법에 대해서는 호산구 침윤성 폐렴을 제외한 다른 형태의 폐 침윤 경우에는 일 반적으로 추천되고 있지 않다^{8,9)}. 그 외 본 증례에서

와 같이 활동성이 있는 염증성 장질환의 경우에는 대장 절제술등이 시도 되어질 수 있다. 저자들이 보고한 증례의 경우에는 혈변성 설사등 궤양성 대장염의 증상이 있는 환자에서 이전에는 관찰되지 않았던 임상 소견 및 방사선학적으로 간질성 폐질환 형태의 폐 침범이 관찰되었고 경기관지 폐조직 생검으로써 폐 섬유화증으로 진단 하였다. 폐 섬유화증 진단 4개월 전 Sulfasalazine투여를 중단하고 Mesalamine으로 교체 투약 하였으나 상기 두 약제에 의한 간질성 폐질환 가능성이 완전히 배제되지는 않았고 다량의 스테로이드를 정맥 주사 하였으나 호흡부전으로 사망 하였다.

요 약

저자들은 2년전 궤양성 대장염으로 진단 받고 Sulfasalazine, Mesalamine등을 투약 해 오던 중 호흡곤란을 주소로 내원한 환자에서 임상양상 및 방사선학적 소견, 경기관지 폐조직 생검소견등을 실시하여 궤양성 대장염으로 진단하고 스테로이드 제제등을 정주 하였으나 호흡부전으로 사망한 증례를 경험 하였기에 이를 문헌고찰과 함께 보고 하는 바이다.

참 고 문 헌

1. Kraft SC, Earle RH, Toesler M, Esterly JR : Unexplained bronchopulmonary disease with inflammatory bowel disease. Arch Intern Med 136 : 454, 1976
2. Camus P, Piard F, Ashcroft T, Gal AA, Golby TV : The lung in inflammatory bowel disease. Medicine Baltimore May 72(3) : 151, 1993
3. Edwards FC, Truelove SC : The course and prognosis of ulcerative colitis. Gut 5 : 1, 1964
4. Rogers BHG, Clark LM, Kirsner JB : The epidemiologic and demographic characteristics of inflammatory bowel disease : A analysis of a computerized file of 1,400 patients. J Chron Dis

- 24 : 743, 1971
5. Desai SJ, Gepharet GN, Stoller JK : Diffuse panbronchiolitis preceding ulcerative colitis. *Chest* 45 : 1342, 1989
 6. Kehoe EL, Newcomer KL : Thromboembolic phenomena in ulcerative colitis. *Arch Intern Med* 113 : 711, 1964
 7. Desai SJ, Gepharet GN, Stoller JK : Diffuse panbronchiolitis preceding ulcerative colitis. *Chest* 45 : 1342, 1989
 8. Williams T, Eidus L, Thomas P : Fibrosing alveolitis, bronchiolitis obliterans, and sulfasalazine therapy. *Chest* 81 : 766, 1982
 9. Wang KK, Bowyer BA, Fleming CR, Schroeder KW : Pulmonary infiltrates and eosinophilia associated with sulfasalazine. *Mayo Clin Proc* 59 : 343, 1984
 10. Kemler BJ, Alpert E : Inflammatory bowel disease associated circulating immune complexes. *Gut* 21 : 195, 1980
 11. Martinet Y, Rom WN, Grotendorst GR, et al : Exaggerated spontaneous release of platelet-derived growth factor by alveolar macrophages from patients with idiopathic pulmonary fibrosis. *N Engl J Med* 317 : 202, 1987
 12. McKee AL, Rajapaksa A, Kalish PE, Pitchumoni CS : Severe interstitial pulmonary fibrosis in a patient with chronic ulcerative colitis. *Am J Gastroenterol* 78 : 86, 1983
 13. Mathieson JR, Mayo JR, Staples CA, Muller NL : Chronic diffuse infiltrative lung disease. Comparison of diagnostic accuracy of CT and chest radiography. *Radiology* 171 : 111, 1989
 14. Ostrow D, Cherniack RM : A resistance to airflow in patients with diffuse interstitial lung disease. *AM Rev Respir Dis* 108 : 205, 1973
 15. Reynolds HY : Idiopathic interstitial pulmonary fibrosis—contribution of bronchoalveolar lavage analysis. *Chest* 89 : 139, 1986
 16. Claman HN : Glucocorticosteroid I, Anti-inflammatory mechanism. *Hosp pract*, July 18 : 128, 1983
 17. Balestra DJ, Balestra ST, Wasson JH : Ulcerative colitis and steroid responsive, diffuse interstitial lung disease. *JAMA* 260L : 62, 1988