

기관지 결핵 환자에서 부신피질 스테로이드 투여가 기관지 협착의 완화에 미치는 영향

한림대학교 의과대학 내과학교실, 삼성의료원 내과*

모은경, 김호중*, 김동규, 최정은, 박명재, 현인규, 이명구, 정기석

= Abstract =

The Effect of Corticosteroid on the Treatment of Endobronchial Tuberculosis

Eun Kyung Mo, M.D., Ho Joong Kim M.D., Jung Eun Choi M.D., Dong Gyn Kim M.D.,
Myung Jae Park M.D., In Gyu Hyun M.D., Myung Koo Lee M.D., Ki-Suck Jung M.D.

Department of Internal Medicine Hallym University, College of Medicine, Chuncheon, Korea

Objective : Appropriate antituberculosis chemotherapy may not prevent occurrence or progression of tracheo-bronchial stenosis and obstruction in the patients with endobronchial tuberculosis. The effect of corticosteroid treatment combined with antituberculosis chemotherapy was inconclusive. We evaluated prospectively the effect of corticosteroid treatment.

Methods : We diagnosed endobronchial tuberculosis by bronchoscopic examination and bronchial biopsy in the patients of tuberculosis within one month of antituberculosis chemotherapy. After randomization, we prescribed isoniazid, rifampin, ethambutol, and pyrazinamide with or without prednisolone 40 mg for 4 weeks. We carried out bronchoscopy in second month and ninth month of treatment.

Results : Edematous endobronchial tuberculosis showed significant improvement of bronchial stenosis after corticosteroid treatment ($p < 0.05$). Corticosteroid treatment did not have advantage of improvement of bronchial stenosis in the patients with infiltrative endobronchial tuberculosis.

Conclusion : Corticosteroid is effective in the treatment of bronchial stenosis when endobronchial tuberculosis is edematous type, in the early period of antituberculosis chemotherapy.

서 론

기관지 결핵은 폐결핵 환자의 10 내지 15퍼센트에 달하여 많은 환자가 있을 것으로 추정되나^{1,2)} 임상적으로 진단이 쉽지 않아 기관지 천식이나 기관지암으로 오진되기도 한다^{3,4)}. 또한 조기 진단과 적절한 치료가

이루어지지 않았을 경우 기도협착 및 이에 수반된 원위부 폐의 허탈로 호흡곤란, 천명음등의 증상을 초래하거나 이차성 폐렴, 무기폐, 기관지 확장증등의 합병증을 남길 수 있다^{5,6)}. 기관지 결핵의 치료는 다른 결핵과 마찬가지로 항결핵 화학요법이 근간을 이루며 기관지 협착을 방지 또는 치료하기 위해 부신피질 스테

로이드 병행투여^{1,7)}, 풍선 카테터를 이용한 기관지확장술⁸⁾, 기관지내 확장스텐드 삽입술, 수술요법⁹⁾, Laser 치료¹⁰⁾ 등이 시행되고 있다. 이중 부신피질스테로이드 병행투여에 대하여 1967년 Nemir 등¹¹⁾이 소아를 대상으로 한 이중맹검연구에서 항결핵제 투여후 4개월 이내에 투여할 경우 효과가 있으며 특히 기관지벽이 감염된 림프절에 의해 파괴된 경우는 보다 명확한 효과가 있다고 보고하였다. 이후로 부신피질스테로이드 병용요법의 유용성에 대한 연구 보고들이 있었으나^{1,3,7)} 3제 이상의 항결핵 화학요법만으로도 기관지 결핵의 치료가 충분하며, 스테로이드 병용군과 비교할 때 차이가 없다는 보고도 나오고 있다.¹²⁾ 그러나 이제까지 전향적 연구는 이루어지지 않았다. 이에 저자들은 기관지 결핵 환자에서 부신피질스테로이드 병용치료의 효과를 증명하기 위해 기관지 협착이 있는 초치료 환자를 대상으로 하여 무작위로 스테로이드 투여군과 비투여군으로 나누어 전향적 연구를 시행하였다.

대상 및 방법

1. 대상

1992년 3월부터 1994년 5월까지 한림대학교 의료원을 방문한 치료력 1개월 미만의 기관지 결핵환자를 대상으로 하였다. 기관지 결핵의 진단은 기관지경검사서 육안적으로 보이는 병변이 있고 객담이나 기관지 세척액에서 항산균 도말 혹은 배양이 양성이거나 기관지 조직검사상 결핵에 합당한 소견이 있는 경우에 기관지 결핵으로 진단하였다. 현재 부신피질스테로이드를 투약하고 있거나 기관지 확장증, 만성폐쇄성 폐질환, 기관지 천식, 간질성 폐질환등 동반된 흉부질환이 있거나 당뇨병, 간질환, 신부전증, 악성종양등 전신질환이 있는 경우, 과거력상 결핵의 병력이 있는 경우는 대상에서 제외하였다.

기관지 결핵의 육안적 분류는 반흔형(cicatrical type), 부종형(edematous type), 침윤형(infiltrative type), 선종형(glandular type)등 4가지로 대

별하였다. 반흔형(cicatrical type)은 장기간의 기관지 결핵에 의해서 섬유화가 상당히 진행되어 기관지가 좁아진 형태로 서울대병원 분류중 반흔형(stenotic with fibrosis), Oho분류중 fibrostenotic type, Lukomsky분류중 cicatrical type에 해당한다¹³⁻¹⁵⁾. 부종형(edematous type)은 기관지 내강이 심한 염증성 병변으로 좁아져 있으나 건락성 피사나 섬유화의 증거가 없는 경우로 서울대병원 분류중 stenotic without fibrosis, Oho분류중 edematous-hyperemic type, Lukomsky분류중 경도의 infiltrative type에 해당한다. 침윤형(infiltrative type)은 건락성 피사물질과 동반되는 점막의 궤양, 주위의 염증에 의해 기관지가 좁아진 형태로 서울대병원 분류중 건락성 피사형(actively caseating type) 및 궤양형(ulcerative type), Oho분류중 infiltrative-proliferative type 및 ulcerative-granular type, Lukomsky분류중 infiltrative type 및 ulcerative type에 해당한다. 선종형(glandular type)은 기관지가 종대된 림프절이 기관지벽을 미란시키면서 기관지 내강 내로 돌출되어 있어 내강이 편향되게 좁아진 형태로 서울대병원 분류중 종양형(tumorous type)에 해당한다. 본 논문에서는 상기와 같이 4가지로 분류하였고 이외에 과립형(granular type), 비특이성 기관지염형(non-specific bronchitic type)등은 기관지 내강이 잘 유지되어 있는 형태로 기관지 협착이 문제되지 않고 발생빈도도 낮아 대상에서 제외하였다. 반흔형도 이미 섬유화가 상당히 진행되어 치료효과가 없을 것으로 사료되어 대상에서 제외하고 부종형(edematous type), 침윤형(infiltrative type), 선종형(glandular type)의 기관지 결핵만 대상으로 하였다.

2. 방법

기관지 결핵이 의심되면 기관지 내시경을 시행하여 기관지 세척액 항산균 도말과 배양검사, 기관지 병변의 조직검사를 시행하였다. 대상환자를 초진일을 기준으로 끝수가 홀수이면 스테로이드 비투여군, 끝수가 짝

수이면 스테로이드 투여군으로 나누었다. 두 군 모두 isoniazid 400mg, rifampin 450mg, ethambutol 800mg, pyrazinamide 1500mg을 경구로 투약하였다. 스테로이드 투여군은 프레드니솔론 40mg을 2개월간 병용 투여후 1개월에 걸쳐 감량하였다. 치료 후 2개월째와 9개월째에 기관지 내시경을 시행하여 기관지 결핵병변의 위치, 육안적 분류의 형태, 협착의 정도를 측정하였다. 협착의 정도는 0%, 25%, 50%, 75%, 100%로 나누어 기술하였다.

3. 통계처리

전체 환자의 통계 처리는 Chi-square test를 이용하였으며 n수가 Chi-square test의 가정을 만족시키지 못한 경우는 Fisher's exact test를 이용하였다.

결 과

총 대상 환자는 25명이었으며 나이는 42.6 ± 17.4 세(평균 \pm 표준편차) 남자가 4명 여자가 21명이었다. 이 중 스테로이드 투여군이 15명, 비투여군이 10명이었다. 기관지내시경상 병변의 수는 총 47병변이 있었으며 한 환자당 1.7 ± 0.8 병변이 있었다. 가장 많은 병변을 가지고 있었던 경우는 3개였다. 부위별로는 좌측 기관지에 30개의 병변이 관찰되었고 우측

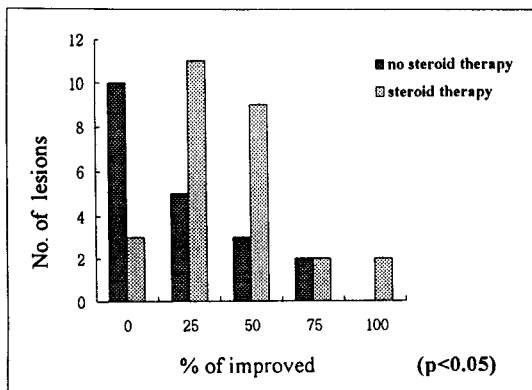


Fig. 1. Improvement of stenosis in the patients with endobronchial tuberculosis

기관지에는 16개의 병변이 있었으며 기도에 1개의 병변이 있었고 좌측 주기관지를 침범한 경우가 7개, 좌상엽 기관지에 21개, 좌하엽기관지에 2개, 우측 주기관지에 1개, 우측주간기관지에 2개, 우상엽기관지에 4개, 우중엽기관지에 1개, 우하엽 기관지에 2개 병변이 있었다. 육안적 분류에 따른 아형을 보면 부종형이 15개 침윤형이 29개 선종형이 3개였다.

기관지내시경으로 추적 관찰시 최종적으로 시행한 내시경소견을 근거로 호전정도를 판정하였을 때 부신피질 스테로이드 투여군에서는 호전이 없었던 경우가 10개 병변이었으며 25%의 호전을 보인 경우가 5개, 50%의 호전을 보인 경우가 3개, 75%의 호전을 보인 경우가 2개병변에서 있었고, 부신피질 스테로이드 투여군에서는 호전이 없었던 경우가 3개 병변이었으며 25%의 호전을 보인 경우가 11개, 50%의 호전을 보인 경우가 9개, 75%의 호전을 보인 경우가 2개병변에서 있었고, 100%의 호전을 보인 경우도 2개에서 있었다.($p < 0.05$ by chi-square test, Fig. 1 참조)

육안적 분류에 따른 아형별로 살펴보면 부종형인 경우 부신피질 스테로이드 비투여군에서는 호전이 없었던 경우가 6개 병변이었으며 25%의 호전을 보인 경우가 1개병변에서 있었고, 부신피질 스테로이드 투여군에서는 호전이 없었던 경우가 1개 병변이었으며 25%의 호전을 보인 경우가 2개, 50%의 호전을 보인 경우가 5개에서 있었다.($p < 0.05$, Fig. 2 참조) 침윤형인 경우 부신피질 스테로이드 비투여군에서는 호전이 없었던 경우가 2개 병변이었으며 25%의 호전을 보인 경우가 4개, 50%의 호전을 보인 경우가 3개, 75%의 호전을 보인 경우가 2개병변에서 있었고 부신피질 스테로이드 투여군에서는 호전이 없었던 경우가 2개 병변이었으며 25%의 호전을 보인 경우가 8개, 50%의 호전을 보인 경우가 5개, 75%의 호전을 보인 경우가 2개병변에서 있었고, 100%의 호전을 보인 경우도 1개에서 있었다.($p > 0.05$ Fig. 3 참조) 선종형의 경우는 부신피질 스테로이드 비투여군에서는 호전이 없었던 경우가 2개 병변이었으며 호전을 보인 경우는 없었고 부신피질 스테로이드 투여군에서는 1

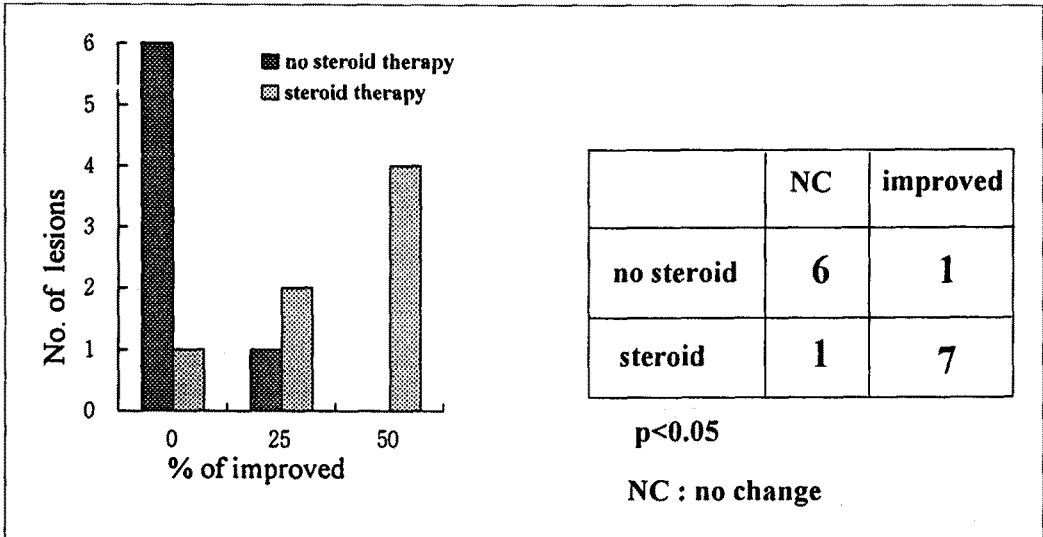


Fig. 2. Improvement of stenosis in the patients with edematous endobronchial tuberculosis

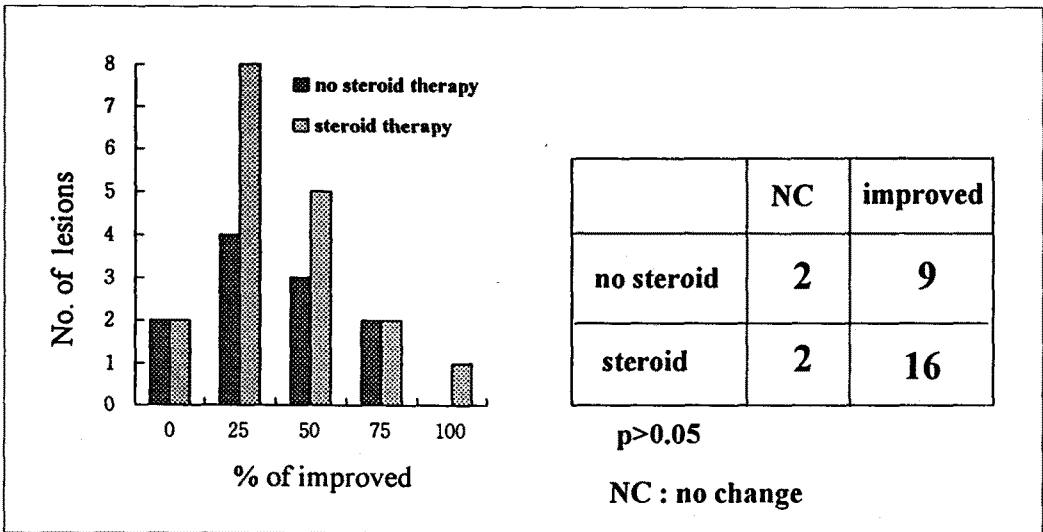


Fig. 3. Improvement of stenosis in the patients with infiltrative endobronchial tuberculosis

개 병변에서 100%의 호전이 있었으나 수가 너무 작아 통계처리를 할 수 없었다.(Fig. 4 참조)

2개월에 시행한 기관지 내시경 소견으로 호전정도를 판정하였을 때는 부신피질 스테로이드 비투여군에서는 호전이 없었던 경우가 10개 병변이었으며 25%의 호전을 보인 경우가 5개, 50%의 호전을 보인 경

우가 2개, 75%의 호전을 보인 경우가 2개 병변에서 있었고, 부신피질 스테로이드 투여군에서는 호전이 없었던 경우가 5개 병변이었으며 25%의 호전을 보인 경우가 6개, 50%의 호전을 보인 경우가 6개, 75%의 호전을 보인 경우가 2개 병변에서 있었고, 100%의 호전을 보인 경우가 1개에서 있었다.(Fig.5 참조) 9

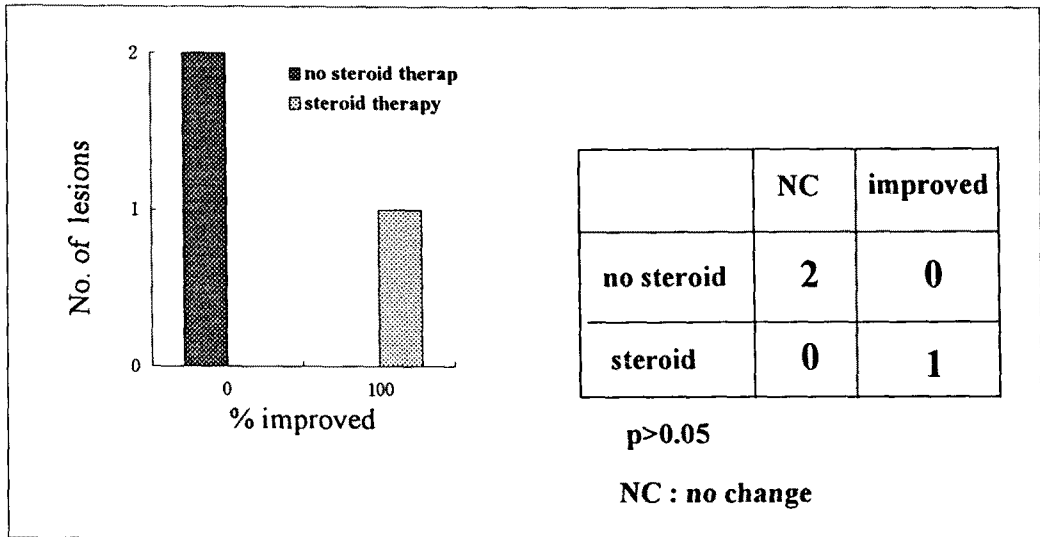


Fig. 4. Improvement of stenosis in the patients with glandular endobronchial tuberculosis

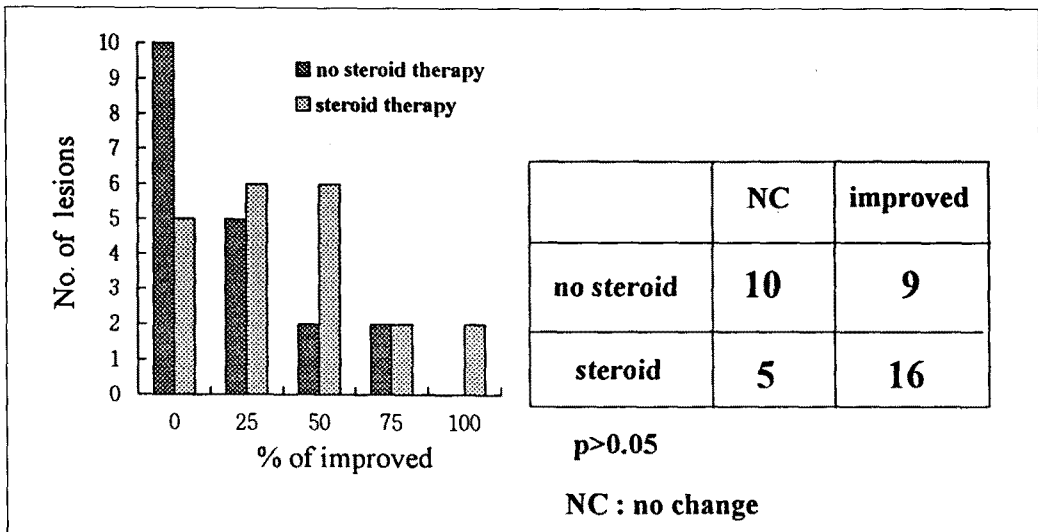


Fig. 5. Improvement of stenosis in the patientst with endobronchial tuberculosis after 2 months

개월에 호전 정도를 판정이 가능했던 경우만을 보면 부신피질 스테로이드 비투여군에서는 호전이 없었던 경우가 10개 병변이었으며 25%의 호전을 보인 경우가 2개, 50%의 호전을 보인 경우가 1개, 부신피질 스테로이드 투여군에서는 호전이 없었던 경우가 1개

병변이었으며 25%의 호전을 보인 경우가 6개, 50%의 호전을 보인 경우가 7개, 75%의 호전을 보인 경우가 1개 병변에서 있었고, 100%의 호전을 보인 경우가 2개에서 있었다.(Fig. 6 참조)

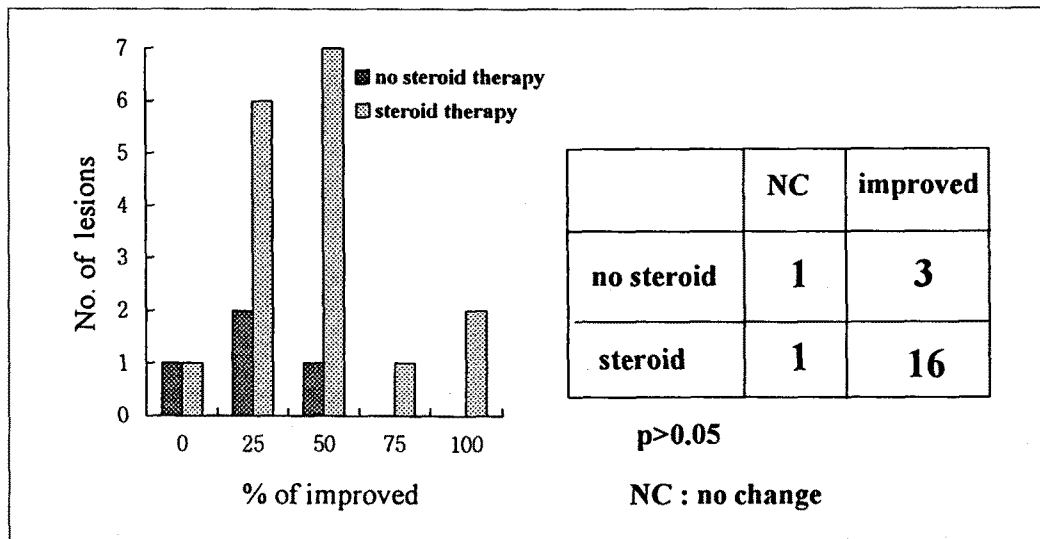


Fig. 6. Improvement of stemosis in the patients with endobronchial tuberculosis after 9 months

고 안

기관지 결핵의 치료에 스테로이드 병용 치료가 과연 도움이 되는가에 대해서는 논란이 있다. 1963년 Villar¹⁶⁾가 415명의 소아 결핵 환자를 대상으로 항결핵 치료만을 시행하였던 경우에는 최장 12년까지 추적 관찰한 결과 179례중 86례에서 기관지 협착이 발생하였으므로 기관지 림프절 병변에서 스테로이드를 병용하는 치료에 대해 제안한 바 있다. 1967년에 Nemir 등¹¹⁾이 소아에서 중격동 림프절 결핵에 의한 기관지 협착이 있는 경우에 스테로이드를 병용 치료한 환아에서 흉부 단순 촬영 및 기관지내시경 소견의 유의한 호전이 있었다는 것을 전향적 이중 맹검 연구를 통하여 보고하였다. 스테로이드는 5mg/kg/day의 용량으로 6일간 투여후 1mg/kg/day로 감량하여 20일간 사용하였으며 이후 6주에 걸쳐 감량하였다.¹¹⁾ 이후 1990년에도 Toppet 등¹⁷⁾이 기관지 결핵 환아에 대해 2mg/kg/day의 용량으로 2주간 사용 후 2내지 3개월에 걸쳐 감량하여 스테로이드를 투여한 결과 위약 투여군(placebo group)에 비해 상당한 호전을 보였다고 보고하였으며 두 보고에서 모두 심각한 부작용

은 관찰할 수 없었다. 소아에서의 기관지 결핵은 대부분 중격동 림프절 결핵이 기관지를 침범하여 생긴 종양형(tumorous type)내지는 선형(glandular type)으로 육아종, 궤양, 누공, 건락성 괴사 물질이 기관지 내에 관찰되는 진행된 병변인 경우에 효과적이었다.

성인의 기관지 결핵에 있어서는 1960년대 이후 서구사회에서 폐결핵의 유병률이 급격히 감소하고 결핵에 대한 관심이 적어짐에 따라 대개 증례보고 형태의 논문이 주종을 이루고 있는데, Volckaert 등¹⁸⁾, Watson 등¹⁹⁾, 및 Caglayan 등²⁰⁾은 기관지 결핵에서 항결핵제 치료만으로도 기관지 협착을 예방할 수 있다고 하였으나 Chang 등²¹⁾, Tse 등²²⁾, 및 Van den Brande 등²³⁾은 다수의 환자를 대상으로 한 연구에서 논문에 따라 20%에서 75%의 기관지 결핵환자에서 기관지 협착이 호전되지 않았다고 보고한 바 있다. 한편 스테로이드의 치료 효과에 대한 연구 결과를 보면 1965년 Rose 등²⁴⁾은 염증이나 괴사등이 있는 경우 스테로이드 치료시 대개 4개월 이내에 호전되고 있다고 하였다. 1988년 William 등³⁾은 스테로이드 병용요법 후 호전되었음을 보고하였고, 1991년 Chan 등²⁵⁾은 기관지 결핵 중에서 결핵균 단백(Tuberculo-pro-

tein)에 대한 과민 반응이 있는 일부에서는 스테로이드 치료로 상당한 효과를 얻을 수 있다고 하였다. 1992년 Lee 등²⁶⁾은 121명에 대한 기관지 결핵환자의 임상상을 분석하면서 스테로이드 치료가 과민반응이 주된 기전인 초기에 사용하면 효과가 있으나 후기에 섬유화가 진행된 경우에는 도움이 되지 않는다고 하였다. 1989년 Ip 등¹²⁾은 12명의 기관지 결핵환자 중 11명에서 기관지 협착이 남았으며 3명의 환자에서 스테로이드 병용 치료를 하였으나 섬유화에 의한 협착이 남아 있었다고 보고하였다. 1993년 Kim 등²⁷⁾은 기관지 선종형(bronchoglandular) 병변에서만 기관지 협착이 진행하였으므로 이 아형의 기관지 결핵이외에는 스테로이드 치료가 불필요하다고 하였다.

국내에서는 1992년 최등²⁸⁾이 기관지결핵의 경과를 관찰한 결과 스테로이드 투여후 건락성 괴사형 병변의 경우 81.6%, 섬유화가 없는 협착형의 경우 55.6%, 중앙형 병변의 경우 92.4%의 환자에서 협착 소견의 감소를 관찰할 수 있었다고 보고하였다. 1995년 정등²⁹⁾은 건락성괴사형과 중앙형 기관지결핵에 대하여 스테로이드를 투여하였는데 건락성 괴사형의 경우 2/3에서 섬유성협착형으로 이행되어 불량한 예후를 보였는데 이는 기관지 결핵의 진단 시기, 결핵의 침범 부위 및 정도에 따라 다를 것이라고 하였다. 1995년 성등³⁰⁾은 58명의 환자에 대해 기관지결핵의 아형별로 스테로이드의 효과를 후향적으로 분석한 바 있다. 그 결과 섬유화가 없는 협착형 즉 부종형 기관지 결핵인 경우에서만 스테로이드 효과에 있어 차이를 보였으나 (스테로이드 투여군에서 80%의 호전이 있었고 스테로이드 비투여군에서 44.4%) 통계적인 의의는 없었다.

스테로이드 병행 치료의 효과에 대해서는 전향적 연구가 없으며 스테로이드 치료의 적응증이나 치료기간 등에 대해서도 치료자마다 이견이 있는 상태이다. 이런 결과가 나온 이유는 기관지 결핵중 섬유화가 진행된 결핵에 대해서는 도움이 되지 않는데 대부분의 연구에서 처음 진단시 기관지 결핵의 아형을 분류하지 않고 스테로이드 치료를 하였다. 1992년 Shim³¹⁾은 증상 발생 시부터 스테로이드가 투여된 시간까지의 시

간이 6개월 이내일 경우에 효과적이라고 한 바 있는데 스테로이드가 투여된 시점이 늦어진 경우도 따로 분석된 바가 없다. 또한 스테로이드 치료로 어느 정도의 호전이 있었는지에 대한 분석이 별도로 이루어지지 않았기 때문으로 생각된다.

따라서 연구자들은 기관지 결핵을 분류하여 섬유성 협착이 있는 경우 및 치료력이 1개월이상인 환자는 제외하였다. 모든 아형을 같이 분석하였을 때 스테로이드의 효과에 있어 유의한 차이를 보였으나 아형별로 분석하였을 때 치료성적에 유의한 차이를 나타낸 것은 부종형뿐이었으며 침윤형의 경우에는 두 군 사이에 차이를 보이지 않았다. 아마도 침윤형 기관지 결핵의 경우에는 건락성 괴사가 주된 병변이므로 항결핵 치료로도 호전이 가능한 것으로 생각되며 부종형 기관지 결핵의 경우 결핵균에 대한 과민 반응으로 염증세포 및 섬유아세포의 침윤 등에 의한 병변으로 스테로이드 치료가 효과적이었던 것으로 생각된다. 스테로이드 치료를 하여도 기관지 결핵의 병변이 완전히 좋아지는 경우는 없었으나 비투여군에 비해서는 호전 정도에 있어서 유의한 차이를 보였다. 선종형의 경우에는 스테로이드를 투여한 군에서는 완전하게 호전되었고 스테로이드 비 투여군에서는 호전되지 않았으나 증례가 적어 통계적 의의를 찾을 수 없었다. 본 연구 대상환자 중 2명의 환자에서는 초기 스테로이드 비투여군으로 치료하였으나 2개월째 기관지의 협착이 진행하고 새로운 부위에 기관지 결핵이 발생하여 스테로이드를 투여한 결과 기관지병변이 호전되고 협착이 완화되었다. 이와 같은 예는 이전의 Chan등³²⁾의 보고에서도 찾아볼 수 있었으며 모든 기관지결핵환자에서 스테로이드 치료가 효과적이라고 할 수는 없으나 적어도 일부에서는 스테로이드 치료로 효과를 얻을 수 있음을 시사하는 결과라고 생각된다.

결론적으로 기관지 결핵에서 스테로이드 치료의 효과는 초기에 진단하여 부종형과 중앙형에 대해 사용하면 기관지 협착을 완화할 수 있을 것이다. 항결핵제 중 rifampin은 스테로이드의 대사를 촉진하여 스테로이드의 혈중 농도를 낮추는 것으로 알려져 있다.³³⁾ 본

연구에서 처방한 용량(40mg/day)은 다른 연구에서 사용한 스테로이드의 용량보다 다소 적은 용량으로서 rifampin에 의해 혈중 농도가 낮아질 수 있는 점을 감안할 때 용량이 부족하였을 가능성이 있으며 향후 적절한 스테로이드 용량 및 투여기간에 대한 연구가 필요할 것으로 사료된다.

요 약

배 경 :

기관지 결핵은 임상적으로 진단이 쉽지 않아 조기 진단과 적절한 치료가 이루어지지 않았을 경우 기도협착 및 이에 수반된 원위부 폐의 허탈로 합병증을 남길 수 있다. 기관지 협착을 방지 또는 치료하기 위해 부신피질 스테로이드 병행투여되기도하나 3제 이상의 항결핵 화학요법만으로도 기관지 결핵의 치료가 충분하며, 스테로이드 병용군과 비교할 때 차이가 없다는 보고도 나오고 있다. 이에 저자들은 기관지 결핵 환자에서 부신피질 스테로이드 병용 치료의 효과를 증명하기 위해 기관지 협착이 있는 초치료 환자를 대상으로 하여 무작위로 스테로이드 투여군과 비투여군으로 나누어 전향적 연구를 시행하였다.

방 법 :

기관지 내시경을 시행하여 기관지 세척액 항산균 도말과 배양검사, 기관지 병변의 조직검사를 시행하였다. isoniazid 400mg, rifampin 450mg, ethambutol 800mg, pyrazinamide 1500mg을 경구로 투약하고 스테로이드 투여군은 프레드니솔론 40mg을 2개월간 병용 투여후 1개월에 걸쳐 감량하였다. 치료 후 2개월째와 9개월째에 기관지 내시경을 시행하여 기관지 결핵병변의 위치, 육안적 분류의 형태, 협착의 정도를 측정하였다.

결 과 :

대상환자는 모두 25명이었으며 이들에게서 관찰된 병변은 모두 47병변이 있었다. 이중 부신피질스테로이드 투여 군은 27병변이 있었고 비투여 군은 20병변이 있었다. 스테로이드 투여군에서는 호전이 없었던 경우

가 10개 병변이었으며 25%의 호전을 보인 경우가 5개, 50%의 호전을 보인 경우가 3개, 75%의 호전을 보인 경우가 2개병변에서 있었고, 부신피질 스테로이드 투여군에서는 호전이 없었던 경우가 3개 병변이었으며 25%의 호전을 보인 경우가 11개, 50%의 호전을 보인 경우가 9개, 75%의 호전을 보인 경우가 2개 병변에서 있었고, 100%의 호전을 보인 경우도 2개에서 있었다.($p < 0.05$) 육안적 분류에 따른 아형별로 살펴보면 부종형인 경우 부신피질 스테로이드 비투여군에서는 호전이 없었던 경우가 6개 병변이었으며 25%의 호전을 보인 경우가 1개병변에서 있었고, 부신피질 스테로이드 투여군에서는 호전이 없었던 경우가 1개 병변이었으며 25%의 호전을 보인 경우가 2개, 50%의 호전을 보인 경우가 5개에서 있었다.($p < 0.05$)

결 론 :

기관지 결핵의 육안적 분류상 침윤형의 형태보다는 부종형 기관지결핵의 기관지협착을 완화시키는 데에 부신피질스테로이드의 효과가 있을 것으로 생각되며 향후 적절한 스테로이드 용량 및 투여기간에 대한 연구가 필요할 것으로 사료된다.

참 고 문 헌

1. 송재훈, 한성구, 허인목 : 기관지 결핵의 임상적 관찰. 결핵 및 호흡기 질환 4:276, 1985
2. 김성광, 김성진, 안동일, 유남수, 조동일, 김재원 : 기관 및 기관지 결핵에 대한 임상적 관찰. 결핵 및 호흡기 질환 33:95, 1986
3. Williams DJ, York EL, Norbert EJ, Spoule BJ : Endobronchial tuberculosis presenting as asthma. Chest 93:836, 1988
4. Lynch JP, Ravikrishnan KP : Endobronchial mass caused by tuberculosis. Arch Intern Med 140:1090, 1980
5. Smith LS, Schillaci RF, Sarlin RF : Endobronchial tuberculosis, serial fiberoptic bronchoscopy and

- natural history. *Chest* **91**: 644, 1987
6. Seiden HS, Thomas P : Endobronchial tuberculosis and its sequelae. *Can Med Assoc J* **124**: 165, 1981
 7. Chan HS, Pang JA : Effect of corticosteroids on deterioration of endobronchial tuberculosis during chemotherapy. *Chest* **96**: 1195, 1989
 8. 정희순, 한성구, 심영수, 김건열, 한용철, 김우성, 임정기 : 기관지 결핵에 의한 기도협착에서 풍선카테터를 이용한 기도확장요법. 결핵 및 호흡기 질환 **38**: 236, 1991
 9. Han JK, Im J-G, Park JH, Han MC, Kim TW, Shim Y : Bronchial stenosis due to endobronchial tuberculosis : successful treatment with self expanding metallic stent. *AJR* **159**: 971, 1992
 10. 박재용, 정태훈 : 기관 및 기관지 결핵에 의한 반흔성 기도협착에 대한 기관지경적 Nd-YAG 레이저 치료의 효과. 결핵 및 호흡기 질환 **41**: 494, 1994
 11. Nemir RL, Cardona J, Vaziri F, Toledo R : Prednisone as an adjunct in the chemotherapy of lymph node-bronchial tuberculosis in childhood : double blind study. *Am Rev Resp Dis* **75**: 402, 1967
 12. Ip Mary SM, So SY, Lam WK, Mok CK, : Endobronchial tuberculosis revisited. *Chest* **89**: 727, 1986
 13. 정희순, 이재호, 한성구, 심영수, 김건열, 한용철, 김우성 : 기관지 결핵의 기관지경 소견에 따른 분류. 결핵 및 호흡기 질환 **38**: 108, 1991
 14. 한성구 : 폐결핵. 한용철 임상호흡기학, 초판, p 165, 서울, 일조각 1990
 15. Shulutko ML, Kazak TI, Tarasov AS : Chapter 9 Tuberculosis, In *Lukomsky Bronchology*, 1st edition, p287, St Louis, CV Mosby Co 1979
 16. Villar TG : Early and late changes in the respiratory system related to primary tuberculosis. *Thorax* **18**: 264, 1963
 17. Toppet M, Malfroot A, Derde MP, Topepet V, Spehl M, Dab I. : Corticosteroid in primary tuberculosis with bronchial obstruction. *Arch Dis Child* **65**: 1222, 1990
 18. Volckaert A, Roels P, Niepen PVD, Schandevyl W : Endobronchial tuberculosis. Report of three cases. *Eur Respir J* **70**: 99, 1987
 19. Caglayan S, Coteli I, Acar U, Erkin S : Endobronchial tuberculosis progressing to bronchostenosis. *Chest* **70**: 435, 1976
 20. Watson JM, Ayres JG : Tuberculous stenosis of the trachea. *Tubercle* **69**: 223, 1988
 21. Chang SC, Lee PY, Perng RP : The value of roentgenographic and fiberbronchoscopic findings in predicting outcome of adults with lower lung field tuberculosis. *Arch Intern Med* **151**: 1581, 1991
 22. Tse CY, Natkunam R : Serious sequelae of delayed diagnosis of endobronchial tuberculosis. *Tubercle* **69**: 213, 1988
 23. Van den Brande PM, Van de Mierop F, Verbeken EK, Demedts M : Clinical spectrum of endobronchial tuberculosis in elderly patients. *Arch Int Med* **150**: 2105, 1990
 24. Rose RM, Cardona J, Daly JF : Bronchoscopic sequelae of endobronchial tuberculosis. *Ann Otol Rhinol Laryngol* **74**: 1133, 1965
 25. Chan HS, Sun A, Hoheisel GB : Endobronchial tuberculosis-Is corticosteroid treatment useful? A report of 8 cases and review of the literature. *Postgr med J* **66**: 822, 1990
 26. Lee JH, Park SS, Lee DH, Shin DH, Yang SC, Yoo BM : Endobronchial tuberculosis. Clinical and bronchoscopic features in 121 cases. *Chest* **102**: 990, 1992

27. Kim YH, Kim HT, Lee KS, Uh ST, Chung YT, Park CS : Serial fiberoptic bronchoscopic observations of endobronchial tuberculosis before and early after antituberculous chemotherapy. *Chest* **103**: 673, 1993
28. 최형석, 정기호, 이계영, 유철규, 김영환, 한성구, 김건열, 한용철 : 기관지결핵의 기관지 내시경적 경과 관찰에 관한 연구. *결핵 및 호흡기 질환* **39**: 407, 1992
29. 정희순, 이재호 : 활동성 기관지 결핵에서 치료 경과에 따른 기관지경 소견의 변화. *결핵 및 호흡기 질환* **42**: 25, 1995
30. 성운엽, 김상훈, 신종욱, 임성용, 강운정, 고희기, 박인원, 최병휘, 허성호 : 기관지 결핵 치료에 있어서 스테로이드의 효과. *결핵 및 호흡기 질환* **42**: 130, 1995
31. Shim YS : New classification of endobronchial tuberculosis and balloon dilatation of bronchial stenosis. *Kekkaku* **67**: 353, 1992
32. Chan HS, Pang JA : Effect of corticosteroid on deterioration of endobronchial tuberculosis during chemotherapy. *Chest* **96**: 1195, 1989
33. Alzeer Ah, Fitzgerald JM : Corticosteroid and tuberculosis : risks and use as adjunctive therapy. *Tuber Lung Dis* **74**: 6, 1993