

고립성 폐결절로 나타난 기관지폐포암의 임상적 고찰

성균관의대 삼성서울병원 호흡기내과, 영상의학과*, 진단병리과**

김호철, 천은미, 서지영, 정만표, 김호중, 권오정, 이종현, 한용철, 이경수*, 한정호**

= Abstract =

The Characteristics of Bronchioloalveolar Carcinoma Presenting with Solitary Pulmonary Nodule

Ho Cheol Kim, M.D., Eun Mee Cheon, M.D., Gee Young Suh, M.D., Man Pyo Chung, M.D.,
Ho-Joong Kim, M.D., O Jung Kwon, M.D., Chong H. Rhee, M.D., Yong Chol Han, M.D.,
Kyoung Soo Lee, M.D.*, Jungho Han M.D.**

Division of Pulmonology, Department of Medicine, Department of Radiology and Department of
Diagnostic Pathology**, Samsung Medical Center, Sungkyunkwan University College of Medicine, Seoul, Korea*

Background : Bronchioloalveolar carcinoma (BAC) has been reported to diveres spectrum of chinal presentation and radiologic patterns. The three representative radiologic patterns are followings ; 1) a solitary nodule or mass, 2) a localized consolidation, and 3) multicentric or diffuse disease. While, the localized consolidation and solitary nodular patterns has favorable prognosis, the multicentric of diffuse pattern has worse prognosis regardless of treatment. BAC presenting as a solitary pulmonary nodule is often misdiagnosed as other benign disease such as tuberculoma. Therefore it is very important to make proper diagnosis of BAC with solitary nodular pattern, since this pattern of BAC is usually curable with a surgical resection.

Methods : We reviewed the clinical and radiologic features of patients with pathologically-proven BAC with solitary nodular pattern from January 1995 to September 1996 at Samsung Medical Center.

Results : Total 11 patients were identified. 6 were men and 5 were women. Age ranged from 37 to 69. Median age was 60. Most patients with BAC with solitary nodular pattern were asymptomatic and were detected by incidental radiologic abnormality. The chest radiograph showed poorly defined opacity or nodule and computed tomography showed consolidation, ground glass appearance, internal bubble-like lucencies, air bronchogram, open bronchus sign, spiculated margin or pleural tag in most patients. The initial diagnosis on chest X-ray were pulmonary tuberculosis in 4 patients, benign nodule in 2 patients and malignant nodule in 5 patients. The FDG-positron emission tomogram was performed in eight patients. The FDG-PET revealed suggestive findings of malignancy in only 3 patients. The pathologic diagnosis was obtained by transbronchial lung biopsy

in 1 patient, by CT guided percutaneous needle aspiration in 2 patients, and by lung biopsy via video-assisted thoracocopy in 8 patients. Lobectomy was performed in all patients and postoperative pathologic staging were $T_1N_0M_0$ in 8 patients and $T_2N_0M_0$ in 3 patients.

Conclusion : Patients of BAC presenting with solitary nodular pattern were most often asymptomatic and incidentally detected by radiologic abnormality. The chest X-ray showed poorly defined nodule or opacity and these findings were often regarded as benign lesion. If poorly nodule or opacity does not disappear on follow up chest X-ray, computed tomography should be performed. If consolidation, ground glass appearance, open bronchus sign, air bronchogram, internal bubble like lucency, pleural tag or spiculated margin are found on computed tomography, further diagnostic procedures, including open thoracotomy, should be performed to exclude the possibility of BAC with solitary nodular pattern.

Key words : Bronchioloalveolar carcinoma, Solitary pulmonary nodule

서 론

기관지폐포암은 폐의 말초 부위에서 생기는 분화가 좋은 폐종양으로 원발성 폐종양의 5%정도를 차지하지만, 병에 대한 인식과 진단율의 증가로 인해 그 비율이 점점 증가하고 있다. 기관지폐포암은 국소적 또는 미만성 병변으로 나타날 수 있으며 국소적 병변인 경우는 폐절제술로 완치가 가능하나 미만성 병변인 경우는 치료에도 불구하고 예후가 좋지 않아 조기에 사망하게 된다. 국소적 병변으로 발현하는 경우 비특이적인 임상증상과 다양한 방사선적인 양상으로 인해 폐결핵, 폐렴 또는 양성병변으로 오인되어 치료의 시기를 놓치는 경우가 있어 국소적 병변으로 발현하는 기관지폐포암을 조기진단하는 것이 매우 중요하다.

저자들은 고립성 폐결절로 나타난 기관지폐포암 환자를 대상으로 임상적, 방사선적인 특성을 파악하고자 다음과 같은 연구를 시행하였다.

대상 및 방법

1995년 1월부터 1996년 9월까지 삼성서울병원에서 병리학적으로 기관지폐포암으로 확진되고 흉부방사선 소견상 고립성 결절로 나타난 환자를 대상으로 임상적, 방사선적인 특성을 후향적으로 조사하였다. 고립

성 폐결절은 크기가 6cm미만으로 주위의 폐조직과 경계가 구별이 되고 종격동 임파선 비대나 폐허탈 등을 동반하지 않는 경우로 정의하였고 기관지폐포암의 병리학적 진단은 폐 실질조직의 변화나 파괴없이 종양 세포가 폐포벽을 따라 자라나는 특징적인 양상을 보이고, 기관지내에 종양세포의 증거가 없고, 조직의 분화가 좋으며, 다른 장기에 원발성 선암의 증거가 없는 경우에만 진단하였다.

결 과

1. 환자수, 성별 및 연령

환자는 총 11명으로 남자는 6명, 여자는 5명이었고 연령은 39세에서 69세까지로 중앙 연령값은 60세이었다.

2. 임상증상

3예에서 각각 객담, 기침, 객혈 등이 있었으나 8예에서는 증상 없이 시행한 단순흉부촬영에서 이상 소견이 발견되어 내원하였다. 과거력상 2예에서 폐결핵으로 치료받은 병력이 있었고 흡연력은 3예에서 있었다.

3. 단순흉부방사선 소견

단순흉부방사선 소견은 경계가 불명확한 결절(Fig. 1)

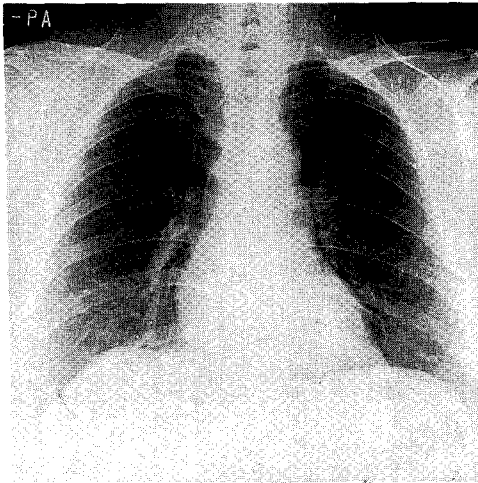


Fig. 1. Chest X-ray showed poorly defined nodule(arrow) in left upper lobe.

또는 국소적 음영증가를 보인 경우가 9예이었고 결절의 경계가 명확하게 보인 경우는 2예이었다. 폐결절의 위치는 우측상엽이 9예이었고 좌측상엽과 우측하엽이 각각 1예로 상엽이 하엽보다 많았다. 단순흉부촬영상 결절의 크기는 20mm이하인 경우가 2예, 20mm에서 40mm까지는 8예, 40mm이상인 경우는 1예이었다.

4. 내원시 추정 진단

단순흉부방사선 촬영 후 추정진단은 5예에서 악성이 의심하였고 6예에서는 결핵성 병변 또는 양성결절을 의심하였다.

5. 흉부전산화단층촬영 소견

검사를 시행한 11예에서 경화(consolidation) 4예, 간유리 모양(ground glass appearance) 7예 (Fig. 2), 기관지 공기조영(air bronchogram) 3예, internal bubble like lucencies 4예, open bronchus sign 4예 (Fig. 2), pleural tag 3예, 또는 spiculated margin 4예 등의 소견을 보였다(Table 1).

6. FDG(2-[F-18]-fluoro-2-deoxy-D-glucose)-PET(positron emission tomography)소견

검사를 시행한 8예중 3예에서 악성병변을 의심하는 소견이 보였고 5예에서는 양성병변을 의심하는 소견(Fig. 3)이 보였다.

7. 진단방법

병리학적 진단은 경기관지 폐생검으로 1예, 경피적 폐생검으로 2예, 비디오흉강경을 이용한 폐생검으로 8예에서 가능하였다. 경피적 폐생검을 시행한 6예중 4예에서 조직학적인 진단을 얻지 못했으나 비디오흉강경을 이용한 폐생검으로 진단이 가능하였다. 11예의 환자중 2예는 과거력상 일차진료기관에서 단순흉부사진상 폐결핵의 의심되어 항결핵제를 복용하다가 결정성 병변이 커져서 본원 내원 후 기관지폐포암으로 진단되었고 2예중 1예는 병변의 크기가 수년에 걸쳐서 서서히 커지는 양상을 보여 병변이 처음 발견되던 다음 약 4년이 지난 후에 진단이 되었다.

8. 병리학적 형태 구분

기관지폐포암의 병리학적 형태는 9예가 비점액성(non-mucinous) 형 (Fig. 4)이었고 나머지 2예가 점액성(mucinous) 형이었다.

9. 치료 및 수술 후 병기

11예에서 모두 폐엽절제술을 시행받았으며 수술 후 병리학적 병기는 T₁N₀M₀가 8예 T₂N₀M₀가 3예로 근치적 절제술이 가능하였고 현재 6개월에서 18개월까지 추적관찰중이며 재발의 증거가 있는 환자는 없었다.

고 찰

기관지폐포암은 일반적으로 폐의 말초 부위에 생기는 분화가 좋은 원발성 폐선암으로, 임파성 또는 기도를 통해 종양세포의 전이가 이루어지고 폐실질의 파괴없이 정상적인 폐포가 종양세포의 지지대를 이루는 특징

Table 1. The clinical and radiologic characteristics of bronchioloalveolar carcinoma presenting with solitary pulmonary nodule

Age/Sex	Symptom	Chest X-ray	Chest CT	FDG-PET scan	Diagnostic method	Pathologic type	Postoperative stage
1 M/60	Asymptomatic	Poorly defined nodule	consolidation, ground glass appearance, pleural tag, spiculated margin	Suggestive finding of malignancy	VATS	Non-mucinous	T ₁ N ₀ M ₀
2 M/69	Asymptomatic	Poorly defined nodule	consolidation, air bronchogram	Suggestive finding of benign	VATS	Mucinous	T ₁ N ₀ M ₀
3 F/49	Asymptomatic	Poorly defined increased opacity	ground glass appearance, open bronchus sign	Suggestive finding of benign	VATS	Non-mucinous	T ₁ N ₀ M ₀
4 M/60	Asymptomatic	Well defined nodule	Internal bubble-like lucencies, air bronchogram, spiculated margin	Suggestive finding of benign	VATS	Non-mucinous	T ₁ N ₀ M ₀
5 M/69	cough, sputum	Poorly defined nodule	ground glass appearance, Internal bubble-like lucencies, air bronchogram	Suggestive finding of benign	VATS	Non-mucinous	T ₁ N ₀ M ₀
6 F/63	Asymptomatic	Well defined nodule	ground glass appearance, Internal bubble-like lucencies, pleural tag	—	VATS	Non-mucinous	T ₁ N ₀ M ₀
7 M/56	Asymptomatic	Poorly defined nodule	consolidation, pleural tag, spiculated margin	Suggestive finding of malignancy	VATS	Non-mucinous	T ₂ N ₀ M ₀
8 F/63	Asymptomatic	Poorly defined nodule	Internal bubble-like lucencies, spiculated margin	Suggestive finding of malignancy	PCNA	Non-mucinous	T ₁ N ₀ M ₀
9 F/67	cough, hemoptysis	Poorly defined nodule	ground glass appearance, open bronchus sign	—	PCNA	Non-mucinous	T ₂ N ₀ M ₀
10 F/39	Asymptomatic	Poorly defined nodule	ground glass appearance, open bronchus sign	Suggestive finding of benign	VATS	Non-mucinous	T ₁ N ₀ M ₀
11 F/67	cough	Poorly defined increased opacity	consolidation, ground glass appearance, open bronchus sign	—	TBLB	Mucinous	T ₂ N ₀ M ₀

VATS; Video-assisted thoracoscopic surgery PCNA; Percutaneous needle aspiration TBLB; Transbronchial lung biopsy

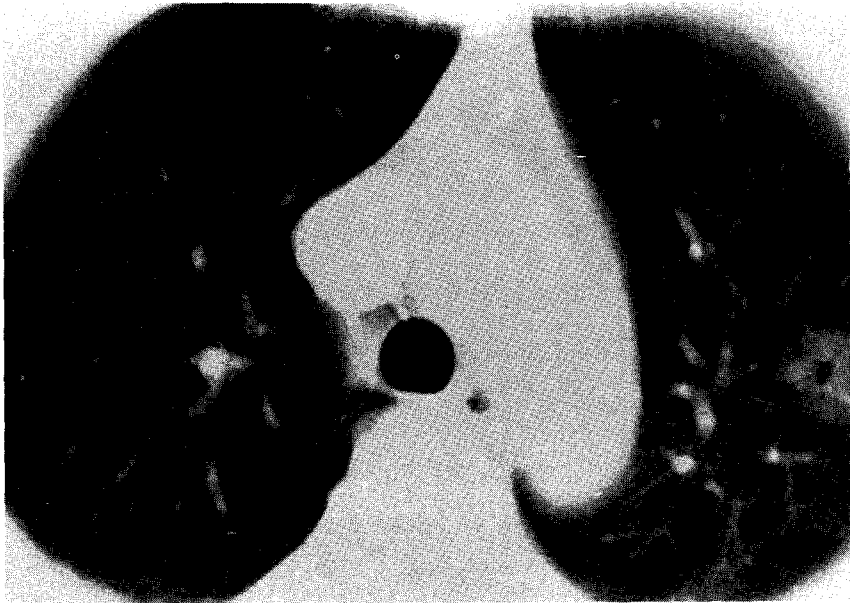


Fig. 2. CT scan showed a localized area of ground glass appearance and low density lesion in central area(open bronchus sign).

을 가진 종양이다¹⁾. 과거에는 폐선암의 한 아형으로만 생각했지만, 현재는 특징적인 발현양상과 원발성 폐선암에 비해 좋은 생존율, 병리학적으로 폐선암과는 다른 광학현미경 특성 등으로 폐선암과는 구별되는 종양으로 인식되고 있다^{2~4)}. 기관지폐포암은 1876년 Malassez에 의해 양측성 다발성 폐결절 병변이 처음 기술되었으며, 1903년 Musser가 폐렴성 병변을 보고하였고 이후 고립성 폐결절이 기관지폐포암의 또 다른 형태로 인식되었으며 현재는 고립성 폐결절이 가장 흔한 병변이 발현양상으로 알려져 있다^{5~8)}.

기관지폐포암은 원발성 폐종양의 1.5%~6.5%정도^{5, 9, 10)}를 차지하고 있으나 발병율은 진단율의 증가로 인해 다른 폐종양보다 더 빨리 증가하고 있으며¹¹⁾ 다른 원발성 폐종양에 비해 상대적으로 여성에서 호발하고 흡연과의 관련성이 적은 것으로 알려져 있다^{9, 10)}. 간질성 폐경화나 국소적 반흔이 기관지폐포암 발생과 연관이 있다는 보고^{11~13)}가 있으며 Storey등⁹⁾은 기관지폐포암 환자의 13~60%에서 폐에 반흔이 있다고 하였으나 현재까지 폐의 만성 염증과 종양의 발생과는

정확한 관계는 밝혀지지 않고 있으며 반흔과 예후와는 상관관계가 없는 것으로 알려져 있다^{11, 14)}. 본 연구에서는 흡연력이 있는 환자는 11예중 3예뿐이었고 조직소견상 폐경화나 반흔이 관찰된 예는 없었다.

기관지폐포암의 기원이 과거에는 폐의 여러 부분에서 동시에 생기는 다중심성(multicentric)이라고 생각하여 예후가 매우 좋지 않은 종양으로 생각했지만¹⁵⁾ 1905년대 이후에는 고립성 폐결절 병변이 가장 흔한 형태로 생각되어 이런 병변이 폐내의 다른 장소로 전이를 하여 다발성 결절 또는 경화 등으로 발전한다는 단중심성(unicentric) 이론이 현재까지 인정되고 있다^{8, 9, 16)}. 그러므로 고립성폐결절의 형태에서 조기 진단이 외과적 절제술을 통한 완치라는 면에서 더욱 더 중요하다고 할 수 있다.

임상증상은 기침, 객담, 객혈, 흉통 등의 증상이 나타날 수 있으나 상당수의 환자는 증상없이 흉부촬영상 이상소견으로 내원하여 진단하게 된다¹⁷⁾. 다른 원발성 폐종양보다 전신증상이 적으며 특징적인 임상증상인 기관지루(bronchorrhea)는 소수의 환자에서만 볼 수

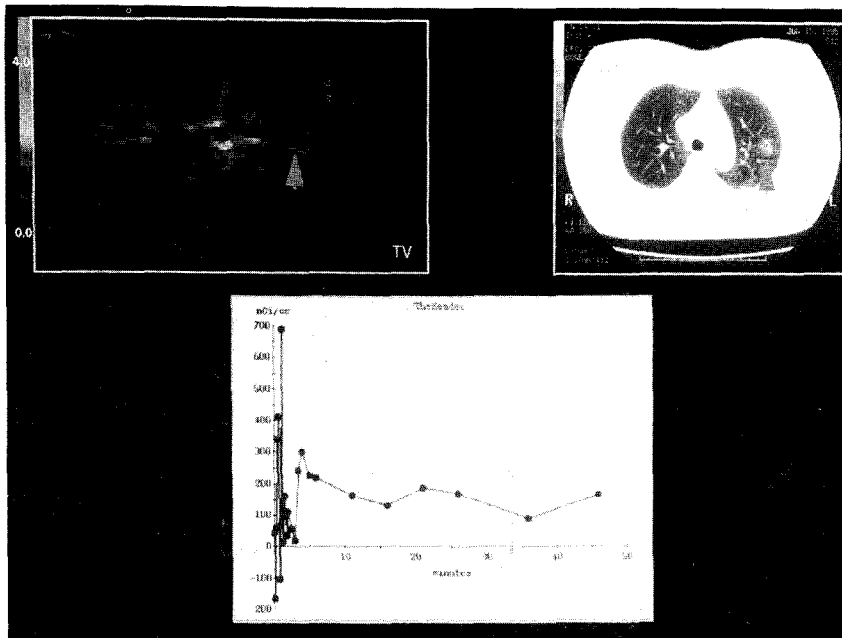


Fig. 3. FDG-PET scan showed no abnormal glucose uptake in nodule

있으며 국소적 병변보다는 미만성 병변인 경우에 더 흔히 볼 수 있는 증상이다¹⁷⁾. 본 연구의 환자 경우에는 3예에서 기침, 객담, 객혈 등의 증상이 있었으나 2예에서 활동성 폐결핵과 흡연력이 있어 기관지폐포암과 증상의 관계는 불분명하며 8예에서 전혀 증상이 없어 고립성 폐결절로 나타난 기관지폐포암은 임상증상이 경미하다는 것을 알 수 있었고 이런 점이 기관지폐포암의 조기진단을 어렵게 했었다.

기관지폐포암의 흉부방사선 소견은 다양한 양상을 보이는데 주로 고립성 폐결절 또는 종괴, 국소적 폐엽성 경화, 미만성 결절 또는 다발성 경화 등 3가지로 나누며 이중 고립성 폐결절 양상이 가장 흔한 소견이다⁸⁾. 고립성 폐결절 양상의 기관지폐포암은 단순흉부촬영상 몇 가지의 특징을 가지는데 대부분이 말초성 병변이며 일반적으로 결절의 크기가 작으며 경계가 명확하고 결절내 기관지 공기조영(air bronchogram)을 보이기도 하고 결절이 중심 반흔화를 일으켜 주위 늑막과 연결되는 양상(rabbit ear or tail sign)을 보이거나 주위의 결체조직 격막을 비틀어서 불규칙한 변

연을 가진 별 모양^{1,6,18)}을 보이기도 한다. 또한 종양이 괴사를 잘 일으키지 않고 정상적인 폐구조를 유지하는 특성이 있어서 공동을 형성하는 경우는 흔하지 않다¹⁹⁾. 본 연구의 환자에서도 결절성 병변의 위치가 대부분 말초성이었고 크기가 20~40mm인 예가 많았으나 병변의 경계는 불명확하게 보였는데 이것은 종양이 염증반응과 같은 폐포성 병변임을 시사하는 소견이라 할 수 있고 단순흉부촬영상 결절내에 기관지 공기조영은 1예에서만 관찰할 수 있었다. 또한, 병변의 위치가 상엽에 많았는데 이것이 폐결핵과의 감별에 어려움을 주는 요인으로 작용했을 것으로 생각된다.

흉부전산화단층촬영상 고립성 폐결절 양상의 기관지폐포암은 몇가지 특징적인 소견을^{20~28)} 보이는데 경화, 간유리 모양, 기관지 공기조영, internal bubble-like lucencies, 별 형태의 불규칙한 변연, pleural tag 등이다. 이러한 소견은 기관지폐포암의 병리학적인 특징을 설명할 수 있으며 pleural tag는 말초에 위치한 종양에 의한 정상조직의 결합조직형성(desmoplasia) 반응에 의해서 경화상 줄이 늑막과 연결되

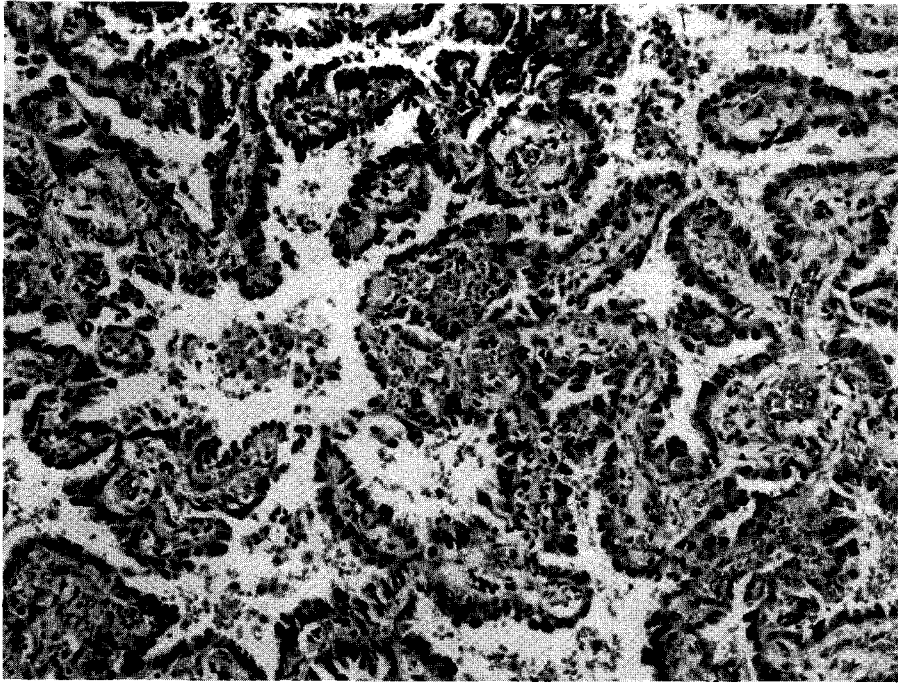


Fig. 4. Biopsy by VATS(video-assisted thoracoscopic surgery) showed the presence of cuboidal and columnar cell lining the air space and much less production of mucin, diagnostic of non-mucinous BAC(H & E stain×100)

는 것이고 간유리 모양은 종양세포가 폐포에 충만을 일으키지 않고 폐포벽을 따라 자라나는 특징을 가지는 인상성장(lepidic growth)를 나타낸다^{26, 27}. 기관지 공기조영과 internal bubble-like lucencies는 종양세포가 기도벽을 따라서 자라면서 점액을 분비하거나 폐포내로 종양세포의 탈락 또는 종양세포가 세포안으로 유두상의 성장양상^{22, 28}을 설명한다. 장 등²⁶은 간유리 모양만 보이는 경우는 비점액성(non-mucinous) 기관지폐포암의 특징이고 경화와 간유리 모양이 동시에 있는 경우는 점액성(mucinous) 기관지폐포암의 특징이라 기술하여 전산화단층촬영으로 기관지폐포암의 병리학적인 형태 구분에 도움을 준다고 하였다. 또한 임 등²¹은 폐엽성 기관지폐포암의 특징으로 조영제 주입 후 폐동맥의 조영이 증가되는 angiogram sign이 특징이라고 하였으나 이러한 병변은 폐렴, 폐포단백증, 지방성폐렴, 임파선 종양 등에서도 보일 수 있는 비특이적인 소견이다. 이와 같이 전산화

단층촬영의 소견들은 기관지폐포암의 양성병변에서도 관찰되기는 하지만 전산화단층촬영에서 이와같은 소견을 보이면 기관지폐포암의 가능성을 염두해 두고 검사를 진행해야 할 것으로 생각되는 특히 추적검사에서 병변이 지속되거나 커지는 경우는 개흉술 등을 포함한 적극적인 진단방법이 필요할 것으로 생각된다.

일반적으로 기관지폐포암은 성장속도가 느린 종양으로 알려져 있으며 Miller 등¹⁷은 43명의 국소적 병변의 기관지폐포암 환자중 1년에서 8년까지 추적이 가능했던 8명의 환자에서 폐내로 전이를 일으킨 경우는 없었다고 하였고, Munnell 등²⁹도 12명의 고립성 기관지 폐포암 9명의 환자에서 수술후 재발되거나 미만성 병변으로 발전된 예는 없었다고 하였다. 그러나 Hill 등⁸은 고립성 폐결절로 나타난 기관지폐포암의 40%정도에서 미만성 병변으로 진행하였다고 하였고 성장속도는 환자에 따라 차이가 있어 어떤 예는 15년 동안 종양이 전이나 진행없이 지낸 경우도 있다고 보

고하였다. 본 연구에서 3개월 정도 추적관찰이 가능하였던 4예중 3예는 결절이 커지는 것을 관찰할 수 있었으나 1예는 폐결핵으로 추정 진단하에 치료 종결 후 수 년에 걸쳐 서서히 결절의 크기가 변화하여 처음 병변을 발견한 후 약 4년 후에 진단되었다.

8예에서 시행한 FDG-PET 검사에서 악성의 소견을 보인 경우는 3예이었고 5예에서 위음성의 소견을 보였다. 고립성 폐결절에서 FDG-PET 검사의 악성 종양에 대한 민감도와 양성 예측치는 약 90~95%를 보고^{30, 31)}되어 있고 Scott 등³⁰⁾은 조직학적으로 악성 종양이 증명된 47명의 환자중 3명에서 FDG-PET 검사가 위음성의 반응을 보였다고 보고하였으며, 그중 2명은 종양의 크기가 1cm이하이고 1명은 기관지폐포암 환자라고 하였다. 기관지폐포암에서 위음성 반응을 보인 이유는 악성 경향이 다른 악성종양에 비해 떨어져 있어서 종양세포에 의한 당분해 속도가 상대적으로 낮아서 위음성이 나타난 것으로 추정하였다. 본 연구의 FDG-PET검사에서 위음성을 보인 경우도 종양의 크기가 2cm미만으로 비교적 크기가 작았으며 흉부전산화단층촬영상 국소적 간유리 모양의 소견을 보인 예로 종양 세포의 수가 많지 않았던 예가 대부분이었다. 또한 병리학적으로 대부분 비점액성(non-mucinous) 기관지 폐포암이었는데 이것은 비점액성(non-mucinous)형이 점액성(mucinous)형에 비해 악성경향이 상대적으로 떨어져 있기 때문인 것으로 생각된다.

기관지폐포암의 병리학적 진단은 다발성 병변의 경우 객담 세포진단검사에 진단되는 경우가 종종 있지만 국소적 병변의 경우는 진단률이 떨어지며⁹⁾, 기관지내 병변이 없기 때문에 기관지내시경을 이용한 진단율이 낮다. 경피적 폐생검 또는 경기관지 폐생검으로 진단율을 높일 수 있지만 고립성 폐결절 양상의 기관지폐포암의 경우는 개흉술이 필요한 경우가 많다¹¹⁾. 본 연구에서도 객담세포진 검사는 모두 음성이었고 기관지내시경상 기관지내 병변이 없었고 경기관지 폐생검을 통해 진단된 경우는 1예 밖에 없었다. 경피적 폐생검을 시행한 6예중 2예에서만 조직학적 진단이 되어 비수술적인 방법을 통한 진단율이 낮았으며 나머지 8예

는 비디오흉강경을 이용한 폐생검으로 이루어졌다. 이것은 병변이 말초 부위에 위치하고 크기가 작아 비수술적인 방법에 의한 진단율이 떨어진 것으로 생각된다. 이와 같은 점을 감안한다면 방사선 소견상 앞서 기술한 특징적인 소견이 보이는 경우에는 기관지폐포암의 조기진단을 위해서 개흉술 등의 적극적인 진단적 방법이 필요하리라 생각된다.

기관지폐포암의 예후^{32~34)}는 방사선학적 소견, TNM 병기, 병리학적 형태 등에 따라 다르며 일반적으로 수술이 가능한 국소적 병변인 경우는 5년 생존률이 약 30~70%정도이며¹⁷⁾ T₁N₀M₀ 병기의 경우는 5년 생존율이 약 80% 정도로 원발성 폐선암의 50%보다 훨씬 좋은 것으로 알려져 있다^{5, 6)}. 방사선적 소견상 고립성 결절이나 국소적 경화만 있는 경우가 미만성 병변으로 나타나는 경우보다 월등히 예후가 좋으며 병리학적으로 점액성(mucinous)형에 비해 비점액성(non-mucinous)형이 예후가 좋은 것으로 보고되고 있다³⁴⁾. 본 연구에서 모든 환자가 폐엽절제술을 시행받았으며 6개월에서 18개월까지 추적기간동안 재발한 환자는 아직 없었으나 더 오랜 기간 동안이 추적 관찰이 필요하리라 생각된다.

결론적으로 고립성 폐결절 양상의 기관지폐포암은 증상없이 우연히 발견되는 경우가 대부분이며 단순흉부촬영상 주로 경계가 불명확한 결절 또는 음영증가의 소견으로 양성병변으로 오인되는 경우가 많다. 이런 병변의 추적검사에서 계속 남아 있거나 커지는 경우는 전산화단층촬영을 시행하여 경화, 간유리 모양, 기관지 공기조영, internal bubble-like lucencies, spiculated margin 또는 pleural tag 등 기관지폐포암의 특징적인 소견을 보인다면 개흉술 등을 포함한 적극적인 진단적 접근이 필요하다고 생각된다.

요 약

연구목적 :

기관지폐포암은 다양한 임상적, 방사선적인 양상으로 나타나며 대표적인 방사선적인 양상으로 고립성 결절 또는 종괴, 국소적 경화, 미만성 결절 또는 경화 등으

로 나타난다. 고립성 결절 또는 국소적 경화 병변으로 나타난 기관지폐포암은 다발성 병변과는 달리 예후가 좋으므로 조기에 진단하는 것이 매우 중요하다. 그러나 고립성 결절로 나타나는 기관지폐포암은 비특이적 임상증상과 다양한 방사선 양상으로 폐렴, 폐결핵, 양성병변으로 오인되어 치료의 시기를 놓치는 경우가 있다. 이에 저자들은 고립성 폐결절로 나타난 기관지폐포암의 임상적, 방사선적 특성을 알아보기 위하여 다음과 같은 연구를 시행하였다.

방 법 :

1995년 1월부터 1996년 8월까지 서울삼성병원에서 병리학적으로 기관지폐포암이 진단되고 방사선 소견에서 고립성 폐결절로 나타난 환자를 대상으로 임상적, 방사선적인 특성을 조사하였다.

결 과 :

환자는 총 11명으로 남자는 6명, 여자 5명이었고 환자들의 연령은 37세에서 69세로 중앙 연령값은 60세이었다.

대부분의 환자는 증상이 없이 단순흉부촬영에서 우연히 이상소견이 발견되어 진단되었다.

단순흉부촬영상 대부분 경계가 불명확한 결절 또는 음영증가의 소견을 보였고 단순흉부촬영후 추측진단은 양성병변이나 결핵성 폐병변으로 오인되었던 예가 6예였고 5예에서만 악성 결절로 추정되었다.

전산화단층촬영상 경화, 간유리 모양, 기관지 공기조영, open bronchus sign, internal bubble-like lucencies, spiculated margin 또는 pleural tag 등의 소견이 대부분의 환자에서 관찰되었다.

FDG-PET 검사를 시행한 8예중 3예에서 악성을 의심하는 소견이 보였고 5예에서 위음성의 소견을 보였다. 병리학적인 진단은 경기관지폐생검과 경피적 폐생검을 통해 진단된 예가 각각 1예, 2예이었고 8예에서는 비디오흉강경을 이용한 폐생검을 통해 이루어졌다. 환자는 모두 폐엽절제술을 시행받았고 수술후 병기는 T₁N₀M₀가 8예, T₂N₀M₀가 3예로 근치적 절제술이 가능하였다.

결 론 :

고립성 결절 양상의 기관지폐포암은 증상 없이 우연히 발견되는 경우가 대부분이며 단순흉부촬영상 주로 경

계가 불명확한 결절 또는 음영증가의 소견으로 나타나 양성병변으로 오인되는 경우가 많았다. 만약, 이런 병변이 추적검사에서 계속 남아 있거나 커지는 경우는 흉부전산화단층촬영을 시행하여 경화, 간유리 모양, 기관지 공기조영, internal bubble-like lucencies, spiculated margin 또는 pleural tag 등 소견을 보인다면 개흉술 등을 포함한 적극적인 진단적 접근이 필요하다고 생각된다.

참 고 문 헌

1. Liebow AA : Bronchioloalveolar carcinoma. *Adv Intern Med.* 10 : 329, 1960
2. Schraufnagel D, Peloquin A : Differentiating bronchioloalveolar carcinoma from adenocarcinoma. *Am Rev Respir Dis* 125 : 74, 1982
3. Delarue VC, Anderson W, Sanders D : Bronchioloalveolar carcinoma : A reappraisal after 24 years. *Cancer* 29 : 90, 1972
4. Bonikos DS, Hendrickson M, Bensch KG : Pulmonary alveolar cell carcinoma. *Am J Surg Pathol* 1 : 93, 1977
5. Epstein DM : Bronchioloalveolar carcinoma. Seminar in Roentgenology 25 : 105, 1990
6. Groskin SA : Bronchioloalveolar carcinoma of the lung. Heintzman's the lung radiologic-pathologic correlations 3d edition : 391, 1993
7. 최진원, 박인수, 김진호, 윤호주, 신동호, 김태화, 박성수, 이정희 : 기관지폐포암의 임상적 특성. 결핵 및 호흡기 질환 41 : 26, 1994
8. Miller CA : Bronchioloalveolar carcinoma : A review. *Radiology* 150 : 15, 1984
9. Storey CF, Knudston KP, Lawrence BJ : Bronchiolar(alveolar cell) carcinoma of the lung. *J Thorac Surg* 26 : 331, 1953
10. Watson WL, Farpour A : Terminal bronchiolar of alveolar cell carcinoma. 265 cases. *Cancer* 19 : 776, 1966
11. Greco RJ, Steiner RM, Goldman S, Cotler H, Patchefsky A, Cohn HE : Bronchoalveolar cell carcinoma of the lung. *Ann Thorac Surg* 41 : 652, 1986
12. Montgomery RD, Stirling GA, Harer NAJ :

- Bronchiolar carcinoma in progressive systemic sclerosis. *Lancet* 1 : 586, 1964
13. Beacer DL, Shapiro JL : A consideration of chronic pulmonary parenchymal inflammation and alveolar cell carcinoma with regard to a possible etiologic relationship. *Am J Med* 21 : 879, 1956
 14. Ochs RH, Kats AS, Edmunds LH : Prognosis of pulmonary scar carcinoma. *J Thorac Cardiovasc Surg* 84 : 359, 1982
 15. Laipply TC, Fisher CI : Primary alveolar cell tumors of the lung. *Arch Pathol* 48 : 107, 1964
 16. Donavan WD, Yankelevitz DF, Henscke CI, Altorki N, Nash TA : Endobronchial spread of bronchioloalveolar carcinoma. *Chest* 104 : 951, 1993
 17. Miller Wt, Husted J, Freidman D, Atkinson B : Bronchioloalveolar carcinoma : Two clinical entities with one pathologic diagnosis. *AJR* 130 : 903, 1978
 18. Shapiro R, Wilson GL, Yesner R, Shuman H : A useful roentgen sign in the diagnosis of localized bronchioloalveolar carcinoma. *AJR* 114 : 516, 1972
 19. Weisbrod GL, Towers MJ, Chamberlain DW, Herman SJ, Matzing FRK : Thin-walled cystic lesion in bronchioloalveolar carcinoma. *Radiology* 185 : 401, 1992
 20. Kuhlman JE, Fishman EK, Kuhajda FP, Meziare MM : Solitary bronchioloalveolar carcinoma : CT criteria. *Radiology* 167 : 397, 1988
 21. Im JG, Han MC, Yu EJ, Han JK, Park JM, Kim CW, Seo JW, Yoon Y, Lee JD, Lee KS : Lobar bronchioloalveolar carcinoma : Angiogram sign on CT scan. *Radiology* 176 : 749, 1990
 22. Wong JSL, Weisbrod GL, Chamberlain D, Herman SJ : Bronchioloalveolar carcinoma and air bronchogram sign : A new pathologic explanation. *Journal of Thoracic Imaging* 9 : 141, 1994
 23. Geata M, Barone M, Caruso R, Bartiroma G, Pandolfo I : CT-pathologic correlation in nodular bronchioloalveolar carcinoma. *Journal of Computer Assisted Tomography* 12 : 229, 1994
 24. Akata S, Fukushima A, Kakizaki D, Abe K, Amino S : CT scanning of bronchioloalveolar carcinoma : Specific appearance. *Lung cancer* 12 : 221, 1995
 25. Trigaux JP, Genenois PA, Goncette L, Gouat F, Schumaker A, Weyants : Bronchioloalveolar carcinoma : Computed tomography finding. *Eur Respir J* 9 : 11, 1996
 26. Jang HJM, Lee KS, Kwon OJ, Rhee JH, Shim YM, Han JH : Bronchioloalveolar carcinoma : Focal area of ground glass attenuation at thin-section CT as early sign. *Radiology* 199 : 485, 1996
 27. Zwirowick CV, Vedal S, Miller RR, Muller NL : Solitary pulmonary nodule : High-resolution CT and radiologic pathologic correlation. *Radiology* 179 : 469, 1991
 28. Wong JSL, Weisbrod GL, Chamberlain D, Herman SJ : Bronchioloalveolar carcinoma and the air bronchogram sign : A new pathologic explanation. *J Thorac Imaging* 9 : 141, 1994
 29. Munnell ER, Dilling E, Grantham RN : Reappraisal of solitary bronchiolar(alveolar cell) carcinoma of the lung. *Ann Thorac Surg* 25 : 289, 1978
 30. Scott WJ, Schewabe JL, Gupta NC, Dewan NA, Reeb SD, Sugimoto JT : Positron emission tomography of lung tumors and mediastinal lymph nodes using [¹⁸F]fluorodeoxyglucose. *Ann Thorac Surg* 58 : 698, 1994
 31. Dewan NA, Gupta NC, Redepenning LS, Phalen JJ, Frick MP : Diagnostic efficacy of PET-FDG imaging in solitary pulmonary nodule : Potential role in evaluation and management. *Chest* 104 : 998, 1993
 32. Clayton F : Bronchioloalveolar carcinomas : Cell types, pattern of growth, and prognostic correlates. *Cancer* 57 : 1555, 1986
 33. Daly RC, Trastek VF, Pariolero et al : Bronchioloalveolar carcinoma : factor affecting survival. *Ann Thorac Surg* 51 : 368, 1991
 34. Hsu CP, Chen CY, Hsu NY : Bronchioloalveolar carcinoma. *J of Thorac Cardiovasc Surg* 110 : 374, 1995