

경부 피하조직내에 발생한 기관지성 낭종

연세대학교 의과대학 외과학교실
김석주 · 정용윤 · 박정수

= Abstract =

Cervical Bronchogenic Cyst

Suk Ju Kim, M.D., Woung Youn Chung, M.D., Cheong Soo Park, M.D.

Department of Surgery, Yonsei University College of Medicine, Seoul, Korea

Bronchogenic cysts are thought to be uncommon developmental anomalies. They develop from small buds or diverticuli that separate from the foregut in the formation of the tracheo-bronchial tree. They are nearly always located near the tracheal bifurcation ; However, these lesions can occur anywhere along the tracheo-bronchial tree. We experienced a case of cervical bronchogenic cyst presenting sorely as an anterior neck mass in a 26-year-old woman. The neck ultrasonography showed as 1.4×1.1 cm sized hypoechoic lesion with a well-defined margin on the isthmic portion of the thyroid gland. Excision of the mass was carried out. The mass was superficial to the strap muscle and was contained within the subcutaneous tissue in the midline without any connection to the trachea. Grossly, the mass was an oval-shaped cystic lesion which measured 1.5 cm in the greatest diameter. The cyst was filled with thick, yellow, jelly-like material and the inner surface was smooth and glistening. Microscopically, the cyst showed a lining of ciliated columnar epithelium, beneath which was a loose areolar stroma containing plaques of mucous glands and mature cartilage. We thought this cervical bronchogenic cyst appeared to represent an expression of complete aberrant accessory lung bud detachment from the primitive foregut.

KEY WORD : Cervical bronchogenic cyst.

서 론

기관지성 낭종은 희귀한 선천성 질환으로서 대부분 양성 낭종이다. 폐실질 혹은 종격동에서 대부분 발생하나 드물게 심낭, 횡격막, 피하조직, 복강내 등 여러 곳에서 발견될 수 있으며, 일부에서는 경부에 발생한 기관지성 낭종을 보고한 바 있으나 매우 드문 것으로

알려져 있다. 경부 기관지성 낭종은 대개는 무증상이나 종괴의 크기와 위치에 따라 압박증세로 나타날 수 있으며, 치료는 증세가 없는 경우에도 감염의 위험성과 낭종의 크기가 커짐에 따라 주위조직에 대한 압박 및 악성화의 가능성을 고려하여 외과적 완전절제가 원칙이다.

이에 저자들은 최근 경부에 발생한 기관지성 낭종 1예를 치험하였기에 문헌 고찰과 함께 보고하는 바이다.

중 례

환 자 : 26세, 여자.

주 소 : 전경부 종괴.

과거력 및 가족력 : 특이 사항 없음.

현병력 : 내원 7개월전부터 연하시 경부 이물감 및 우연히 만져지는 전경부 종괴로 본원 외과 외래로 내원하여 이학적 검사 및 경부 초음파 시행후 입원하였다.

이학적 소견 : 전신 상태는 양호하였으며, 전 경부에 약 1.4 cm 크기의 부드럽고, 무통성의 둥근 모양의 종괴가 촉지 되었으며, 그 종괴는 연하시 고정되어 있지 않았다. 경부 림프절 종대의 소견은 없었다.

방사선학적 소견 : 술전 일반 혈액검사, 갑상선 기능 검사 및 단순 흉부 X-선 촬영 등에서 특이 소견은 없었으며, 경부초음파 검사상 양성종양으로 생각되는 1.4×1.1 cm 크기의 균질의 저에코성 병변(hypoechoic lesion)이 갑상선 협부(thyroidal isthmus) 앞에서 약간 우측으로 치우쳐 있었다(Fig. 1).

수술 소견 : 양성의 경부종양으로 생각하고 경부절개를 이용하여 절제술을 시행하였다. 수술 소견상 전경부에 갑상선과는 분리되는 약 1.5×1.5 cm 크기의 낭종의 중앙부위에서 피하조직과 흉골설골근(sternohyoid muscle) 사이에서 발견되었다. 종괴는 경계가 명확하였고, 주위 조직과는 비교적 쉽게 분리 되었으며, 갑상선이나 기관지 및 식도 외벽과의 연결은 없었다. 낭종은 황색의 끈적한 젤리같은 액체로 차 있었고, 황회색의 표면을 갖고 있었다. 주위의 림프절 종대는 없었다.

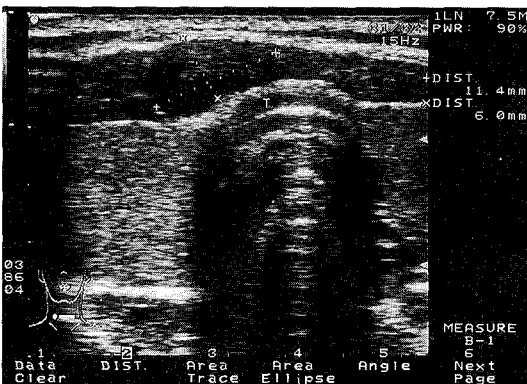


Fig. 1. Ultrasonography showing a 1.4×1.1 cm sized hypoechoic lesion with a well defined margin on the isthmus of the thyroid.

병리학적 소견 : 섬모를 가진 원추 상피세포(ciliated columnar epithelium)로 낭종의 벽이 이루어져 있었고 입과구의 침윤은 없었다. 점액선(mucous gland)과 연골로 채워진 연한 간질조직(loose areolar stromal tissue)과 주변에 부착된 소량의 지방조직이 관찰되었다(Fig. 2).

수술후 경과 : 환자는 수술후 현재까지 재발 소견 및 특별한 증세 없었으며, 외래에서 추적관찰 중이다.

고 찰

Batholinus¹⁾가 최초로 1678년 4세된 남아의 폐 좌상엽에 발생한 폐 낭종을, Maier²⁾가 1859년 종격동에 발생한 기관지성 낭종을 보고한 이후로 기관지성 낭종은 매우 희귀한 선천성 질환으로 알려졌으나 최근들어 진단방법이 발달하면서 증세가 없는 환자에서도 수술을 시행하는 적극적 치료원칙이 도입된 이래 점차 진단 및 치료가 증가하는 추세이다.

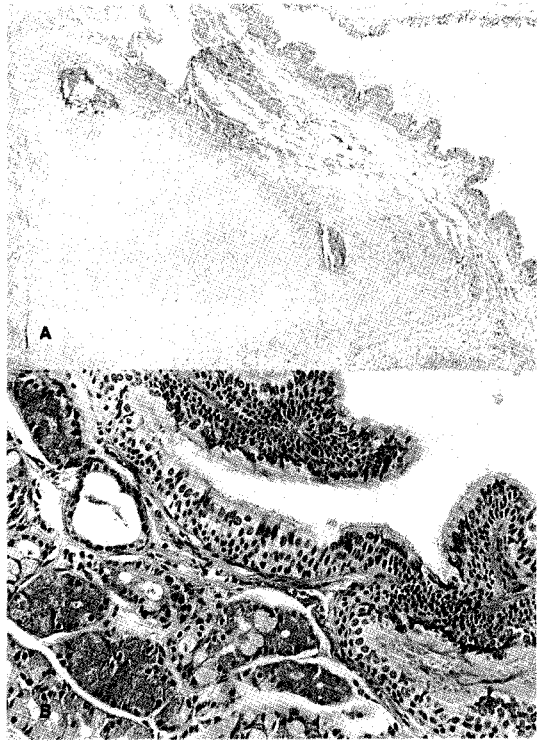

Fig. 2. Microscopic findings(H-E stain. A : ×40, B : ×400) : The wall of the cyst contained a portion of mature cartilage(A). The cystic mass was lined with ciliated columnar epithelium and showed a plaque of mucous glands in the wall(B).

Laipply³⁾에 의하면 기관성 낭종의 발생학적 기전은 태생학적으로 원시 전장(primitive foregut)의 측막이 양측에서 생긴 후 중심으로 발전하여 복부(ventral portion)는 기관이 되고 배부(dorsal portion)는 식도가 되는데, 이 시기에 원시 기관(primitive trachea)의 이상 발아 및 원시 기관지의 이상 분지로 인하여 낭종이 생성된다고 알려져 있다. 낭종벽은 섬모상피세포와 점액선, 연골 및 탄력성 평활근 등으로 구성되어 낭종내에는 분비된 체액으로 고일 수 있으며, 기관지와 연결이 있을 때는 공기로 차 있을 수 있다. 본 증례에서는 현미경적으로 낭종벽의 섬모상피세포, 점액선 및 연골 등을 확인하였으며, 낭종내의 점액성 체액을 육안적으로 확인하였으나 기관지와 연결은 없었다.

기관지성 낭종은 대부분 폐실질 혹은 종격동에 발생하는 것으로 알려져 있는데, Roger와 Osmer의 보고⁴⁾에 의하면 총 46예 중 32예가 폐실질에 발생하였으며 종격동에 발생한 14예 중 7예가 후종격동에 발생했다고 하였다. Maier²⁾는 기관지성 낭종을 위치에 따라 5개의 군(① 기관군, ② 기관분지군, ③ 폐문군, ④ 식도군, ⑤ 기타)으로 분류하였으며 대부분 폐문군에 속하였다고 보고하였다. 크기는 작은 것에서 거대한 것까지 다양하게 존재할 수 있으며 대부분 단발성이고 다발성 낭종은 드문 것으로 알려졌다.

드물게는 폐, 기관지, 기관세지, 식도와 연관없이 심장⁵⁾, 횡격막⁶⁾, 피하조직⁷⁾, 복부내⁸⁾ 등 여러곳에서 발견 될 수 있는데, Roger와 Osmer⁴⁾는 발생단계에서 비정상적인 발아(bud)의 완전분리 및 이상 위치로의 이동으로 설명하고 있으며 대부분 기관지 및 기관세지와 연결이 없기 때문에 호흡상피에서 분비된 점액질로 채워진 낭종으로 존재한다고 하였다. 또한, 1994년 Boue¹¹⁾ 등은 4세 남아에서 발생한 설 기관지성 낭종(lingual bronchogenic cyst)의 보고에서 이를 비정상적인 폐 발아(lung bud)가 원시전장의 가장 근위부위에서 분리되어 발생한 것으로 주장하였다. 이와같은 발생학적 설명은 경부 피하조직에 위치하고 기관지와의 연결이 없이 점액이 가득찬 기관지성 낭종으로 존재한 본 증례에도 적용될 수 있을 것이다.

또한, 일부에서는 본 증례와 같이 경부에 생긴 기관지성 낭종에 대한 보고들이 있다. 1955년 Park과 Buford¹²⁾는 좌측 하 경부에 발생한 기관지성 낭종을 보고한 바 있는데 기관지 및 식도와의 연결은 없었으나 종

괴의 대부분이 전상종격동에 위치하였으므로 피하조직에 위치한 본 증례와는 상이하였다. 그러나 1973년 Gessendorfer⁷⁾는 우측 쇄골부위 피하조직에 발생한 기관지성 낭종 1예를 보고한 바 있으며, 1979년 Ranenofsky등⁸⁾은 기관지성 낭종 30예에 대한 고찰에서 우측 경부 피하조직에 발생한 기관지성 낭종 3예를 보고한 바 있다. 또한 1982년 Toloukian⁹⁾은 우측 경부 피하조직에 기관지와 연결로 공기로 채워진 기관지성 낭종 1예를 보고하였으며, 1971년 Fraga등¹³⁾은 피하조직에 생긴 30예의 기관지성 낭종에 대한 고찰에서 25예가 흉골상 절흔(suprasternal notch) 부위에서, 4예가 견갑골 부위에서 발생하였고 그 외 갑상선 전면에 생긴 기관지성 낭종 1예를 보고한 바 있는데 발생 위치상 본 증례와 매우 흡사하였다.

경부 피하조직에 발현된 기관지성 낭종의 증상은 폐실질 및 종격동에 생긴 경우와 마찬가지로 기관지 및 식도와의 연결여부, 종괴의 위치 및 크기에 따라 나타날 수 있지만 대부분 종괴가 작은 상태에서 발견되고, 기관지 및 식도와의 연결이 없는 경우가 많으므로 특별한 증상이 없는 경우가 대부분이다. 따라서 성인에서는 대개 증상이 없지나 우연히 발견된 경부 종괴로 수술 후 기관지성 낭종으로 확진되지만 드물게는 낭종내의 분비물이 충분히 밖으로 나가지 못하고 낭종 안에 고이게 되어 이차적으로 화농성 염증이 수반되어 발열, 오한 등이 있을 수도 있다. 또한 세균감염이 없을지라도 만일 기관지와의 교통이 있으면 객담, 격혈 등이 가능하며, 크기가 큰 낭종인 경우 기관지 혹은 식도를 압박해서 2차적으로 호흡곤란 및 연하곤란 등을 유발할 수도 있다. 특히 신생아나 영아기에 기관지가 쉽게 압박될 수 있으므로 낭종내에 공기로 인한 압박으로도 호흡곤란이 있을 수 있다⁹⁾. 본 증례에서는 기관지 혹은 식도와의 교통이 없었고 염증 및 감염의 징후도 없어 전경부 종괴와 연하시 이물감 외에는 특이한 증상은 없었다.

경부 초음파검사 및 컴퓨터단층촬영 등의 방사선적 검사로는 단지 낭성 병변으로 확인되며, 기관지 및 식도와의 교통이 의심되는 경우에는 기관지조영술 및 식도조영술이 도움을 줄 수 있으나 경부 기관지성 낭종의 진단은 대부분 수술검체에 대한 병리학적 소견으로 내려지게 된다. 본 증례에서는 경부 초음파검사를 실시하였는데 단지 갑상선 협부(thyroidal isthmus) 앞에 경계가 명확한 1.4×1.1 cm 크기의 균질의 저에코성 병변

(hypoechoic lesion)임을 확인하여 갑상선외(extra-thyroidal) 혹은 갑상선 협부의 낭성 종양이 의심되었다.

치료는 다른 기관지성 낭종과 마찬가지로 증세가 있는 경우는 물론 없는 경우에도 감염의 위험성 및 낭종의 크기가 커짐에 따른 주위조직의 압박 가능성이 있으므로 원칙적으로 외과적 절제술을 해야 한다. 또한 Bauer¹⁴⁾에 의하면 기관지성 낭종의 피복 상피세포에서 편평세포화(squamous metaplasia)가 생성된다고 하였고, Moersch와 Clagett¹⁵⁾는 기관지성 낭종의 악성 변화를 보고한 바 있어 악성화의 가능성도 고려하여 완전 절제가 필요하다.

기관지성 낭종 자체의 예후는 매우 좋은 편으로 여러 보고에서 술후 추적 조사 결과 좋은 예후를 얻었다고 하였으며 본 증례에서도 완전 절제술후 특별한 문제 없이 외래 추적 관찰중 이다.

결 론

비교적 드문 선천성 낭종으로 폐조직 내 혹은 후 종격동, 그리고 식도, 심낭, 흉곽입구, 횡장, 하 경부, 흉골전면 등 여러곳에서 발생할 수 있는 것으로 되어 있는 기관지성 낭종은 양성 종양으로서 예후가 좋은 것으로 되어 있다. 이에 저자들은 경부 종괴로 발현된 피하조직 내 기관지성 낭종 1예를 치험하였기에 문헌고찰과 함께 이를 보고하는 바이며, 발생학적 기전은 비정상적인 폐발아(lung bud)의 완전분리 및 이상 위치로의 이동으로 생각되었다.

References

1) Bartholinus : Cited from Pugh DG : Pulmonary cyst(A

review with bibliography). *Am J M Sc.* 1944 ; 208 : 673

- 2) Maier HC : Bronchogenic cyst of mediastinum. *Ann Surg.* 1948 ; 127 : 476-502
- 3) Laipply TC : Cysts and cystic tumors of the mediastinum. *Arch Pathol.* 1964 ; 39 : 153-161
- 4) Roger LF, Osmer JC : Bronchogenic cyst : A review of 46 cases. *American Journal of Roentgenology.* 1964 ; 91(2) : 273-283
- 5) Gomes MN, Hufnagel CA : Intrapericardial bronchogenic cyst. *Am J Cardiol.* 1975 ; 36 : 817-822
- 6) Amendola MA, Shirazi KK, Brooks J : Transdiaphragmatic bronchopulmonary foregut anomaly : "Dumbbell" bronchogenic cyst. *AJR.* 1982 ; 138 : 1165-1167
- 7) Gessendorfer H : Cervical bronchogenic cyst. *J Pediatr Surg.* 1973 ; 8 : 435
- 8) Ramenofsky M, Leape L, McCauley R : Bronchogenic cyst. *J Pediatr Surg.* 1979 ; 14 : 219-224
- 9) Touloukian R : Air filled bronchogenic cyst presenting as cervical mass in the newborn. *J Pediatr Surg.* 1982 ; 17 : 311-312
- 10) Sumioshi K, Shimizu S, Enjoji M, Iwashita A, Kawakami K : Bronchogenic cyst in the abdomen. *Virc-hows Arch Pathol Anat.* 1985 ; 408 : 93-98
- 11) Boue DR, Smith GA, Krous HF : Lingual brochogenic cyst in a child. *Pediatr Pathol.* 1994 ; 14 : 201-204
- 12) Park O, Buford C : Bronchogenic cyst in the skin and superior mediastinum. *Ann Surg.* 1955 ; 142 : 130-133
- 13) Fraga S, Helwig E, Rosen S : Bronchogenic cysts in the skin and subcutaneous tissue. *Am J Clin Pathol.* 1971 ; 56 : 230-238
- 14) Bauer S : Carcinoma arising in congenita lung cyst : Report of case. *Dis Chest.* 1961 ; 40 : 552-555
- 15) Moersch HJ, Clifford OT : Pulmonary cyst. *J Thoracic Surg.* 1947 ; 16 : 179-199