

경부 종괴의 임상 및 병리학적 고찰*

인제대학교 의과대학 부산백병원 외과학교실

김정호 · 오상훈 · 김상효

= Abstract =

A Clinicopathologic Analysis of Neck Masses

Jeong Ho Kim, M.D., Sang Hoon Oh, M.D., Sang Hyo Kim, M.D.

Department of Surgery, Pusan Paik Hospital, Inje University Medical College, Pusan, Korea

A mass appearing in the anterior or lateral side of neck often can be a diagnostic challenge. Differential diagnosis of the neck mass covers a broad spectrum of diseases and the proper evaluation and management of a neck mass requires an impressive amount of anatomic and pathologic information. Because improper diagnosis and management may convert a potentially curable malignant metastasis into incurable disease, a differential diagnosis must be considered in all patients who present with a neck mass. Authors reviewed 2,148 cases of neck mass who were diagnosed by surgical resection, biopsy or aspiration during the period between October 1982 to December 1993, excluding those with thyroid and parathyroid disease. The evaluated characteristics were age, sex, site of lesion, and pathologic diagnosis. The results were as follows :

Of 2,148 cases of neck mass, the overall ratio of benign to malignant tumor was 3 : 1. In 1,603 cases of benign mass lesion, the most common disease was lymphadenitis(non-specific and tuberculosis) showing 53% incidence, the second was salivary gland tumor(13%), and the third was congenital lesion(12%). The minor problems such as lipoma and sebaceous cyst were 21%.

In the age distribution of benign lesion, tuberculous lymphadenitis showed peak incidence in second decade, non-specific lymphadenitis was main disease of childhood, salivary gland tumor was peak in fourth decade, and most of congenital lesions were diagnosed at the age below 15.

In 545 malignant tumors, the most common lesion was metastatic cancer to cervical lymph nodes yielding 71% incidence(head and neck primary 52%, infraclavicular primary 42%, unknown primary 5%), the second common disease was lymphoma(19%), and the third was salivary gland cancer(9%). In the age incidence of malignant tumor, 60% of them developed in the fifth and sixth decade, head and neck primary was more common in the fifth decade than sixth, however lymphoma showed higher incidence in sixth decade.

In the analysis of mass location according to lymph node level grouping(I - V), lymphadenitis developed mostly in level V nodes, the next common occurring site was level IV in tuberculous lymphadenitis and level II in non-specific lymphadenitis. The majority of metastatic cancers were found in level IV and III, and common occurring site of lymphoma was in

*이 논문은 1994년도 인제대학교 학술연구 조성비 보조에 의한 것임.

level II and IV.

Pathologic diagnosis of neck masses were made by fine needle aspiration cytology 80 cases, incisional biopsy 533 cases, excisional surgery 1,399 cases, and neck dissection 116 cases.

For the proper management of neck mass, a proper diagnostic modality should be selected from imaging techniques, cytology, biopsy or neck dissection, with the consideration of patient's age, history and clinical findings. The scapel biopsy could be used freely in the inflammatory disease or inoperable metastatic cancer, but it should be reserved in the curable metastatic cancer or clinically possible malignancy.

KEY WORD : Neck mass.

서 론

경부에는 각종 종괴가 흔히 발견되며 환자의 연령, 성별, 종괴의 위치 등에 따라서, 그 원인 질환이 다양하여 영상진단외에도 조직학적 검사를 시행하지 않고는 진단이 어려운 경우가 많다. 특히 측경부의 림프계는 복잡하여 두부, 안면부 및 경부 자체의 기관들로부터의 유입은 물론 상지와 흉부로부터 주입되는 경로와 더욱이 좌측 경부에서는 흉관(thoracic duct)을 통한 복부 장기로부터의 경로 등으로 인하여 여러 악성종양의 전이성 병소가 관찰되므로 경부종괴는 그 치료의 결정에 있어 임상적으로 중요성을 가지는 소견이다. 국내외의 많은 문헌들이 경부에 생긴 종괴에 관한 개별적인 연구를 시행하여 발표하였으나 경부에 생긴 종괴에 관한 포괄적인 통계와 연구를 발표한 예는 많지 않다. 이에 저자들은 경부종괴에 대한 비교적 많은 증례수를 포괄적인 통계 관찰을 통하여 임상적 진단의 기초 자료를 마련하기 위하여 본 연구를 시행하였다.

대상 및 방법

1982년 10월부터 1993년 12월까지 11년 2개월간 인

Table 1. Overall distribution of neck masses

Disease	(%)
Inflammatory mass	855(40)
Metastatic carcinoma	385(18)
Salivary gland tumors	252(12)
Congenital lesions	151(7)
Lymphoma	104(5)
Miscellaneous	401(18)
Total	2,148(100)

제대학교 의과대학 부산 백병원 외과에서 절제수술, 조직생검, 혹은 침생검으로 진단된 전경부 및 측경부 종괴 중 갑상선, 부갑상선 질환을 제외한 2,148예를 대상으로 환자의 의무기록을 기초로 하여 성별, 연령별, 종괴의 부위, 병리학적 진단 및 진단 방법 등에 대하여 조사 분석하였다.

결 과

연구대상의 경부종괴는 총 2,148예로 양성은 1,603예, 악성종괴는 545예로서 그 비율은 3 : 1 이었고, 남자 1,099예(51.2%), 여자가 1,049예(48.8%)였다. 질환별로 보면 염증성 질환이 855예로 가장 많았고, 다음이 염증전이성암, 이하선종양, 선천성질환 그리고 림프종순이었다(Table 1).

1. 양성종괴(Table 2)

1,603예의 질환별 분포를 보면 염증성 질환이 855예(53%)로 가장 많았고, 이 중 비특이성 림프절염이 453예로서 402예의 결핵성 림프절염보다 많았다. 두번째로 많은 양성종괴는 202예(13%)의 타액선 종양이었으며 그 중 이하선종양이 116예, 악하선종양이 73예, 기타 13예였다. 세번째 빈도의 양성질환은 선천성종괴 151예(12%)로서 새성낭종 62예, 갑상선선관낭종 52예, 낭성 림프관종 37예였다. 그외 지방종, 피지선낭종등 양성종괴 340예는 사소한 임상적 문제로 빈도의 통계분석에 포함하지 않았다. 양성종괴의 연령별 분포를 보면 경부 림프절염은 주로 40세 이하에서 발병하였으며 비특이성 림프절염은 주로 15세 이하의 질환이었으나 결핵성 림프절염은 20대에서 178예로 가장 높은 빈도를 보였다. 양성 타액선 종양은 40대에서 50세로 가장 많았으나 30대의 47예와 비교하여 큰 차이가 없었다. 선천성 종양

Table 2. Classification of benign neck mass and age distribution

	0-14	15-19	20-29	30-39	40-49	50-59	60-	Total
Lymphadenitis								
Nonspecific lymphadenitis	110	47	91	83	46	51	25	453
Tuberculous lymphadenitis	26	46	178	92	25	21	14	402
Salivary gland tumor	16	7	34	50	47	30	18	202
Congenital lesion								
Branchial cyst	11	11	29	4	5	2	-	62
Thyroglossal duct cyst	32	2	8	4	5	1	-	52
Cystic hygroma	32	4	-	1	-	-	-	37
Hemangioma	8	1	7	2	-	2	-	20
Lymphangioma	-	-	5	6	1	1	1	14
Neurogenic tumor	5	2	3	7	2	1	1	21
Others(lipoma, sebaceous cyst)	83	35	69	68	36	34	15	340
Total	323	155	424	317	167	143	74	1603

151예의 대부분은 15세 이하에서 진단되었으나 세성낭 종은 20대에서 가장 많이 진단되었다.

2. 악성종양(Table 3)

545예의 질환별 분포를 보면 경부림프절 전이성암이 385예(71%)로 대다수였고 그 중 원발병소의 두경부 기원이 52%, 쇄골하 기원이 42%, 근원불명이 5%였다. 두번째 빈도는 104예(19%)의 림프종으로 악성림프종이 73예, 호치킨씨병이 31예의 분포를 보였으며, 타액선암이 50예(9%)로 세번째 빈도였다. 악성종양의 연령별 빈도는 전반적으로 50대와 60대가 약 60%를 차지하였으며 두경부 원발암과 타액선암은 50대에서, 경부 림프종과 쇄골하 전이성암은 60대에서 보다 많이 진단되었다.

3. 각 종양의 연령별, 성별 분석(Table 4)

성별 분포를 보면 총 2,148예 중 남자가 1,099예(51.

2%). 여자가 1,049예(48.8%)로 1.05 : 1로 남자가 많았다. 질환별로 보면 결핵성 림프절염에서는 남녀 각각 114예와 288예로 여자가 남자보다 높은 빈도를 보였고, 비특이성 림프절염에서는 267예와 186예, 전이성암에서는 266예와 119예로 남자가 더 많았다. 그의 선천성종괴와 림프종, 타액선종양은 성별로 차이를 보이지는 않았다.

연령별 분포를 보면 비특이성 염증 질환은 453예 중 110예(24%)로 선천성 종괴는 151예 중 75예(50%)로 10대에 가장 높은 빈도를 보였고, 결핵성 림프절염은 402예 중 178예(44%)로 20대에, 타액선 종양은 252예 중 50예(20%)로 30대에, 전이성 악성 종양과 림프종은 각각 385예 중 131예(34%), 104예 중 25예(24%)로 60대에서 높은 빈도를 보였다. 평균 연령은 염증성 질환이 25.1세, 양성종양은 24.1세, 선천성 종괴는 18.5세, 타

Table 3. Classification of malignant neck mass and age distribution

	0-14	15-19	20-29	30-39	40-49	50-59	60-	Total
Metastatic cancer	4	5	11	34	70	130	131	385
Head and neck	-	3	7	19	33	72	66	200
Infraclavicular	2	2	2	12	34	50	61	163
Primary unknown	2	-	1	2	3	8	4	20
Leukemia	-	-	1	1	-	-	-	2
Lymphoma	15	3	7	17	17	20	25	104
Hodgkin's	7	3	5	14	13	15	16	73
Non-Hodgkin's	8	-	2	3	4	5	9	31
Salivary gland tumor	4	3	7	12	5	11	8	50
Soft tissue sarcoma	2	1	1	-	1	1	-	6
Total	25	12	26	63	93	162	164	545

Table 4. Age and sex distribution of neck masses

1. Non-specific lymphadenitis									
	0-14	15-19	20-29	30-39	40-49	50-59	60-	Total	
Male	75	30	36	37	32	37	20	267	
Female	35	17	55	46	14	14	5	186	
Total	110	47	91	83	46	51	25	453	
2. Tuberculous lymphadenitis									
	0-14	15-19	20-29	30-39	40-49	50-59	60-	Total	
Male	18	20	40	20	5	7	4	114	
Female	8	26	138	72	20	14	10	288	
Total	26	46	178	92	25	21	14	402	
3. Congenital anomalies									
	0-14	15-19	20-29	30-39	40-49	50-59	60-	Total	
Male	48	7	17	5	6	2	0	85	
Female	27	10	20	4	4	1	0	66	
Total	75	17	37	9	10	3	0	151	
4. Metastatic carcinoma									
	0-14	15-19	20-29	30-39	40-49	50-59	60-	Total	
Male	3	3	4	18	51	99	88	266	
Female	1	2	7	16	19	31	43	119	
Total	4	5	11	34	70	130	131	385	
5. Lymphoma									
	0-14	15-19	20-29	30-39	40-49	50-59	60-	Total	
Male	9	2	4	10	12	11	15	63	
Female	6	1	3	7	5	9	10	41	
Total	15	3	7	17	17	20	25	104	
6. Salivary gland tumor, 양성(악성)									
	0-14	15-19	20-29	30-39	40-49	50-59	60-69	70-	Total
Male	8(2)	2(3)	19(3)	24(5)	24(1)	17(7)	10(4)	1(1)	105(26)
Female	8(2)	5	14(4)	26(7)	23(4)	13(4)	5(3)	3	97(24)
Total	16(4)	33(7)	33(7)	50(12)	47(5)	30(11)	15(7)	4(1)	252(50)

*() : Number of Marignant tumor

Table 5. Distribution of neck mass according to cervical lymph node classification(by Memorial Sloan Kettering Cancer Center)

Disease	Level	I	II	III	IV	V	Total
Benign							
Tuberculous lymphadenitis		18	127	68	45	224	482
Non-specific lymphadenitis		12	72	46	88	258	476
Malignant							
Metastatic carcinoma		32	76	120	161**	34	423
Lymphoma		12	41	27	35	24	139
Total		74	316	261	329	540	1520

*Total : counted multiple nodes in a same patient.

**included Virchow node biopsy cases.

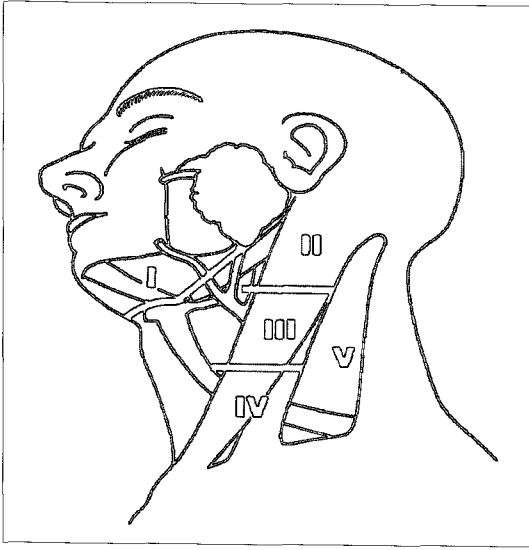


Fig. 1. Topographic level designation ascribed to cervical lymphatics in left side of neck.
 Level I : area of the submandibular and suprahyoid(submental) triangles
 Level II-IV : areas containing the chain of nodes along the upper, middle and lower one third of the jugular vein
 Level V : nodes along the spinal accessory nerve and within the posterior cervical triangle

악성 종양은 39.2세, 전이성 악성암은 52.8세, 림프종은 34.8세였다.

4. 림프절 그룹(Level I - V)(Fig. 1)

동일 환자에서 발생한 모든 림프절 종대의 합은 양성 질환이 약 958개, 악성종괴가 약 562개였으며 그 중 림프절염은 level V에서(50%) 대다수 발생하였으나 두번째 호발부위로는 결핵성에서 level IV에서(supraclavicular nodes 포함), 비특이성에서는 level II에서 많이 발생하였다(Table 5).

5. 진단 방법

종괴의 병리학적 진단에 사용한 방법은 세침 흡인 검사(FNAC) 80예, 절개 생검 553예, 절제 생검 1,399예 그리고 경부 광청술로 진단된 경우가 116예였다.

고 찰

경부는 척주(脊柱), 식도, 인두, 후두 및 근육과 각종 신경, 혈관 및 림프계를 포함하고 있어 해부학적으로 대

단히 복잡하고 중요한 부위다. 따라서 선천성 질환, 염증성 질환, 악성 종양 등의 다양한 질환으로 경부종괴가 생길 수 있으며 특히 모든 악성 종양의 5%, 두경부암의 12%가량에서 림프절 전이에 의한 경부 종괴의 축적기 초 증상으로 나타날 수 있으므로¹⁾, 경부 종괴의 감별 진단은 치료와 예후에 중요한 역할을 한다. 경부종괴의 진단은 성별, 연령, 발생부위, 종괴의 크기 등의 임상 및 이학적 소견만으로는 정확도가 20~50%에 불과하므로²⁾³⁾ 컴퓨터단층촬영 등의 방사선학적인 검사와³⁾⁴⁾ 세침흡인검사에 의한 세포학적 소견⁵⁾⁶⁾ 및 조직생검에 의한 조직학적 소견으로 진단의 정확도를 높일 수 있다⁷⁾.

경부종괴의 발생빈도는 저자들의 경우 염증성 질환이 40%, 경부 림프절 전이성 악성암이 18%, 타액선 종양은 12%, 선천성 종괴는 7%, 림프종이 5% 순서였다. 다른 국내보고⁸⁻¹¹⁾들도 저자들의 경우와 유사함을 보여 전체 경부 종괴에서 염증성 질환이 가장 높은 빈도를 보였고, 악성 종양에서는 전이성 악성암이 원발성보다 좀더 높은 빈도를 보였다. 국외 보고를 보면 Killens¹²⁾는 림프선염이 12.6%, 전이성 악성암이 39.4%, 림프종이 31.7%, 그리고 그 외 질환이 16.6%로 저자의 통계와 비교해 볼 때 전이성 암의 비율이 좀 더 높는데 반해 염증성 질환은 낮은 것으로 보고하였다. 이는 서양에 비하여 우리 나라에서는 결핵성 림프절염 및 비특이성 염증성 질환이 많기 때문으로 생각된다.

성별비를 살펴보면 저자들의 경우 전체적으로는 1.05 : 1로 남자가 약간 높은 것으로 나타났으나, 결핵성 림프절염의 경우는 남녀 각각 114, 288예로 여자에서 빈도가 높았다. 비특이성 림프절염의 경우 남녀 각각 267, 186예로, 전이성 악성암의 경우는 남녀 각각 266, 119예의 빈도를 보였고 림프종에서도 266, 119예로 나타나 남자에서 좀 더 높은 비율로 나타났다. 이는 여러 국내외 보고와 비슷한 결과를 보였다¹¹⁾¹⁶⁾¹⁷⁾.

주요 질환의 위치별 분포를 보면 위치를 정확히 파악할 수 있었던 경우에서 총 림프절 종대의 개수 1,520 예 중 결핵성 림프절염 경우 476예 중 258예가 level V에서 발견되어 가장 높은 빈도를 보였고, 두 번째로는 level IV로 88예를 보였다. 비특이성 림프절염에서도 역시 level V에서 224예로 가장 높은 빈도를 보였으며 두 번째는 level II로 127예를 보였다. 악성종괴들의 경우 전이성암에서는 가장 높은 빈도를 보인 것은 level IV로 161예였고

두번째는 120예의 level III였다. 림프종은 level II와 level IV에서 41예와 35예로 가장 높은 빈도를 보였다.

저자들의 관찰에 의하면 림프절 결핵은 경부의 후삼각부(posterior cervical triangle)에, 전이성 악성 종양은 원발 병소에 따라 경정맥 림프절(jugular chain)에 호발하였고, 원발성 악성 종양중 림프종은 경정맥 림프절, 악하부, 후삼각부에 호발하였다. 이는 선천성 종괴와 양성 종양은 전삼각부에, 염증성 종괴는 후삼각부에 호발하며 악성 종양은 그 원발 위치에 따라 각각 다른 림프절에 호발한다는 박⁹⁾의 보고와는 유사함을 보이니 Moussatos¹⁸⁾가 대부분의 양성종양 및 결핵성 림프절염은 전삼각부에, 악성림프종은 후삼각부에 분포한다고 보고한 것과는 다른 결과를 보였다.

종괴의 병리학적 진단에 사용한 방법으로는 세침흡인 검사가 80예, 절개 생검이 553예, 절제 생검이 1399예, 경부 광청술이 116예에서 시행되었다.

경부종괴를 부적절한 진단 방법으로 접근을 하게되면 치료가 가능한 질환의 경과 및 예후에 나쁜 영향을 미치게되므로 경부 종괴 환자에 있어서 임상적 특징을 잘 관찰하여 진단 접근 방법을 결정하여야 한다. 우선 연령별로 15세이하 및 15~40세에서는 염증성 질환과 선천성질환을 먼저 염두에 두고, 40세 이상의 경우는 먼저 악성 종양을 전제하여 접근하여야 한다¹⁴⁾¹⁵⁾(Fig. 2). 다음으로 중요한 요소는 경부 종괴의 위치이다. 저자의 경우 림프절 결핵은 경부의 후삼각부에, 악성 종양은 원발 병소에 따라 경정맥 림프절에, 악성림프종은 경정맥 림프절, 악하부, 후삼각부에 호발하는 것으로 관찰되어 이러한 양상

이 진단방법을 결정하는데 도움을 줄 수 있을 것이라 생각한다. 문헌에 의하면 선천성 종괴 중에 종괴의 위치가 임상적으로 중요한 요소가 된다¹⁴⁾¹⁵⁾. 선천성 아가미낭의 경우 특징적인 임상양상을 가지는데 대부분 주로 상기도 감염 후에 경부의 전삼각부에 종괴가 남는데 가장 흔한 형인 제2아가미낭의 경우는 흉쇄유돌근의 앞쪽 경계면을 따라 위치하며 제1아가미낭은 드물기는 하지만 하악각부위 혹은 귀 뒤쪽으로 위치한다고 하였고¹⁴⁾¹⁹⁾ 갑상선관 낭종은 주로 설골 직하방에 잘 생긴다고 한다¹⁴⁾.

경부 종괴의 진단을 위한 방법으로는 여러 가지가 사용되고 있다. 가장 중요한 것은 반복적인 이학적 검사이다. 전이성 악성암에서 원발부위를 알아내기 위해 내시경적 조직검사를 시행하며, 전삼각부에 위치하는 종괴에 대한 진단으로 동위원소 검사를 시행하는데 이는 갑상선 질환과 타액선 질환에 있어 유용하게 이용된다. 그리고 결절성 종괴와 낭포성 종괴를 감별하기 위한 방법으로는 초음파 검사를 시행하기도 한다. 그 외 특수 검사들로 혈관 질환에서 동맥조영술을 시행하기도하고 종괴의 위치를 정확하게 알기 위해 컴퓨터 단층촬영이나 자기공명조영술을 시행해야 할 때도 있다. 원발 병소를 모르는 경우의 경부종괴의 진단시에는 먼저 구강과 비인두, 하인두, 후두, 갑상선과 타액선의 철저한 이학적검사를 먼저 시행하여야 하며 다음으로 흉부와 부비동의 방사선적 검사를 시행한 후 컴퓨터 단층촬영이나 자기공명조영술을 시행한다. 그후에도 원발병소를 알 수 없는 경우는 종괴의 위치에 따라 비인두 및 후두의 세침 흡인술을 시행하거나 수술실에서 광범위 경부 광청술을 준비한 상태에서 동결 절편을 시행하기도 한다. 원발 병소가 알려진 경우 원발 병소가 두경부인 경우는 그 원발 병소의 치료원칙에 따라 처치하며 원발병소가 두 경부가 아닌 경우는 절제생검술을 시행하고 원발병소의 치료를 결정한다¹⁴⁾. 진단 방법에 관하여는 염증성 질환의 경우는 절제 생검술이, 악성 종양이 의심되는 경우는 세침흡인술을 먼저 시행하는 편이 적절하다고 하였다¹⁶⁾²¹⁾²²⁾. 박 등⁹⁾에 의하면 세침 흡인술은 정확도보다 민감도가 낮으므로 임상소견상 악성종양이 의심되면 세포검사에서 음성이 나오더라도 조직 검사를 시행하여야 한다고 하였고 여러 가지 문헌에서도¹⁴⁾²³⁾²⁴⁾²⁵⁾ 알려진 바와 같이 다른 악성질환을 가진 환자에서도 경부종괴의 원인 질환이 다른 경우도 있으므로 반드시 조직검사를 통해 확인하여 그 치료 방법을 결정하여야 한다.

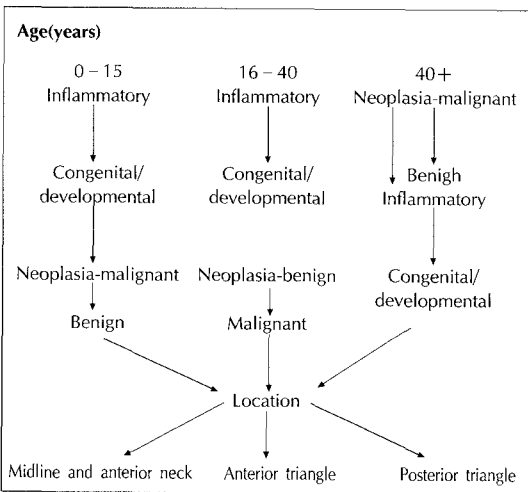


Fig. 2. Flow sheet of neck mass diagnosis according to age.

결 론

측경부 종괴의 감별진단에서 가장 중요한 요소는 환자의 연령이며 임상적으로 림프절염이 의심되거나 악성림프종, 절제불능의 암종이면 절개생검을 시행하나 임상적 소견이나 영상진단에서 선천성 질환, 양성종양, 타액선종양, 두경부 원발암종 등이 의심되면 절개생검보다는 일차적 병소의 punch biopsy나, 종괴 혹은 림프절 종대의 세침흡인세포검사를 통하여 진단하는 것이 보다 근치적인 방법이라고 사료된다.

References

- 1) Simson GT : *The evaluation and management of neck mass of unknown etiology. Otolaryngology Clin North Am.* 1980 ; 13(3) : 489-498
- 2) Schwartz AE, Nieburgs HE, Davies TD, Gilvert PL, Friedman EW : *The place of fine needle biopsy in the diagnosis of nodule. Surg Gynecol Obstet.* 1982 ; 155 : 54-58
- 3) Fredman M, Roberts N, Kirshenbaum GL and Colombo J : *Nodal size of metastatic squamous cell carcinoma of the neck. Laryngoscope.* 1993 ; 103 : 854-856
- 4) 이원상 · 김광분 · 정광현 · 장훈상 · 김지우 · 김동익 : 두경부 악성 종양에서 경부 임파절 전이에 대한 CT Scan의 진단적 의의. *대한두경부종양학술지.* 1988 ; 4(1) : 5-11
- 5) 박정빈 · 김일명 · 유병욱 : 경부 종양의 세침 흡인 세포검사의 진단적 의의. *대한외과학회지.* 1991 ; 41 : 610-615
- 6) Lau SK, Wei WI, Kwan S and Yew WW : *Combined Use of fine-needle aspiration cytologic examination and tuberculin skin test in the diagnosis of cervical tuberculous lymphadenitis. Arch Otolaryngol Head Neck Surg.* 1991 ; 117 : 87
- 7) 김진복 외 : *최신 외과학.* 1995 ; 1176-1180
- 8) 김수길 : 경부종양의 임상적 고찰. *가톨릭 대학 의 학부 논문집.* 1973 ; 24 : 435-443
- 9) 박성우 · 차홍익 · 황순재 · 추광철 : 경부 종물의 임상적 고찰. *한이인지.* 1989 ; 32 : 1097-1107
- 10) 김광문 : 경부 종괴의 진단. *대한두경부종양학술 지.* 1986 ; 2(1) : 5-12
- 11) 송기덕 · 최용만 : 경부 종류의 임상통계적 고찰. *대한외과학회지.* 1995 ; 49(4) : 528-532
- 12) Killens JA : *A review of the microscopic pathology encountered in a series of consecutive cervical node. Thesis, Graduate School, University of Minnesota.* 1946
- 13) English : *Otolaryngology, revised edition Vol 5 chap 43 Philadelphia, Harper & Row Pub,* 1985
- 14) McGuiert WF : *Cummings' otolaryngology head and neck surgery Vol 2 : 1987 CV Mosby Co* 1989
- 15) 김상효 : 측경부 종괴의 진단 및 치료. *부산의사회 지.* 1992 ; 28(8) : 14-20
- 16) Comes M, Beabers O and dockery M : *Cervical metastasis from occult carcinoma. Surg Gynec & Obst.* 1957 ; 104 : 607-610
- 17) Marchetta F, Murphy W and Kovaric JJ : *Carcinoma of the neck. Am J Surg.* 1963 ; 106 : 974-998
- 18) Moussatos GH : *Cervical masses in infants and children. Pediatrics.* 1963 ; 32 : 251-256
- 19) 감봉수 · 주중수 · 김상효 · 백낙환 : 새성기형 50에 의 임상적 고찰. *대한두경부종양학술지.* 1992 ; 8(1) : 6-13
- 20) 정성탁 · 주중수 · 김상효 : 갑상선관 낭종의 임상 적고찰. *대한외과학회지.* 1992 ; 42(6) : 748-754
- 21) 봉정표 · 정우경 · 정도학 · 박순익 : 경부 결핵성 임파선염의 임상적 진단에 대한 고찰. *한이인지.* 1992 ; 35(5) : 657-663
- 22) Lee Kelvin C, Tami Thomas A, Lalwani Anil K et al : *Contemporary management of cervical tuberculosis. Laryngoscope.* 1992 ; 102 : 60-64
- 23) 오경균 · 이국행 · 임상목 · 심윤상 : 두경부 종양 환자에서 경부 림프절의 예기치 않은 병리적 소견. *대한두경부종양학술지.* 1994 ; 10(1) : 3-6
- 24) Ratcliffe RJ and Soutar DS : *Unexpected lymph node pathology in neck dissection for head and neck cancer. Head & Neck.* 1990 ; 12 : 244-246
- 25) Warren MT and Walton J : *Mistaken identity of neck mass. The British Journal of Radiology.* 1991 ; 64 : 1163-1166