

## 이차구순열 결손의 치료

조선대학교 치과대학 구강악안면외과학교실

박인순 · 여환호 · 김영균 · 김수관 · 지재휴 · 임석균

### THE CORRECTION OF SECONDARY CLEFT LIP DEFORMITIES

In-Soon Park, Hwan-Ho Yeo, Young-Kyun Kim  
Su-Gwan Kim, Jae-Hyu Gi, Seok-Gyun Lim

*Dept. of Oral & Maxillofacial Surgery, College of Dentistry, Chosun University*

*Despite the current accomplishments with the repair of cleft lips, the surgical management of the nasal deformity remains a functional and aesthetic dilemma for patients, their families, and reconstructive surgeons. Recent improvements in the understanding and technical execution of the primary cleft lip repair have significantly reduced secondary sequelae and the consequent need for secondary surgical correction. But, secondary surgical corrections are necessary according to numerous factors. Such factors include the severity of the initial deformity, the surgical plan, precision of execution of the primary repair, and success of the postoperative management.*

*We performed the secondary correction of cleft lip and palate in 11 patients via various methods. In conclusion, primary repair of cleft lip and palate patients is the most important to prevent the secondary deformities, and most of cleft lip and palate with secondary deformities must be treated with combined cheiloplasty and rhinoplasty.*

*Key words : Secondary deformities, Cheiloplasty, Rhinoplasty*

#### I. 서 론

구개 구순열은 악안면 선천성 기형중 가장 흔하고, 수술을 통해 정상적인 해부학적 배열, 기능의 회복, 대칭성을 얻기 힘들고 반흔의 형성으로 심미성을 얻는데 많은 어려움을 갖고 있다<sup>1)</sup>. 최근 구개 구순열에 대한 일차적인 외과

시술의 기교적 발전을 통해 이차적인 합병증의 감소로 이차적인 수정의 필요성의 많은 감소를 가져왔으며, 기능적, 심미적인 증진을 가져왔지만 이차적인 외과적 수정의 필요성을 가져오는 많은 요소들이 존재한다. 이들은 일차적으로 선천적 변형의 심각성, 일차시술의 적절치 못한 계획, 일차 시술의 부정확성, 부적절한

술후 처치 등에 의해 야기된다<sup>2)</sup>.

구순열의 외과적 술식은 변형된 구순의 일차적인 재건이 가장 중요하며 일차수술시 가장 좋은 결과를 얻기위해 모든 노력을 기울여야 한다. 그러나 외과적 치료를 통해 구순열환자를 일차 수술시 완벽하게 재건하는 것은 사실상 불가능하다고 볼 수 있다.

구순열의 일차적인 외과적 재건후 나타난 심미적, 기능적 문제 개선의 시기 및 필요성에 대한 의견은 다양하지만 John 등<sup>2)</sup>은 이차수정의 시기는 입술의 기능과 심미성을 기준으로 외과의사에 의해 결정되어야 하며, 개선의 필요성은 첫째, 외과의사의 소견, 둘째, 환자의 실제적인 인지, 셋째, 환자 보호자의 요구에 의해 결정해야 한다고 하였고, Trier<sup>3)</sup>는 변형 자체의 심도, 반흔의 정도, 성장에 미치는 외과적 외상 등에 의해 결정되어야 한다고 하였

다.

이차 구순열 결손 환자의 외과적인 치료목표는 정확한 근육, 점막, 피부의 연속성, 양측 구륵근의 적절한 배열, 대칭적인 비공 및 비첨의 형성, cupid's bow의 형성과 순홍부의 연속성, 상순 중앙부의 외반, 상순에 최소한의 반흔 등이다<sup>4)</sup>.

본과에서는 최근 3년간 구개 구순열 환자중 이차 수술을 시행한 환자 11명을 대상으로 환자의 주소, 의사의 소견, 시행한 수술의 형태에 대해 병록일지를 통한 추적조사 및 문헌조사를 통해 다소의 지견을 얻었기에 보고하고자 한다.

## II. 연구재료 및 방법

최근 3년간' 조선대학교 부속치과병원 구강악안면외과에 내원한 구개 구순열 환자중 이

Table 1. Summary of Patients (11 patients)

Name	Type	C/C	Problems	Operation	Cheiloplasty
C.B.H.	unilat.	scar	scar	Cheilo.	revision
K.Y.M.	unilat.	scar	scar, tubercle	Cheilo.	revision, Y-Y ROO
P.G.W.	unilat.	scar, vermillion	scar, vermillion	Cheilo.	revision, V-Y
P.G.J.	unilat.	scar nasal deviation	scar, vermillion nasal deviation	Cheilo. Rhino(R).	revision, excision
K.E.S.	bilat.	scar, Cont.	scar, philtrum, tubercle	Cont. Cheilo. Rhino(A).	Abbe Op.
P.H.J.	unilat.	scar, Asym.	Asym., vermillion	Cheilo. Rhino(S).	revision
Y.M.G.	unilat.	scar, Asym.	scar, Asym.	Cheilo. Rhino(A,S).	revision, V-Y ROO
C.H.H.	unilat.	scar, depressed nose	scar, tubercle depressed nose	Cheilo. Rhino(A).	scar, V-Y
S.J.H.	unilat.	scar	scar, tubercle Asym.	Cheilo. Rhino(A).	revision, V-Y ROO
C.M.H.	unilat.	speech	scar, cupid Asym.	Cheilo. Rhino(S).	revision

C/C : chief complaint, Asym. : asymmetry of nostril, Cheilo. : cheiloplasty,

V-Y : V-Y palsty, ROO : reorientation of Orbicularis oris muscle.

Cont. : contraction, Rhino. : rhinoplasty, A : augmentation, R : reduction

S : suturing

차적인 입술 및 코의 변형을 갖는 환자 11명을 대상으로 환자의 주소, 의사의 소견, 시행한 수술의 형태 등을 병록일지를 통해 추적 조사하였다(Table 1).

### III. 연구성적

구개, 구순열의 일차재건후 발생된 이차적인 변형의 수정을 시행한 환자 11명중 4명은 구순성형술만을 시행하였고, 7명에서는 구순성형술과 비성형술을 동시에 시행하였다. 구순성형술은 상순의 반흔제거, 상순의 중앙부 결절의 회복, cupid's bow의 재건, 상순수축의 해소 등을 위해 시행하였고, 비성형술은 비침의 개선, 비공의 비대칭 개선, 비주 길이의 개선 등을 위해 시행하였다.

### IV. 증례보고

#### 증례 1

성명 : 송○현

나이/성별 : 17/남

주소 : 상순의 반흔으로인한 심미적인 문제

의사의 소견 : 상순의 반흔, 상순의 과도한 풍용, whistle 변형, 비공의 비대칭, 비침의 처짐, 짧은 비주(Fig. 1)

수술 : 구순성형술(Cheiloplasty), 비성형술(Rhinoplasty)

수술과정 : 통법에 따른 구강내의 소독후 풍용한 상순의 절제될 부위, 상순의 whistle 변형의 개선을 위한 V-Y형 성형술, 비주의 길이 증진을 위한 V-Y형 성형술, 처진 비침의 개선을 위한 비연골 이식을 시행할 부위를 작도하였다(Fig. 2). 통법에 따라 마취를 시행한후 상순의 반흔을 절제하고 상순 점막의 절제 및 V-Y 성형술을 위한 점막의 절개를 시행한후 절제된 점막을 제거하고 구륵근의 노출을 위해 dissection을 시행하였다. 노출된 구륵근은 whistle 변형의 수정을 위해 양측 구륵근을 겹쳐서 4-0 흡수성 봉합사를 이용하여 봉합을 시행하였다. 또한 상순의 외반을 위해 V형대로 절개된 점막은 Y형대로 봉합하였다(Fig. 3).

이차적으로 발생된 비변형의 수정은 V형태의 비주 횡절개를 동반한 external transcolumellar incision을 시행하여 비침을 노출시켰다. 비침의 노출후 이연골의 이식을 위한 낭을 형성한후

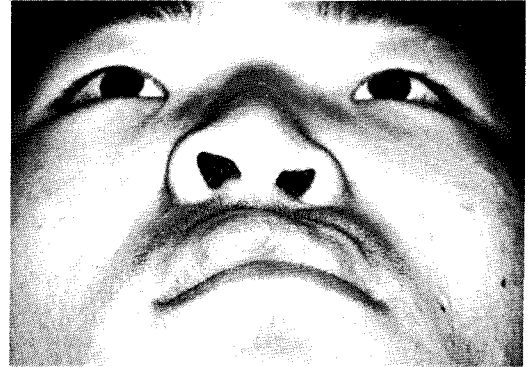

Fig. 1. 술전 환자의 모습

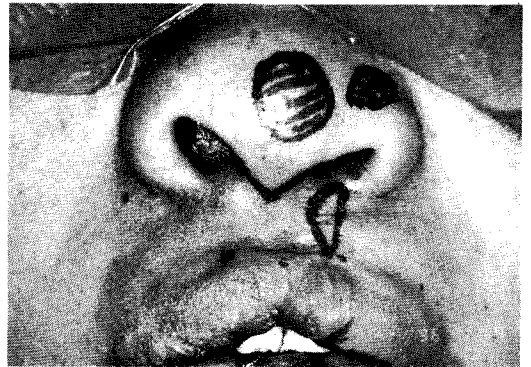

Fig. 2. 술전 비성형술 및 구순성형술을 위한 작도

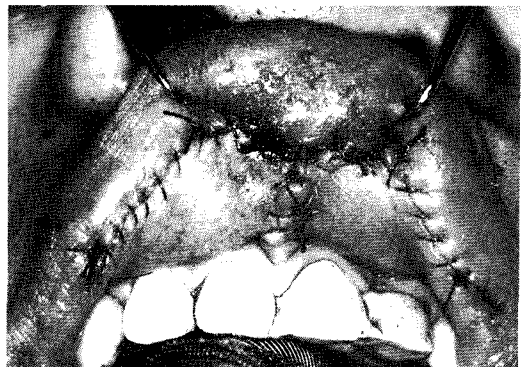


Fig. 3. 상순의 외반을 위해 Y형대로 봉합한 모습

우측 후이개부에서 적당량의 연골을 채취하여 비침과 좌측 비익부위에 4-0 vicryl을 이용하여 고정후 봉합을 하였고, 횡절개부위는 비주의 길이 증진을 위해 Y형태로 봉합하였다. 부종 및 혈종의 방지를 위해 nasal packing과 비부목을 제작하였다.

술후 처치: 상순 부위 반흔을 제거한 부위는 술후 매일 H<sub>2</sub>O<sub>2</sub>와 포타딘 거즈를 이용하여 혈병의 제거 및 창상의 소독을 시행하였다. 상순부위는 술후 5일째 부분 발사, 7일째 완전 발사를 하였고, 비공에 packing한 바세린 거즈와 비배부에 장착한 부목은 술후 3일째 모두 제거하였다. 술후 상순의 풍용함, 반흔 및 순홍부의 개선, 비공의 대칭성, 비첨, 비주 길

이의 개선 등을 통해 심미적인 결과를 얻었다 (Fig. 4).

## 증례 2

성명: 김○서

나이/성별: 17/남

주소: 일차 수술후 상순의 수축(contraction)

의사의 소견: 조직의 부족으로 인한 상순의 수축, 상순의 반흔, 상악의 열성장(Fig. 5,6)

수술: 구순성형술, 비성형술

수술과정: 술전 환자 현증의 기록과 정확한 수술계획을 위해 안면부 모형의 제작후 모형상에서 이연골의 이식부와 Abbe 피판의 형성을 위한 작도를 시행하였다(Fig. 7). 통법에 따른 구강내의 소독후 모형상에서 작도한 수술 절개부위 및 이연골 이식부위를 표시하였다. 작도후 지혈을 목적으로 상순과 하순에 1:100,000 에피네프린을 함유한 2% 리도케인을 주입후 수혜부인 상순의 절개를 시행하였다. 수혜부의 형성후 하순에 Abbe 피판의 형성을 위해 우측의 하순동맥을 보존하면서 전층에 걸쳐 절개를 시행하여, 미리 준비된 수혜부로 회전시켜 흡수성 봉합사와 비흡수성 봉합사를 이용하여 층별봉합을 시행하였다.

Abbe 피판의 봉합후 비변형에 대한 수정을 위해 미리 작도된 절개부위를 따라 절개를 시

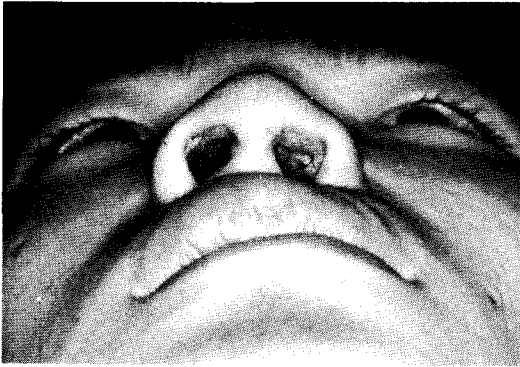


Fig. 4. 술후 환자의 모습

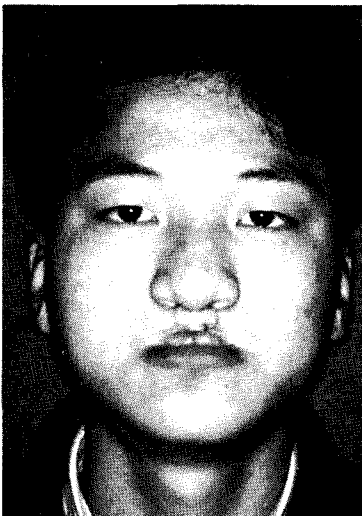


Fig. 5. 술전 환자의 정모

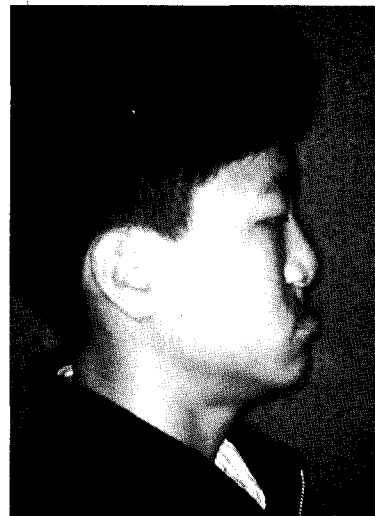

Fig. 6. 술전 환자의 측모

행한 후비첨과 외비연골이 완전히 노출되도록 피판을 거상하였다. 동측의 이연골을 통법에 따라 적당량 채취하고 비첨부위에 채취된 연골을 위치시키고 흡수성 봉합사를 이용하여 고정하고 비점막과 피부 봉합을 시행하였다. 봉합후 술후 부종, 혈종의 방지 및 모양의 유지를 위해 바세린 거즈 packing과 비부목을 위치시켰다.

술후 처치 : 상순과 하순에 Abbe 피판의 시술을 시행한 부위는 반흔형성의 최소화를 위해 술후 매일 H<sub>2</sub>O<sub>2</sub>와 포타딘 거즈를 이용하여 혈병의 제거 및 창상의 소독을 시행하였다. Abbe 피판을 작성한 상하순의 봉합사는 술후 6일째 부분 발사, 8일째 완전 발사를 하였고, 비공에

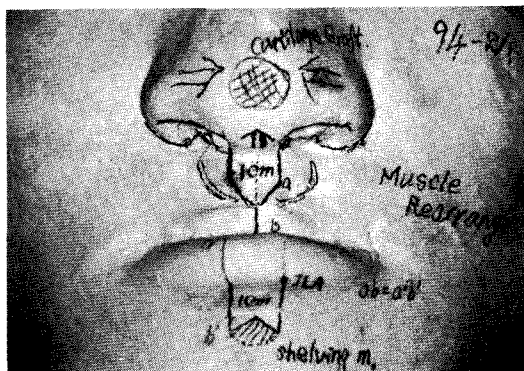


Fig. 7. Abbe 피판과 비성형술을 위한 작도

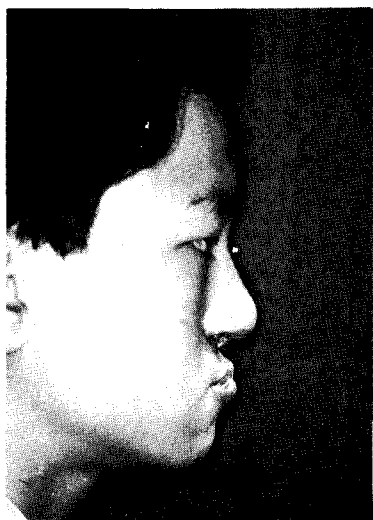

Fig. 8. 술후 환자의 측모

packing 한바세린 거즈와 비배부에 장착한 부목은 술후 5일째 모두 제거하였다. 술후 2주 동안 피판 생착의 기간을 부여한후 국소마취 하에 상하순간에 피판의 분리를 시행하였고, 상순의 수평적 수축의 개선, Whistle 변형 개선, Cupid's bow의 형성, 순홍부의 개선, 비공의 대칭성, 비첨의 개선 등을 통해 양호한 결과를 얻었다(Fig. 8).

## V. 총괄 및 고안

악안면 기형증 구개 구순열에 대한 치료는 매우 어렵고, 신중을 기해야한다. 하지만 외과의의 적절한 처치에도 불구하고 구개구순열 처치후 발생되는 합병증 또는 변형은 아직도 많이 존재한다. 이러한 합병증은 조기 합병증으로 출혈, 감염, 피판의 괴사, 창상의 이개, 비기도의 협착 등의 합병증을 들 수 있고, 후기 합병증으로는 입술의 비대칭 또는 길이의 차이로 인한 입술의 변형, 순홍부의 불규칙, 근육의 변형, 반흔의 형성, 비 변형, 비공의 협착 등을 들 수 있다<sup>6)</sup>.

Whistle 변형은 편측성, 양측성 구순열 환자에서 일차 수술후 가장 호발하는 상순 변형 중의 하나이다. 상순의 Whistle 변형의 개선을 위해 Soeda 등<sup>8)</sup>은 Z-plasty, V-Y plasty, 이중 Z-plasty, VYZ plasty 등을 제안하였고, Kapentansky 등<sup>7)</sup>은 이중 pendulum 피판의 형성, Yoshimura 등<sup>9)</sup>은 propeller 피판을 형성하여 상순 중앙부의 개선을 보고하였고, Takato 등<sup>9)</sup>은 Abbe 피판의 변형을 통해 상순의 중앙부 결절과 Cupid's bow의 재건을 시행하였고, Matsuo 등<sup>10)</sup>은 상순의 Whistle 변형의 개선을 위해 상순의 순홍부에서 두개의 피판을 전위시킴으로서 양호한 결과를 보고하였다. 이런 외과적 기교는 크게 두가지 형태로 분류할 수 있고, 하나는 수직적인 방향으로 조직의 진전, 또 하나의 수평적인 방향으로 조직의 이동을 통해 Whistle 변형을 개선하는 방법이다.

첫 번째 증례에서는 상순의 과도한 풍음, 상순 순홍부의 연속성 상실과 중앙부의 함몰을 갖는 Whistle 변형이 존재한 환자로 상순의 풍

움을 나타내는 점막은 양측의 대칭적인 절제를 시행하였고, 상순 중앙부의 함몰은 양측 구륵근을 중앙부로 이동시켜 겹쳐 봉합하고 점막에 대해 V-Y 성형술을 통한 수직적 이동을 통해 개선을 시행하였다. 본 연구에서는 5례에서 Whistle 변형의 개선을 위한 상순 중앙부 결절 형성술을 시행하였다. 저자 등은 양측 구륵근을 중첩봉합하고 V-Y 성형술을 통해 구순 결절을 형성함으로써 Whistle 결손을 재건하였다.

대부분의 사람에서 상순은 하순보다 약간 전방으로 돌출되어있다. 그러나 어떤 구순열 환자에서는 상순의 긴장도가 과도하고, 상악 치아를 가로지르면서 움직이지 못하게 하는 경우가 있다. 이러한 형태의 상순을 갖는 환자는 하순에 어느 정도의 풍용도를 갖고 있다. 상순과 하순의 풍용도의 차이는 Abbe피판 형성의 적응증이 되며, 특히 양측성 구순열 치료에 따른 상순의 수축을 해소 하는데 유용하다. Abbe 피판의 목적은 상순의 정중부, 혹은 편측부위에 위치시킴으로서 상순의 결핍을 수정하고, 순홍부 또는 상순 결절의 결핍을 수복하며, 다른 술식과 같이 시행함으로써 변형된 입술부분을 수정할 수 있다.

Abbe 피판의 사용과 변형에 대해 많은 보고가 있으며, 상순의 심각한 수축을 감소시킴으로써 상하순간의 정상적인 관계를 회복할 수 있고, 편측 또는 양측성 구순열 환자에서 Abbe 피판을 이용하여 수직적인 길이 감소를 해소해 줌으로써 상순의 수축 해소 뿐아니라 Cupid's bow, 상순중앙부의 결절회복을 이룰 수 있다<sup>9, 11, 12</sup>. 또한 Abbe 피판은 양측성 구순열의 환자에서 종종 사용되지만 상순의 폭경을 증가시키기위한 조직의 부차에는 편측의 구순열 환자에서 더 용이하다고 하였다<sup>11</sup>.

본 증례에서는 상순의 심한 수축과 비첨이 처져있으며, 상순의 수축으로 인해 Cupid's bow와 상순의 중앙부 결절이 상실되어있어 Abbe 피판의 적응증이 되어 상순의 수평적 길이회복, Cupid's bow, 상순 중앙부 결절의 회복을 시행하였다. 술후 상순에 대한 평가시 상순 중앙부 결절과 Cupid's bow의 형성은 양호하였으나 상순의 수평적 길이의 증가에도 불구

하고 안면부에 대한 상순의 위치는 많은 개선을 가져오지 못했다. 이는 구개 구순열 환자는 상순의 열성장을 동반하고 있기 때문에 상악골에 골이식 또는 상악골의 전방위치를 통한 골격적 문제의 해소를 통해 상순의 전후방적인 관계의 개선을 가져올 수 있으리라 사료되어 상악골의 수평골 절단술을 통해 전방위치에 대한 악교정 수술을 고려하였으나, 환자의 경제적 사정, 악골 성장이 완료되지 않았기때문에 성장이 완료된 후로 연기하였다.

구개 구순열환자에서 발생된 이차적인 비변형의 수정에 대한 적절한 시기, 구강내 또는 구강외에 대한 절개의 위치, 비변형의 수정을 위한 dissection의 범위 등에 관해서는 정립되지 않았다.

Salyer 등<sup>13</sup>은 비변형의 조기 수정이 정상적인 비골의 성장과 사회정신적인 면에서 양호한 결과를 보인다고 하였으며, 원하는 결과를 얻기 위해서는 외비연골의 이동 및 재위치, 대칭적인 비익과 비첨의 형성, 대칭적인 비강저를 형성해야 한다고 하였다. Musgrave 등<sup>14</sup>은 비변형의 수정을 위해 이환측 비익부위에 확장된 절개를 통해 비익의 유동성을 확보하고, 비중격을 시상면의 중앙부에 위치시키고, 이환측의 비익을 정상 비연골의 십자(cruz)에 수평 mattress봉합을 이용하여 봉합하였다. Wray 등<sup>15</sup>은 모든 구순열 환자중 30%정도가 이차적인 비변형에 대한 수정이 요구된다고 하였고, 비변형의 수정을 위해서는 중앙선부위에 비중격을 재위치시키고, 이환측의 비익 연골의 외형을 형성하고, 이환측 비공의 축을 중앙부로 회전시킴으로서 얻을 수 있다고 하였다. 비변형중 비주의 길이가 작아짐으로서 비첨이 처지고, 비공의 비대칭을 가져올 수 있어 Gillies와 Kilner 등<sup>16</sup>은 V-Y 성형술을 통해 비주 길이의 증진을 얻었고, Millard 등<sup>17</sup>은 forked 피판의 유용성에 관해 보고하였다.

본 증례에서는 이차적인 비변형의 수정을 위한 절개는 비연골, 비첨의 완전한 노출을 통해 직접적인 시야하에 수정할 수 있도록 하였다. 비공과 비익의 대칭성을 확보하기 위해 외비연골의 절개, 재배열후 흡수성 봉합사를 이용

하여 고정하였다. 비연골의 재위치를 통해 얻지 못한 비익의 대칭성과 비첨의 개선을 위해 이연골의 이식을 시행하여 양호한 결과를 얻었다. 또한 비주 길이의 증진을 위해 V-Y 성형술을 이용하여 반흔과 길이의 증진에 있어 양호한 결과를 얻었다. 그의 본 연구에서는 11 증례중 7증례에서 비성형술이 시행되었으며, 2증례에서는 이연골의 이식을 통한 비증강술, 1증례에서는 Medpore를 이용한 비증강술, 1명의 환자에서는 변위된 비배부의 수정을 위해 비축소술, 2증례에서는 비익 기저부의 절개를 통한 봉합으로 비대칭적인 비공 및 비공저의 수정, 1증례에서는 이연골의 이식을 통한 비증강술과 비익 기저부의 절개를 통한 비성형술을 시행하여 양호한 결과를 얻었다.

## VI. 결 론

최근 3년간 조선대학교 부속치과병원 구강악안면외과에 내원한 구개 구순열 환자중 이차적인 입술 및 코의 변형을 갖는 환자 11명을 대상으로 환자의 주소, 의사의 소견, 시행한 수술의 형태 등을 병록일지를 통해 추적조사 및 문헌조사를 통해 다음과 같은 결론을 얻었다.

1. 구개열 구순열을 갖는 환자에서 정확하고, 세심한 주의를 통한 일차 수술이 이차적인 수정의 필요성 감소를 위해 가장 중요하다.
2. 이차수정을 요하는 구개구순열 환자는 구순성형술(cheiloplasty)와 비성형술(rhinoplasty)의 동반 수술을 통해 양호한 임상적 결과를 얻을 수 있다.

## 참 고 문 헌

1. William R., Setth R. : The residual cleft lip nasal deformity : an anatomic approach. *Clinics Plastic Surgery*, 23 : 1, 81-92, 1996.
2. John M., Richard S. : Secondary surgical treatment of cleft li/nose : correction of secondary unilateral and bilateral cleft lip

- deformities 253-263.
3. Trier WC : Repair of bilateral cleft lip : millard's technique. *Clinical Plstic Surg.*, 12 : 605, 1985.
4. Steffensen WH : Further experience with the rectangular flap operation for cleft lip repair. *Plastic Reconstr. Surg.*, 11, 49, 953.
5. John F., Gerald M. : Secondary surgical treatment of cleft li/nose : complications of cleft lip. 247-252.
6. Soeda S. : Application of the V-Y-Z plasty technique for the secondary revision of the bilateral cleft lip. *Japaness J. Plastic Reconstr. Surg.*, 12, 173, 1969.
7. Kapetansky D. : Double pendulum flaps for whistling deformities in bilateral cleft lips. *Plastic Recontsr. Surg.*, 47, 321, 1971.
8. Y. Yoshimura, T. Nakajima : propeller flap for reconstruction of the tubercle of the upper lip. *British J. Plastic Surg.*, 44, 113-116, 1991.
9. Tsuyoshi Takato, Yoshiyuki Yonehara : Modification of the abbe flap for reconstruction of the vermilion tubercle and cupid's bow in cleft lip patients. 54, 256-261, 1996.
10. Matsuo K., Fujiwara T., Hayashi R., et al : Bilateral lateral vermilion border transposition flaps to correct the whistling lip deformity. *Plastic Reocnstr. Surg.*, 91, 930, 1993.
11. McGregor IA. : The abbe flap : Its use in single and double lip clefts. *Br. J. Plastic Surg.* 16, 46, 1963.
12. 민병일, 윤옥근, 임재석 : 토순의 abbe's 술식에 의한 이차적 성형술 치험례 대한악안면성형외과 학회지 1 : 1, 73-77, 1978.
13. Salyer K. : Primary correction of the unilateral cleft lip nose : a 15 year xperience. *Plastic Reconstr. Surg.*, 77 : 558-566, 1986.
14. Musgrave R. : Surgery of nasal deformi-

- ties associated with cleft lip. *Plastic Reconstr. Surg.*, 28 : 261–274, 1961.
15. Wray R. : Secondary correction of nasal abnormalities associated with cleft lip. *J. Oral Surg.*, 34 : 113–117, 1976.
16. Gillies HD., Kilner TP., : Harelip : operations for the correction of secondary deformities. *Lancet* 2 : 1369, 1932.
17. Millard DR., : Columellar lengthening by a forked flap. *Plastic Reconstr. Surg.*, 22 : 254, 1955.