

후두에 발생한 소낭낭포 1례

연세대학교 의과대학 이비인후과학교실
최홍식 · 김영호 · 이성민 · 홍원표

= Abstract =

A Case of Laryngeal Saccular Cyst

Hong-Shik Choi, M.D., Young-Ho Kim, M.D.,
Sung Min Lee, M.D., Won Pyo Hong, M.D.

Department of Otorhinolaryngology, Yonsei University College of Medicine,
Seoul, Korea

Laryngeal saccular cyst may develop when obstruction of the orifice of the saccule occurs with resultant dilatation of saccule. It is classified into anterior saccular cyst and lateral saccular cyst. When saccular cyst occurs in infancy, it usually may cause respiratory distress, inspiratory stridor, cyanosis and dysphagia. In adults, it may cause hoarseness, dyspnea, dysphagia, pain and neck mass. The laryngeal saccular cyst may be treated by its removal with endoscopic or external approach, depending on the classification of saccular cysts, its size and individual patient factor.

Recently, we have experienced a case of laryngeal saccular cyst, so we report our clinical experience with brief review of literature.

KEY WORDS : Saccular cyst · Larynx.

서 론 증 례

소낭낭포(saccular cyst)는 후두의 소낭(saccule) 개구의 폐쇄로 인하여 소낭이 확장되어 생기는 질환으로 전방형과 측방형 등으로 분류된다. 임상적으로 유소아에서 청색증, 호흡곤란, 협착음, 연하곤란 등을 유발할 수 있고, 성인의 경우 애성, 연하곤란, 호흡곤란, 동통 등을 유발할 수 있다¹⁾. 치료는 후두소낭의 크기, 종류, 환자 개인적 요소에 따라 내시경적 접근 또는 외향적 접근 등으로 제거하는 것이다¹⁾.

저자들은 최근 성인에서 후두에 발생한 소낭낭포 1례를 치험하였기에 보고하는 바이다.

환 자 : 강○준, 남자 63세.

주 소 : 1달전 부터의 애성.

과거력 : 특이사항 없음.

가족력 : 특이사항 없음.

현병력 : 환자는 1달전부터의 애성을 주소로 내원하였다.

일반 검사 : 내원당시 시행한 혈액검사, 소변검사, 흉부 X선 사진, 심전도에 이상소견 없었다.

술전 음성 클리닉 정밀검사 :

1) 후두 내시경 검사 : 좌측 후두실로부터 돌출된 낭

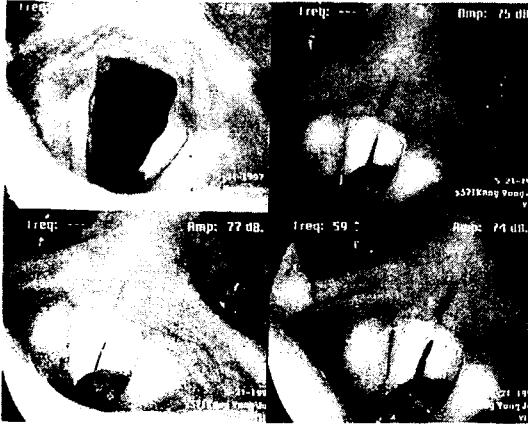


Fig. 1. Preoperative stroboscopic finding : Anterior saccular cyst protruding from left laryngeal ventricle obscures anterior half of left vocal cord.

성 종물(cystic mass)이 좌측 성대 전 방 1/2에 걸쳐 관찰되었고, 성대마비는 없었다(Fig. 1).

2) 후두 스트로보스코피 : 양측 성대의 진동은 대칭적, 규칙적 이었고, 점막파동(mucosal wave)은 정상이었다. 성문폐쇄(glottic closure)도 완전하였다(Fig. 1).

3) 음향분석(CSL50, MDVP) :

Jitter(%) - 4.809%, Shimmer(%) - 7.944%
NHR(noise to harmonic ratio) - 0.1845

4) 공기역학적 검사 :

MPT(maximal phonation time) - 21.5sec.
MFR(maximal flow rate) - 0.184/sec.

치 료 : 좌측 후두실로부터 돌출된 낭성 종물을 CO₂ 레이저를 이용한 현미경 후두수술로 제거하였다.

술후 2개월후 음성 클리닉 정밀검사 :

1) 후두 내시경 검사 : 좌측 후두실로부터 돌출되었던 낭성 종물(cystic mass)은 소실되었고 성대는 정상소견을 보였다(Fig. 2).

2) 후두 스트로보스코피 : 양측 성대의 진동은 대칭적, 규칙적 이었고, 점막파동(mucosal wave)은 정상이었다. 성문폐쇄(glottic closure)도 완전하였다(Fig. 2).

3) 음향분석(CSL50, MDVP) :

Jitter(%) - 0.949%, Shimmer(%) - 3.955%
NHR(noise to harmonic ratio) - 0.1341

4) 공기역학적 검사 :

MPT(maximal phonation time) - 17.24sec
MFR(maximal flow rate) - 0.264/sec

술후 2개월후 추적 관찰상 애성은 호전되었고, 음향

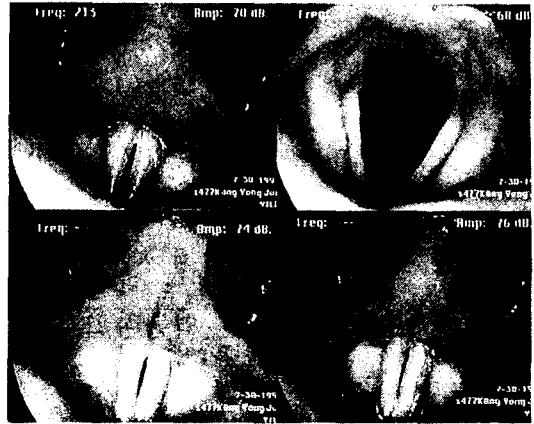


Fig. 2. Postoperative stroboscopic finding 2 months later : Anterior saccular cyst was removed completely without evidence of recurrence.




Fig. 3. Microscopic finding : Cystic dilatation with extensive oncocytic change in the lining epithelium of laryngeal ventricle(hematoxyline-eosin staining, $\times 400$).

분석에서 Jitter, Shimmer, NHR 등은 감소하였고, MFR은 증가하였으나, MPT는 술전에 비하여 술후 다소 감소하였으나 정상 범위였다.

병리조직검사 : 육안적으로 0.7 \times 0.6cm 크기의 계란형의 회백색의 낭성 종물이었으며 현미경상에서 상피세포에 종양세포적 변화(oncocytic change)를 동반한 낭성 팽대 소견을 보였다(Fig. 3).

고 찰

후두낭종(laryngeal cyst)에는 크게 관성낭종(ductal cyst), 후두기종(laryngocele), 소낭낭포(saccular cyst)등이 있다. 관성 낭종은 후두의 점액선 관(mucous gland duct)의 폐쇄로 점액선 관이 팽대되어 생

긴다.

정상적인 후두실은 전방끝에 소낭(Saccule)이라 불리는 작은 외낭이 있으며 소낭은 많은 점액선을 함유하고 있다. 후두의 소낭 장애에는 후두기종 과 소낭낭포 두가지가 있으며 둘다 후두소낭의 비정상적인 팽대에 의해 생기는데, 후두기종은 소낭이 공기로 채워져 있으며 소낭개구가 열려있는 반면에, 소낭낭포는 소낭이 선상분비물로 채워져 있고, 개구가 막혀 있다²⁾.

Desanto 등은 소낭낭포를 전방형과 측방형으로 분류하였다³⁾. 전방형은 보다 크기가 작고, 후두실에서 후두강 쪽으로 돌출되어 있으며, 성대의 전방을 불명확하게 하는 양상을 보이는 반면, 측방형은 보다 크기가 크고, 가성대와 피열후두개추벽(aryepiglottic fold) 상측방으로 돌출되는 경향을 보이고, 그 크기가 충분히 클 경우 갑상선골막을 뚫고 탈출되어 목에서 종괴로 만져질 수 있다⁴⁾⁵⁾. Holinger 등은 41례의 소낭낭포를 보고하였는데 10례는 유소아에서 관찰되었고 31례는 성인에서 관찰되었는데 31례의 성인중에서 22례는 전방형이었고 9례는 측방형이었다⁶⁾. 국내에서는 김 등이 4례의 후두낭포 치험례를 보고한 바 있다⁷⁾.

유아에서 소낭낭포가 발생할 경우 흡기성 협착음, 호흡곤란등을 나타내며 청색증, 연하곤란 등이 생길 수 있다⁸⁾⁹⁾¹⁰⁾. 성인에서는 애성이 가장 흔한 증상이며, 크기가 큰 측방형 소낭낭포의 경우, 호흡곤란, 연하곤란, 경부종괴, 동통 등을 유발할 수 있다¹⁾.

진단은 정확한 문진 및 이학적 검사 이외에, 경부 측면 X-ray 촬영이 도움이 될 수 있으며¹¹⁾ 전산화 컴퓨터 촬영으로 낭포와 그 해부학적 범위에 대해 더 많은 정보를 얻을 수 있다.

치료는 협착음, 청색증을 동반한 유아의 경우, 기도 확보가 제일 중요하며, 직접후두경이나 내시경적 방법을 통해 낭포를 흡인해 줄수 있으나 이 경우 재발하는 경향이 있으며, Suhonen 등은 낭포벽의 일부를 제거하고 낭포를 절개 및 배액 하는 방법을 사용하였으나 이 경우 낭포 크기가 클 경우 기관절개술이 필요할 경우도 있고 여러 번 재발되어 시술을 여러 번 해야하는 경우도 있다⁸⁾. Abramson 과 Zielinshi 등은 CO₂레이저를 이용하여 낭포를 절개하고 증기화 시키는 방법을 사용하였으며⁹⁾, Jones 과 Arnold 등은 내시경적 방법으로 치료가 어려운 측방형 소낭낭포에서 갑상선골막을 통한 외향적 절제술을 사용하여 좋은 결과를 보고하

였다¹²⁾. Desanto 등은 내시경을 이용하여 전방형 소낭낭포 29례를 제거하였는데 이중 2례에서 후두암이 동반된 사실을 보고하였는 바³⁾, 성인에서의 소낭낭포의 경우 조직검사를 통해 후두암을 항상 배제할 필요가 있다. 소낭낭포 제거에 있어 내시경적 접근 또는 외향적 접근 가운데 어떤 방법을 택할지는 낭포의 종류, 크기, 환자의 개인적 요소에 따라 결정된다¹⁾.

본 레는 전방형 소낭낭포였고 낭포의 크기가 작아 애성이외의 다른 증상은 나타나지 않았다. 진단에는 음성클리닉 정밀검사(후두 내시경 검사, 후두 스트로보스코피, 음향분석, 공기 역학적 검사 등)를 이용하였으며, CO₂레이저로 치료하였다. 술후 2개월후 추적 관찰상 애성은 호전되었고, 음향분석에서 Jitter, Shimmer, NHR 등은 감소하였고, MFR은 증가하였으나 MPT는 술전, 술후 모두 정상 범위였으나 평균치에 비해 감소되어 있었는데, 이는 환자의 나이가 고령이기 때문으로 생각된다.

결 론

저자들은 63세 남자에서 애성을 주소로 내원하여 후두의 소낭낭포 진단을 받고, CO₂레이저를 이용한 현미경 후두수술로 치료받고 완치된 증례 1례를 문헌 고찰과 함께 보고하는 바이다.

References

- 1) Cummings CW, Fredrickson JM, Harker LA, Krause CJ, Schuller DE : *Otolaryngology-Head and Neck Surgery*. In : Bastian RW. *Benign mucosal and saccular disorders-benign laryngeal tumors*. 2nd ed. St. Louis, Missouri : Mosby Year Book Inc. 1993 ; 1915-1918
- 2) DeSanto LW : *Laryngocele, laryngeal mucocoele, large saccules, and laryngeal saccular cysts- a developmental spectrum*. *Laryngoscope*. 1974 ; 94 : 1291-1296
- 3) DeSanto LW, Devine KD, Weiland LH : *Cysts of the larynx-classification*. *Laryngoscope*. 1970 ; 80 : 145-176
- 4) Raveh E, Inbar E, Shvero J, Feinmesser R : *Huge saccular cyst of the larynx : A case report*. *J Laryngol Otol*. 1995 ; 109 : 653-656

- 5) Wansa SA, Jones NS, Watkinson J : *Unusual laryngeal cyst. J Laryngol Otol. 1990 ; 104 : 145-146*
- 6) Holinger LD, Barnes DR, Smid LJ, Holinger PH : *Laryngocele and saccular cysts. Ann Otol Rhinol Laryngol. 1978 ; 87 : 675-685*
- 7) Kim SW, Hong KH, Kwon SH : *Four cases of laryngeal saccular cyst. Korean J Otolaryngol. 1991 ; 34 (2) : 393-398*
- 8) Suhonen H, Kero PO, Puhskka H, Vilkki P : *Saccular cyst of the larynx in infants. Int J Ped Otorhinolaryngol. 1984 ; 8 : 73-78*
- 9) Abramson AL, Zielinski B : *Congenital laryngeal saccular cyst of the newborn. Laryngoscope. 1984 ; 94 : 1580-1582*
- 10) Booth JB, Birck HG : *Operative treatment and postoperative management of saccular cyst and laryngocele. Arch Otolaryngol. 1981 ; 107 : 500-502*
- 11) Goldman NC : *X-ray study of the month, laryngeal cyst. Ann Otol Rhinol Laryngol. 1981 ; 90 : 522-523*
- 12) Jones J, Ward RF, Arnold JA : *Surgical management of congenital saccular cysts of the larynx. Ann Otol Rhinol Laryngol. 1995 ; 104 : 707-710*