

초기 후두암에서의 레이저 성대절제술의 효과

경희대학교 의과대학 이비인후과학교실

안희영 · 이동엽

Laser Surgery for the Treatment of Early Laryngeal Carcinomas

Hwoe Young Ahn, M.D., Dong Yeup Lee, M.D.

Department of Otolaryngology, College of Medicine, Kyung-Hee University

I. 서 론

후두암은 상기도에서 구강암에 이어 두 번째로 많은 암으로 조직학적으로는 편평상피암이 95% 이상을 차지한다. 비교적 초기에 애성 등의 증상이 발생하게 되어 발견이 용이하며 임파절 전이 및 원격전이가 적어 예후는 상당히 좋다. 1기의 경우 90-95%, 2기의 경우라도 70%이상의 생존율을 가질 수 있다. 후두암의 치료는 지난 30-40년 동안 보존적인 수술의 발달, 방사선치료의 진보 그리고 화학요법의 소개 등으로 인해 상당히 발전해 왔다. 그러나 이러한 진보에도 불구하고 중앙완치율에서의 폭은 크게 증가되지 않았다¹⁾. 상승된 약간의 비율은 기본적으로 초기후두암에서의 치료결과에서 기인한다기보다는 보다 진행된 (regional extension) 환자의 생존율 증가에 의한 것으로 평가되고 있다. 초기 후두암이라는 것은 carcinoma in situ의 현미경적인 작은 병소부터 성대고정이 없는 양측 성대의 병변까지 광범위하다. 이러한 넓은 범위를 가진 초기암의 치료방법 역시 상당히 다양하고 현재 시행하고 있는 방법은 내시경적인 절제술, 개방적 후두절제술, 방사선치료 등이다. 따라서 종양의 크기 및 환자의 상태 등 여러 가지 면을 고려하여 각 환자에 맞는 적절한 방법을 선택하여 술식을 진

행하게 된다. 환자의 치료에 있어서 가장 적절한 한가지 또는 병합치료의 방침을 정하는 것은 상당히 복잡한 문제이다. 환자의 나이, 직업, 신체적 정신적건강, 개인적인 습관, 가정과 직장환경 그리고 경제적인 면까지 고려해야하며 암의 크기와 퍼진 정도, 위치 그리고 전이여부 등도 확인해야한다. 또한 수술 및 방사선치료, 화학요법 등의 술식에 따른 유병율과 후두기능의 보존 여부가 역시 중요하다. 물론 암환자에서 가장 중요한 것은 생명을 유지하도록 해주는 것이다. 그러나 수명이 늘어나고 생활수준이 향상되면서 암을 바라보는 일반인들의 인식이 많이 바뀌었으며 삶의 질에 대한 욕구 또한 강렬해졌다. 따라서 이를 담당하는 두경부 종양의 들도 치료방침의 결정에 있어서 의식의 개혁이 필요한 단계에 이르렀다고 생각된다. 초기 후두암에서 5년 생존율은 술식에 따라 거의 비슷하다. 따라서 유병률을 낮추고 후두기능을 보존하려는 환자 및 의사의 노력이 집중되면서 내시경적 접근에 의한 레이저요법의 관심도가 증가되었고 진단장비의 발달에 힘입어 병변의 정확한 판단에 기초하여 적절한 환자를 선택한다면 가장 좋은 결과를 얻을 수 있으리라고 생각하며 본문에서는 레이저요법의 전반적인 면을 살펴본다 치료방침 결정에 도움이 되었으면 하는 바이다.

Table 1. The division of the larynx

Site	Subsite
Supraglottis	ventricular bands(false cords) arytenoids suprahyoid epiglottis (both lingual and laryngeal aspects) infrahyoid epiglottis aryepiglottic folds(laryngeal aspects)
Glottis	true vocal cords including anterior and posterior commissures
Subglottis	subglottis

(laryngeal cancer staging by AJCC, 1992)

Table 2. Laryngeal cancer staging by the AJCC, 1992

Primary tumor(T)	Definition
T ₁	Tumor limited to vocal cord(s) (may involve anterior or posterior commissures) with normal mobility
T _{1a}	Tumor limited to one vocal cord
T _{1b}	Tumor involves both vocal cords
T ₂	Tumor extends to supraglottis and/or sub-glottis and/or may be with impaired vocal cord mobility

II. 초기 후두암의 치료법

1. 초기 후두암 치료의 목적

초기 후두암은 carcinoma in situ, 성문상암과 성문암 중 T 병기의 1기와 2기 까지로 범위가 상당히 넓다. 그러나 1992년 AJCC의 병기분류를 보면 T₁, T₂ 병변의 범위가 넓어 같은 병기라 할지라도 종양의 침범된 부위와 크기에 상당한 차이가 있을 수 있다는 것을 짐작할 수 있다(Table 1, 2). 그 예로 T₁ 병기에 포함되는 후두암의 다양한 경우들을 살펴보면 다음과 같다. 일측성대에 국한된 작은 종양, 전연합을 침범한 예, 양측성대를 침범한 경우, 그리고 점막만을 침범한 경우와 근육을 침범한 경우, 이 모두가 동일하게 T₁의 병기에 포함되어 있다. 아주 작은 종양에서 넓게는 양측성대와 근육을 침범한 경우까지 같은 범위에 속하여 동일한 치료

방법과 예후판정을 받는다는 것은 상당히 곤란하다. 따라서 이러한 초기후두암을 치료하는 데는 여러 가지 방법이 있으며 그것을 결정하는 것 역시 상당히 힘들다. 이처럼 범위가 넓은 초기 후두암에서 치료방법을 결정하는데는 치료 목적을 알고 그 목적을 이룰 수 있는 가장 합당한 방법을 선택하는 것이 중요하다. 초기 후두암의 치료목적은 기본적으로 암의 치유에 있지만 기도유지, 발성, 연하작용의 후두기능을 보존하고, 치료 후 사회복귀가 가능해야하며 경제적, 정신적, 육체적 장애를 가능한 한 줄이거나 없애서 술 후 "Quality of Life" 를 유지시키는 데 있다.

2. 초기 후두암에서 치료방법의 선택

초기 후두암의 치료결과를 좋게하기 위해서는 먼저 환자 선택이 적절해야하고, 또한 진단 및 치료

Table 3. Selected surgical procedures for glottic cancer

Procedure	Indications	References
Microlaryngoscopy partial cordectomy with or without CO ₂ laser (Excisional biopsy)	T ₁ midcord leukoplakia, T _{is} /microinvasion	Strong and Jako (1972) Kleinsasser (1990) Shapshay et al. (1990)
Cordectomy complete with or without CO ₂ laser (Endoscopic)	T ₁ midcord	Strong (1975) Annyas et al. (1990) Shapshay et al. (1990) Eckel and Thumfart (1992)
Cordectomy (Laryngofissure)	T ₁ midcord	DeSanto et al. (1997) Bailey (1985)
Frontolateral partial laryngectomy	T ₁ with extension to anterior commissure	Leroux-Robert (1975)
Hemilaryngectomy and extended hemilaryngectomy	T ₁ -T ₂ with extension to arytenoid, without anterior commissure fixation (minimal)	Norris (1985) Som (1975) Mohr et al. (1983)
Anterior partial laryngectomy with epiglottoplasty or with keel	T ₁ -T ₂ with extension to anterior commissure (without arytenoid)	Tucker et al. (1979) Som and Silver (1968)
Subtotal laryngectomy with cricohyoido-epiglottopexy	T _{1b} -T ₂ bilateral anterior involvement, may include removal of one arytenoid	Laccourreye et al. (1990) Charlin et al. (1998)
Three-quarter laryngectomy (Pearson)	T ₃	Pearson et al. (1980)

에 연관되는 각과의 전문담당의 간에 긴밀한 협조가 있어야 한다. 그리고 본인의 병과 치료방법에 대해 환자 자신이 잘 알 수 있도록 도와주어야 하며 종양의 병기를 정확히 파악하고 각종 자료를 확실하게 분석해야 한다. 그리고 담당의의 치료에 임하는 의지가 굳고 충실해야 하는 것이 전제조건이다. 이러한 전제 조건하에서 치료방법을 정하는데 필요한 인자로는 종양의 위치 및 크기에 대한 정확한 판단, 환자의 전신상태의 파악, 음성보존의 여부 및 정도, 치료에 걸리는 시간과 경비, 환자가 원하는 치료방법 등이 있으며 이러한 인자들을 충분히 검토하여 치료방법을 선택해야 한다.

초기 후두암의 치료방법에는 크게 방사선치료와 외과적 수술방법으로 나눌 수 있다. 외과적수술방법에는 vocal cord stripping, laser vaporization and cordectomy, laryngofissure with cordectomy, partial laryngectomy with neoglottization 등의 방법들이 있으며 이들은 종양의 정도에 따라 선택되며 또한 더 세분되기도 한다(Table 3).

우리가 환자의 치료방법을 선택한다면 일단 수술과 방사선치료의 둘 중 한가지를 고르게 된다. 이 중 한가지를 선택하기 위해서는 먼저 장, 단점을 비교하게 되는데 방사선치료는 수술을 하지 않는다는 것과 음성을 보존할 수 있다는 장점이 있고 반면에 방사선 후유증인 xerostomia, 방사선에 의한 종양발생의 위험도와 6주에서 7주 정도 지속적으로 방사선조사를 받아야한다는 단점이 있다. 수술적치료는 방사선합병증이 없고 종양을 완전제거하며 치료기간이 방사선치료에 비해 짧다는 장점이 있으나 음성의 질이 나쁘다는 단점이 있다. 치료방법의 선택에 있어서는 이러한 장, 단점의 비교와 함께 각 치료방법에 따른 결과도 역시 비교하여 여러 가지 내용을 알고 또한 고려해야 한다.

먼저 초기 후두암에서 방사선치료의 결과를 살펴보면 T병기가 낮은 경우 초기조절율이 높음을 알 수 있고 궁극적인 조절률은 약 95%이며 후두보존률은 대략 87%이다(Table 4). Cragle 등²⁾이 1993년에 발표한 내용에서 방사선치료의 국소조절률은

Table 4. Results of treatment for early glottic cancer radiation

Author of study	Year of publication	Number of patients	T stage of lesions	Dose mean (range)	Percentage of lesion controlled			Survival percentage	
					Initially	Unitially	Laryn. Press. §	2yrs.	5yrs.
Howell-Burke	1990	114	T ₂	70Gy* (65 to 78)	68	96	74	-	92 † 70
Kersh	1990	95	T ₁	60 Gy	94	100	91	100	-
Johansen	1990	53	T ₂	-	76	86	-	86	-
		295	T _{1a}	-	81	94	-	-	94
Ton-Van	1991	63	T _{1b}	-	-	-	-	-	-
		68	T _{1a}	60 Gy	-	-	-	-	-
		39	T _{1b}	(50 to 65)	70	94	79	-	67
Pellitteri	1991	113	T ₁	60 Gy	93	98	95	-	87
		48	T ₂	64-70Gy	78	92	79	-	79
Terhaard	1991	194	T ₁	66 Gy (58-68)	91	97	92	97	-
Small	1992	103	T ₁	64 Gy (54-70)	89	97	8	-	97
Rudoltz	1993	91	T ₁	64 Gy (59-70)	80	95	84	-	92
Fein	1993	19	T _{is}	56 Gy † (56-60)	93	100	93	100	-
Smitt	1994	29	T _{is}	62 Gy (53-66.5)	92	96	96	-	82

* 10 patients treated twice daily 1.2 Gy; † median dose; † disease specific; § after laryngeal preservation

Table 5. Results of treatment for early glottic cancer surgery

Author of study	Year of publication	Number of patients	T stage of lesions	T	Percentage of lesion controlled			Survival percentage	
					Initially	Unitially	Laryn. Press.	2yrs.	5yrs.
Ton-Van	1991	170	T _{1a}	-	94	-	-	-	-
		36	T _{1b}	cordectomy	78	98	92	87	84
		24	T ₂	-	75	-	-	-	-
Johnson	1991	54	T ₁	hemilaryngectomy	98	98	98	98	-
		31	T ₂	hemilaryngectomy	67	90	67	84	-
Laccourreye	1991	308	T ₁	cordectomy	87	-	-	-	-
		107	T ₂	vertical hemilaryngectomy	78	-	-	-	-
Daniilidis	1991	94	T ₁	cordectomy	90	93	84	-	93
Rothfield	1991	20	s-T _{mi}	microscopic direct laryngoscopy	95	80	95	100	100
Casiano	1991	37	T ₁	CO ₂ laser	62	97	91	-	100
		16	T _{1*}	-	51	100	69	-	-
Steiner	1993	29	T _{is}	CO ₂ laser	-	100	97	-	-
		96	T ₁	-	98	100	99	-	87
		34	T ₂	-	100	-	-	78	-
Myers	1994	50	T ₁	CO ₂ laser	92	100	100	100	-
Thomas	1994	159	T ₁	laryngofissure approach	92	100	94	91	84

* Radiation failure patients; † T₂ with mobile cords; Laryn.pres.; laryngeal preservation

Table 6. Published cure rates for T₁ glottic tumors treated with laser cordectomy

Study	No. in study	Local control	Failure	Laser salvage	Total laryngectomies	XRT salvage
Koufman	23	22	1	1	0	0
Wetmore et al.	21	17	4	1	0	3
Blakeslee et al.	35	31	4	0	2*	2
Hirano et al.	8	7	1	0	0	1
Elnor and Fex	31	25	6	3	0	3
Annyas et al.	10	9	1	1	0	0
Cragle and Brandenburg (Present study)	14	13	1	0	1	0
TOTALS	142	124	6	6	3	9
PERCENTAGES	100%	87.3%	4.2%	4.2%	2.1%	6.3%

* Both laryngectomies resulted in recurrent tumor and ultimately death.

Data from Cragle SP, Brandenburg JH : Laser cordectomy or radiotherapy : Cure rates, communication, and cost. Otolaryngol Head Neck Surg 1993; 108: 648-54

Table 7. Phonatory function and acoustic perturbation measurements of laser cordectomy patients, radiotherapy patients, and normal individuals

Measurement	Laser	Radiotherapy	Normal
Airflow (ml/sec)	204	142	140
Maximum phonation time(sec)	16.0	17.5	30.0
Frequency range (Hz)	97 - 311	97 - 311	82 - 698
Intensity range (dB)	61 - 88	62 - 90	58 - 117
Jitter (mese)	0.32	0.44	0.04
Shimmer (%)	13.14	16.46	4.1
Signal-to-noise ratio	12.65	8.61	20.57

Data from Cragle SP, Brandenburg JH : Laser cordectomy or radiotherapy : Cure rates, communication, and cost. Otolaryngol Head Neck Surg 1993; 108: 648-54

85.7%이고 실패율은 14.3%였고 실패한 18명 중 salvage 수술로 조절된 비율이 74%로 궁극적인 조절률은 94.9%였다.

레이저를 포함한 여러종류의 보존적 수술에 따른 치료결과를 살펴보면 후두보존률은 레이저수술의 경우 약 89.7%이며 나머지 보존적수술 모두를 합친 경우의 후두보존률은 88.3%로 서로 간의 차이는 없고 최종 조절률은 보존적수술 93.4%, 레이저수술 100%였다(Table 5).

레이저수술만을 살펴본 결과로는 Cragle 등²⁾이 발표한 것이 있는데 후두암 환자 142명을 대상으로 한 7개의 서로 다른 레이저 성대절제술의 보고를 종합하여 분석한 내용이다(Table 6). 이 보고에서는 T₁ 후두암에서의 레이저수술의 국소조절률은 87.3%이며 실패율은 12.7%이고 실패한 18명에서 salvage 수술로 16명을 치료하여 최종조절률은 98.6%이었다.

음성보존률에서의 레이저수술과 방사선요법간의

차이를 비교해 보면 대부분의 보고에서 차이가 없다고 하였고^{3,4)} Cragle 등²⁾은 11명의 레이저수술을 시행받은 환자와 20명의 방사선치료를 받은 환자를 대상으로 각 음성지표에 따라 그 결과를 비교한 내용을 소개하였는데 air flow만 레이저치료군에서 증가하였을 뿐 나머지에서는 방사선치료와 비교할 때 거의 차이가 없는 소견을 보였다(Table 7).

이상의 결과를 종합하여 치료방법을 선택하게 되나 일반적으로 우리가 모르고 있었던 레이저수술이 암의 치료율에서 방사선치료와 보존적 절제술과 차이가 없으며 후두보존술에서도 거의 비슷하거나 약간 상회하는 결과임을 알 수 있다. 음성보존술 역시 만족할 만한 수준이다. 후두암에서 보존적치료를 시행한 경우 최소 1주에서 대개 2주 정도 입원 치료가 필요하다. 그러나 레이저절제술을 시행한 경우는 대부분 당일 퇴원하며 길어도 그 다음 날이면 퇴원하여 사회로 복귀할 수 있다. 수술시간도 약 1시간에서 1시간 30분이면 충분하고 비용면에서도 훨씬 저렴하다. 비용에 대한 자료는 우리나라에서는 아직 작성되어있지 않으나 외국의 예를 살펴보면 레이저성대절제술의 총비용은 5944.67 \$ 이나 방사선치료의 경우 총진료비는 14,150.97 \$로 약 8206.20 \$의 차이가 있다고 보고하고 있어 레이저절제술의 효과를 알 수 있다²⁾.

비록 전연합의 침범례와 T2 병변의 진행된 경우에서 레이저수술에 대한 이점이 있으나 이에 대한 내용과 함께 레이저치료에 대한 부분을 살펴보도록 하자.

III. 초기 후두암의 레이저 치료

1. 초기 후두암의 치료 및 레이저의학의 역사

1960년에 maiman⁵⁾에 의해 루비레이저 발전에 최초로 성공하였고 1961년에 snitzer⁶⁾에 의해 Nd유리레이저가 발명된 이래로 루비레이저의 임상적장치가 사용되고 아르곤레이저가 발명되는 등 레이저의 발전이 시작되었다. CO₂ 레이저는 1965년경부터 서서히 사용되기 시작하였다. 본격적인 연구는 1967년 Jako⁷⁾가 CO₂레이저를 개의 성대에 이용한 것이 시초이며 그후 1969년 내시경에 부착할 수 있는 coupler가 고안되었다. 초기후두암의 치료에

있어서 레이저와 더불어 내시경적인 접근법에 대한 관심이 20세기에 널리 확산되면서 1916년 Lynch⁸⁾가 수술시 양손을 모두 사용할 수 있는 현수두위후두내시경의 방법을 기술하였고 그후 1941년 New와 Dorton⁹⁾이 작은 후두암에서 내시경적 소작술(diathermy)로 90%의 완치율을 얻었다고 보고하였다. 그러나 내시경적 절제에 대한 특별한 보고나 진전이 없었다가 Lillie와 DeSanto¹⁰⁾가 1973년 in situ 또는 침습성 성대암 98례를 내시경적 성대절제술로 처치하여 6례가 재발되었다고 보고하였다. 그러나 실질적으로는 1972년 Jako와 Strong¹¹⁾에 의한 CO₂레이저의 사용이 획기적인 발전의 기본이 되었다고 볼 수 있으며 1975년 Strong¹²⁾은 후두암의 치료에 CO₂ 레이저의 사용을 보고하였다.

2. CO₂레이저의 생체조직에 의한 작용기전¹³⁾

탄산가스 레이저는 조직에 조사되면 색소에 상관없이 거의 완전히 흡수되어 열에너지로 변환된다. 조직의 대부분은 액체성분으로 되어 있으므로 열에너지에 의해서 조직내 수분은 순간적으로 증발하여 조직결손이 생기게 된다. 따라서 레이저광선을 초점을 맞추어서 메스와 같이 움직이면 조직절개가 가능하고 한곳에 고정하여 조사하면 화산의 분화구 모양의 조직결손이 생기게 된다. 또 de-focused beam의 상태로 조사하면 단위 면적당 에너지가 감소하여 조직의 응고가 가능하게 된다. 레이저 빔을 고정하여 조사하면 조사와 동시에 조직내의 액체성분은 순간적으로 증발하며 그래서 생기는 압력에 의해 상피는 하부조직으로 부터 풍선처럼 불어나 약 25msec 후에 파열된다. 파열된 상피의 변연부는 연소 후 탄화되면서 직경을 넓게 하며 분화구로 이행되고 이때에 작은 조직편이 초속 2-3m의 속도로 날려 퍼진다. 이러한 비산조직편은 대부분은 탄화편이며 일부 편평상피도 보이나 이런 세포들은 부분적으로 탄화, 변형, 붕괴된 세포로 조직배양을 하여도 증식되지 않으므로 임상적으로 종양수술시 종양세포의 파종을 염려하지 않아도 된다. 분화구의 중앙부의 수직 횡단면을 현미경으로 관찰하면 중 모양의형태로 보이며 가장 내측에는 아주 얇은 탄화층이 있고 다음에 응고 피사층이

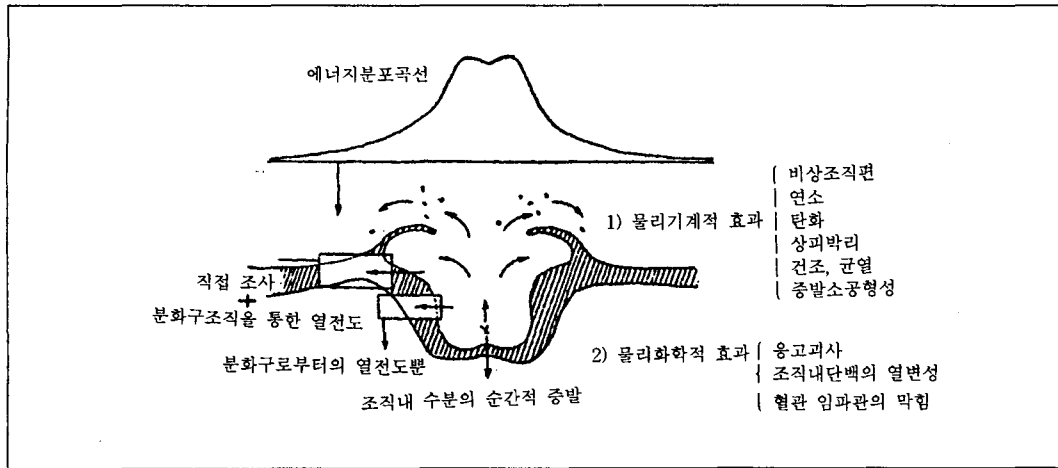


Fig. 1. Tissue reaction of the CO₂ laser

며 이어서 정상조직으로 이행된다(Fig. 1). 이 응고 괴사층에는 소혈관 및 입파관이 막혀있어서 무혈 수술이 가능할 뿐 아니라 종양세포가 퍼지는 것을 예방할 수 있어서 임상적으로 레이저 수술의 큰 장점으로 이용되고 있다. 분화구의 변연부에는 상피는 기저층을 경계로하여 박리 용기되어 있고 그 선단은 탄화되어 있으며 여기서 부터 외측으로 가면서 경미하게 되어 열작용으로 인한 조직내 단백질 열 응고변성에 의한 변화가 정상조직에 이어진다. 분화구 주위의 상피 직하부 조직내의 온도 변화를 보면 분화구의 변연에서 가장 가까운 부분(50um내외)에서는 레이저 조사로 인한 조직내 최고온도가 97°C 정도이며 변연으로부터 점점 낮아져 약 1.5mm-2mm 떨어진 부분에서는 거의 같게 되어 온도 상승을 거의 알 수 없게 된다.

3. 적응증

레이저 수술에서 가장 중요한 것이 주의깊은 환자 선택이다. Ossoff 등¹⁴⁾과 Koufman¹⁵⁾에 의한 보고에 의하면 성공률이 89%에서 96%까지에 달하며 이는 방사선 치료에 의해 기대되는 것보다 높은 수준이다. 후두암 치료에 있어서 고려해야 할 사항은 환자의 연령, 전신 상태, 직업, 경제력, 치료 후 추적가능성여부, 병변의 진행된 정도, 범위 및 종양의 형태 그리고 환자 자신의 선택 등이 있다. 이러한 사실을 정확히 파악하고 가장 적절한 치료를 결정

해야 하는 것이다. 후두암에서 레이저수술은 조직 검사를 위해서, premalignant lesion, carcinoma in situ, T1 그리고 제한된 경우의 T2 병변, 방사선치료 후 salvage 수술, 기도유지가 힘들어 그 증세경감을 위한 경우에 대체로 시행된다. 초기후두암에서 일반적으로 동의되는 레이저수술의 적응증은 병소가 내시경에 의해 확실하게 보일 정도로 노출 가능해야하며, 성대 중간부위에 국한되어 있어야 한다. 전연합 이나 성대돌기, ventricle 또는 subglottis를 침범하지 않아야 하며 성대운동도 정상이어야 한다. 당연한 이야기이지만 수술을 시행받을 환자의 내과적위험도가 전신마취가 가능할 정도이어야 한다. 중복되는 사항이 되겠지만 위에 언급한 초기 후두암의 완치를 위한 적응증을 1984년 Blakeslee 등¹⁶⁾은 "첫째, 종양을 완전히 노출시킬 수 있어야 한다. 둘째, 성대돌기와 전연합의 침범이 없어야 한다. 셋째, 점막부분 만 침범해야 한다. 넷째, 25배 확대상에서 더 이상 종양이 보이지 않아야 한다. 다섯째, 동결조직검사상 절제연에서 종양침범이 없어야 한다. 여섯째, 술 후 최종조직검사상 절제연에 종양침범이 없어야 한다."고 발표하였다.

대부분의 새롭게 시도되는 치료방법들은 대개 과도하게 시행되는 경향이 있다. 레이저수술 역시 환자들의 선호에 의해 두경부종양의들이 적응증을 확장하는 경향이 있다. Krepsi와 Meltzer¹⁷⁾는 전연합에 전과된 경우의 수술에서 재발률이 높다고 보

Table 8. Subclassification

subclassification(stage T1(LD)N0M0)
L1 -- Mid vocal cord only
L2 -- Vocal process of arytenoid involve
L3 -- Anterior commissure involved
L4 -- Entire cord(ant. commissure to and including vocal process of arytenoid) involved
D1 -- In situ
D2 -- Micronvasion
D3 -- Muscle invasion

고하였다. 그러나 Koufman¹⁵⁾은 종양을 침범범위와 깊이에 따라 재 분류한 후 그에 따라 수술하여 좋은 결과를 보았음을 보고하였다(Table 7, 8). Eckel과 Thumfart¹⁸⁾는 36례의 성대와 성대하부의 T2 종양에서 레이저로 전적출이 가능하였고 재발과 생존률도 보존적 후두적출술과 차이가 없었음을 보고하였다. Inouye 등¹⁹⁾은 T1a, T1b, T2 경우에서의 레이저수술을 보고하였다. 또한 방사선치료까지 같이 시행한 경우를 모두 합쳐 T1에서는 5년생존률 100%, T2에서는 80%라고 발표하였다. 이외에도 많은 저자들의 경우에도 레이저수술의 적응증은 보다 넓어지는 추세이며 절제술 후 방사선치료를 병합한 경우 치료율이 훨씬 증가하여 임상에서의 유용성을 예상할 수 있다^{14,20,21,22)}.

4. 금기 및 이견

레이저수술에서 병변이 exophytic하고 진성대의 자유연 중앙부에 위치하며 크기도 작고 성대움직임도 정상인 경우와 같은 엄선된 예에서의 수술이 확실히 예후가 좋으리라는 것은 말할 필요조차 없다. 따라서 전연합을 침범한 경우, 성대의 움직임이 저하된 경우, 성문하부와 ventricle을 침범한 경우와 적응증에 해당되지 않는 것들이 모두 레이저 절제술의 금기로 되어있으나 최근에는 보다 확장된 개념에서의 수술이 보고되고 있어 두경부종양의들 간에 이견이 많은 것도 사실이다. 전연합의 침범은 금기로 간주되고 있다^{17,23,24)}. 그것은 침범의 깊이와 종양의 vertical dimension을 쉽게 측정할 수 없어

종양을 남길 위험이 많기 때문이며 전연합침범의 경우 그 하부경계가 해부학적으로 정확히 규정되어있지않고 임상적으로 경계연을 평가하기도 어렵다. Casiano 등³⁾과 Wolfensberger 등²²⁾은 전연합침범의 경우 실패율이 높음을 보고하였다. 그럼에도 불구하고 몇몇 저자들은 전연합부 종양을 치료하여 좋은 결과를 얻었음을 보고하였다^{15,21)}. 성대와 성문상부에서의 작은 T2 병변에서도 일반적으로 알려진 레이저의 적응증이 아니라는 의견에 대한 이견이 있다^{14,18)}. 확실히 성대운동성이 떨어지거나 근육심부침범이 있는 경우는 효과가 떨어진다. 그러나 방사선치료를 병합하여 해결할 수 있리라 사료된다. 또한 레이저치료를 실패한 경우에도 다시 한번 레이저절제술을 시행하거나 개방적 후두절제술 (부분 또는 전적출술)을 시행하고 방사선치료를 시행하면 궁극적인 국소 조절률은 95%를 상회한다고 보고되고 있다²⁵⁾.

5. 방법

외과용 CO₂ 레이저 장치²⁶⁾

일반적으로 레이저 장치는 레이저 발생장치, 발생된 레이저를 임의의 부위까지 보내는 도광로와 manipulator, 레이저광을 집속시키기 위해 집광렌즈를 내장한 handpiece, 수술현미경용 adaptor 등으로 구성되어 있다.

handpiece를 사용하는 경우는 사용목적에 알맞게 초점거리를 임의로 움직여서 사용한다. 초점면에서 일반적인 외과용 메스와 같이 움직이면 절개가 가능하여 초점을 맞추어서 종물에 조사하면 기화증발에 의해 종물이 제거되며, handpiece를 초점보다 멀리하여 조사하면(defocused)단위면적당 에너지가 감소하여 조직응고가 가능하게 된다.

수술현미경하에서 레이저 수술을 할 때에는 현미경시야에서 보이는 어느 방향으로 든지 레이저를 보내기위한 micromanipulator가 필요하며 이를 현미경에 연결하는 adaptor가 필요하다. 이것은 현미경과 같은 초점거리를 갖는 집광렌즈와 레이저광의 방향을 미세하게 조정하기 위한 반사판이 내장되어 있으며 Joy sitick으로 이 반사판을 움직이므로 레이저광을 목적하는 부위에 조사할 수 있게 된다. 렌즈의 focal length는 후두내시경술의 경우 400mm

Table 9. Extent of surgical resection

MD	-- Mucosal dissection (in Reinke's space)
MC	-- Minimal cordectomy (less than 1/3 depth)
PC	-- Partial cordectomy (1/3 to 2/3 depth)
SC	-- Subtotal cordectomy (to cartilage)

* table 8, 9. data from Koufman JA : The endoscopic management of early squamous carcinoma of the vocal cord with the carbon dioxide surgical laser: clinical experience and a proposed subclassification. Otolaryngol Head Neck Surg. 1986;95:531-7

가 적당하고 구강압의 경우는 300mm가 적당하다. 레이저의 active emission 인 10.6 micro-wave length가 눈에 보이지 않기 때문에 visual aiming system이 필요하며 일반적으로 helium- neon과 같은 저강도의 레이저로 aiming light를 내게된다. 따라서 술자는 수술시작 전에 aiming light와 레이저가 일치하는지를 반드시 살펴야하며 이때 대개는 석면판이나 나무설압자를 이용한다. 수술시 나는 연기와 증기를 제거하기위한 suction canula도 필요하다.

안전관리

CO₂ 레이저는 적외선영역의 빛을 발사하며 수술시 일어날 수 있는 주된 문제는 안구손상과 마취관 점화이다. 특히 각막손상이 심하며 망막손상이 심한 다른 적외선계 레이저와는 약간의 차이가 있다. 따라서 수술중 잘못 조사하여 병변부위 이외의 불필요한 곳에 조사하거나, 지혈감자나 수술기구등 금속성기구에 조사되어 그 반사광에 의한 각막장애 등이 생길 수 있으므로 아주 조심하지 않으면 안된다. 탄산가스레이저는 수분에 거의 흡수되므로 꺼즈를 물에 적시어서 수술시야 이외의 곳을 덮어주고, 레이저수술실을 출입하는 사람은 누구나 보호안경이거나 그냥 안경(유리 혹은 플라스틱 안경)을 착용하도록 한다. 또 수술자는 hadipiece를 절대로 수술시야 이외의 곳을 향하게 하여서는 안되고 수

술이 끝나면 즉시 레이저장치의 작동을 중단시켜야 한다. 레이저장치가 있는 수술실에는 문에 반드시 레이저표지를 부착시켜 주의를 환기시켜야 한다.

조직을 기화시킬 때에 연기가 발생하므로 수술시야를 방해할 뿐아니라 수술실내의 공기를 오염시키고 나쁜냄새가 나므로 충분한 배기장치나 시설을 해야한다.

전신마취를 할 경우에는 비인화성 마취제를 사용하고 경구 기관삽관을 할 경우에는 마취 튜브를 aluminum foil로 싸든지, 비인화성 금속튜브를 사용하여야 한다. 그리고 수술기구도 무광택기구를 사용하여 레이저 광의 난반사를 방지하여야 한다.

수술방법

가능한 넓은 후두경을 넣어 병변을 확실히 노출시키고 렌즈는 400mm를 사용하며 배율은 16배에서 25배정도가 적당하다. 레이저는 0.1 - 0.2초의 간헐적으로 사용하고 표재성인 경우는 약 4-5watt에서 수술을 시행하나 성대절제술의 경우는 8-15 watt에서 시행한다¹⁵⁾. 대부분 특별한 레이저 미세기구는 필요하지 않으나 병변을 노출시킬 목적으로 잡거나 당기기위해 up-biting cupped microforceps을 사용할 수도 있다. 저자들은 사용하지 않았으나 종양의 점막침범연을 알기위해 2% toluidine blue를 사용하는 경우도 상당히 있고 술전 부신피질호르몬제를 투여하기도 한다.

성대의 laser 수술에는 적용중에 따라서 vaporization의 정도(깊이)를 조절할 수 있어서 점막까지, 점막하까지 혹은 성대근육까지 증발시킬 수가 있다^{15,27)}. 이는 앞서 언급한 Koufman의 분류표를 참조하면 도움이 될 것으로 생각된다(Table 9). 후두암의 전단계인 성대백반증의 경우는 성대점막 혹은 점막하까지 focused 혹은 defocused beam으로 vaporization 시킴으로 수술 3-4주 후에는 점막이 재생되어 정상음성을 유지할 수 있다. 한편 성대에만 국한된 성대암(T1a)의 경우는 성대근육까지 포함하여 충분히 내시경적으로 절제가능함으로 외부 절개를 가하지 않고 수술이 가능한 장점이 있을 뿐 아니라 수술창이 치유된 후에도 거의 정상적인 발성기능을 유지할 수 있다. 대부분의 경우 병변에서 1-2mm 정도의 간격을 두고 제거할 부분을 표시한

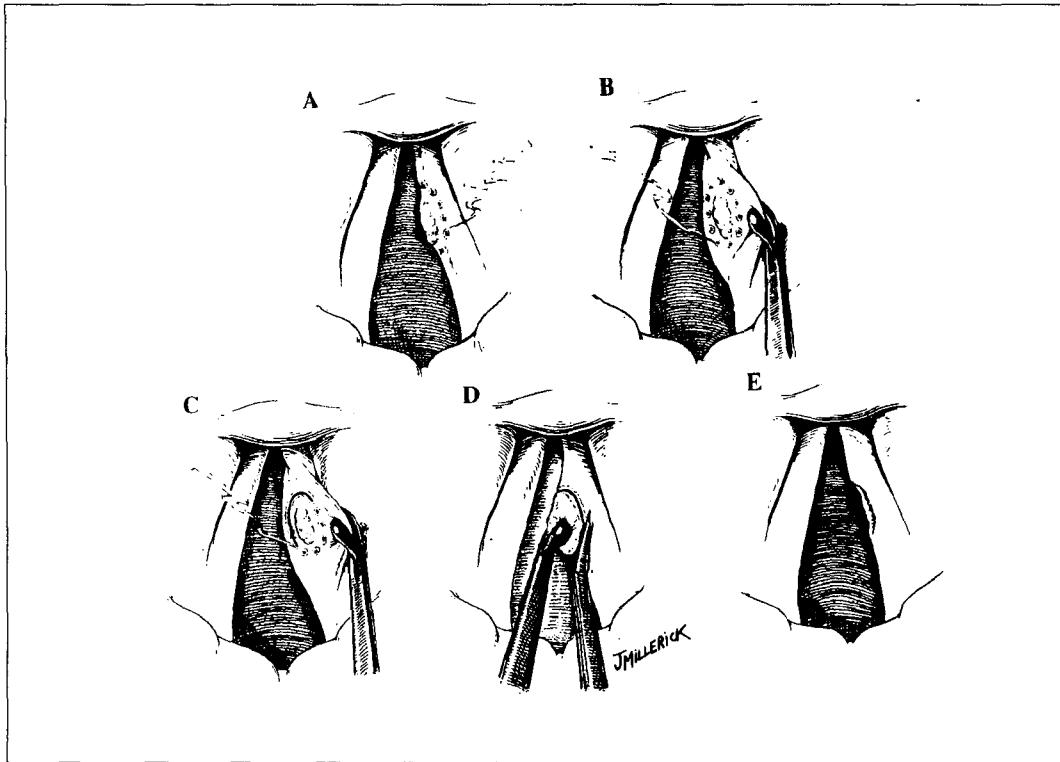


Fig 2. Technique of endoscopic laser partial cordectomy. A, Carbon dioxide microspot used to outline a vocal cord lesion on the superior surface of the vocal cord and B, on the inferior surface. C, Laser incision through the mucosa along the outline. D, Medial retraction of the lesion during dissection with microscissors. E, Mucosal defect after removal. (From *Otolaryngology-Head and Neck surgery*, 2nd ed., Update I, 1995, pp 15).

후 정상에서부터 박리해나가거나 제거한다(Fig. 2). 병변의 침범정도에 따라 표재성인 경우는 점막만 소작하거나 근육의 일부를 1 - 3mm 정도 포함한다. 병변이 크고 침범이 깊으면 성대 전체를 제거하며 갑상연골의 내측연골막까지 제거하기도 한다. 이상 언급한 바와 같이 레이저를 이용한 내시경적인 후두미세수술은 수술조작시 기구를 병변부위에 접촉시키지 않으므로 수술시야가 좋고 정확하고 섬세한 종양의 절제가 가능하고 수술시 출혈이 적고 치유과정에서도 반흔조직을 적게 남기는 등 장점이 많으므로 후두의 기능을 보존하는 수술에는 아주 적격이라 할 수 있겠다. 마지막으로 종양을 절제한 후에는 반드시 deep margin을 포함한 적어도 5개 정도의 조직생검을 시행하여 종양의 완

전절제를 확인하여야 하며 필요시 술후 방사선 치료의 지침으로 삼는다. 절제된 조직은 상하좌우의 위치를 정확히 표시하여 병리과로 보내 전체 연을 확인하여야한다.

5. 치료성적

술자마다 약간씩 적응증을 확장해서 수술을 시행하고 있고 술후 방사선치료를 시행하거나 임파절 침범이 있는 경우 경부광청술을 같이 시행하는 등 보고자마다 차이는 있으나 과연 어느정도 병변까지 레이저절제술이 가능하며 또한 그 결과는 어떨지가 주된 관심사이다. 현재까지 보고된 저자들의 보고로 Shapshay 등²³⁾은 작은 T1종양인 경우 90%에서 조절되었고 넓은 부위의 T1인 경우는 71%의




Fig. 3. Endoscopic photographs. A) Localized T2 vocal cord tumor in anterior commissure. Tumor extended to false vocal cord lower portion. B) After the vaporization of both false vocal cord by Nd-YAG laser. Tumor was seen at both true vocal cord, anterior commissure. C) Endoscopic view, 2 days after the resection D) Endoscopic view, 11 months after the laser excision. There was no evidence of recurrence.

조절율을 보고하였다. 이들의 보고에서 종양이 넓은 부위를 차지하는 경우는 레이저수술 후 방사선 요법을 병합치료하였다고 밝히고 있어 이들의 경우 레이저절제술이 엄밀한 의미의 일차치료법이라기 보다는 staging workup의 의미를 많이 포함한다고 생각된다. Inouye 등¹⁹⁾은 최근의 그의 보고에서 T1a 34례 중 레이저단독요법을 25례에서 시행했는데 1례에서 재발하였으며 T1b의 경우 21례 중 13례의 레이저단독요법에서 역시 1례가 재발하였고 T2에서는 15례 중 3례에서만 레이저단독요법을 시행하였고 재발은 없었다고 발표하였다. Casiano




Fig. 4. Intraoperative and postoperative photographs A) T2 cancer in anterior commissure. B) After the resection of both false vocal cord by CO2 laser, resection was done, and then, excision was extended down to cartilage. C) Postoperative photograph, 1week after the surgery. Whitish patches in anterior commissure are granulation tissues and exudate. D) Postoperative photograph, 11 months after the surgery. Small mass(arrow) was granulation tissue in biopsy result.

등³⁾은 술전 방사선치료를 시행한 16명을 포함한 53명에서 전체적인 치료율은 58%이고 술전방사선 치료의 경우 51%, 술전치료를 하지 않은 경우는 62%였다고 보고하였고 salvage 수술을 시행한 후 5년생존율은 98%라고 보고하였다. Cragle 등²⁾은 저자들의 증례 14례에서 국소조절 13례, 실패 1례를 보고하였고 3357명을 대상으로한 22개의 방사선치료보고와 142명을 대상으로한 7개의 성대절제술보고를 분석하여 최종조절률이 방사선치료시 94.85%, 레이저치료시 98.6%라고 보고하였다. 이상의 결과로 레이저를 이용한 성대암의 치료가 상당히 많으며 결과 또한 좋음을 알수있다. 진행된 예에서의 수술을 많이 시행한 Steiner²¹⁾는 성문암 159명(Tis 29, T1 96, T2(small, mobile vocal cord)³⁴⁾에서 단 6%만 재발하였고 5년생존율은 86.5%이었다. 같은 논문에서, 진행된 경우인 81례(pT2 58, pT3 17, pT4⁶⁾에서는 22%의 재발을 보고하였고 레이저절제술만 시행한 경우가 25%로 술 후 방사선 치료를 한 경우의 16%보다 높았음을 보여주고 있다. 진행례의 5년 생존율은 59%이고 후두암에 의한 직접사망례를 제외한 조정된 5년 생존

율은 89%이었다.

이상과 같은 치료의 효과 이외에 레이저치료의 음성보존에 대한 효과는 Inouye 등¹⁹⁾은 T1에서 91%, T2에서 78%로 보고하였고 Koufman¹⁵⁾은 전연합 침범의 경우나 성대침범이 미약한 경우는 금기가 아니라고 보고하고 있고 16명 수술 중 13례 즉 81%에서 정상 또는 거의 정상의 목소리를 보존했다고 보고하고 있다. Cragle 등²⁾은 방사선 치료와 차이가 없다고 하였고 McGuirt 등⁴⁾은 술 후 정상 또는 거의 정상의 발성이 가능하였고 기본주파수는 약간 상승하였고 강도는 감소, 발생시간도 감소하였다고 발표하였다. 또한 vocalis muscle의 절제 정도가 음성학적검사나 spectrographic recording에 영향을 준다고 발표하였다. Casiano³⁾ 역시 큰 차이가 없다고 발표하여 레이저절제술시 성대발성은 크게 문제되지 않으며 비교적 진행된 경우 방사선치료나 보존적 수술과 비교하여 환자 선택에 신경을 쓴다면 치료결과와 음성 모두에서 좋은 결과를 얻을 수 있을 것이라 생각된다.

레이저치료의 경우에도 vaporization과 excision의 2가지 방법이 있을 수 있는데 Hirano와 Hirade²⁷⁾의 발표에 의하면 vaporization을 시행한 경우 3년 생존률은 41%이나 excision은 80%로 excision이 결과가 좋다고 보고하였다. 그러나 vaporization시키는 방법이 무조건 나쁜 방법은 아니며 1994년 Mahieu 등²⁰⁾은 초기 후두암에서 레이저소작술의 적응증으로 첫째, 병변이 있는 성대에서 후두스트로보스코프상 점막의 파동이 관찰되어야한다. 둘째, 전연합을 침범하지않는 종양으로 성대의 막양 부위에 병변이 국한된 경우 셋째, 조직학적으로 carcinoma in situ 또는 편평상피암으로 판명되고 넷째, 환자가 추적관찰을 잘 하겠다는 의지가 있어야하며 다섯째, informed consent 등을 보고하여 적응증에 해당되는 경우에는 좀 더 덜 파괴적인 술식을 진행함으로써 좋은 후두기능을 유지할 수 있을 것이라 생각된다.

Blakeslee 등¹⁶⁾은 전에 방사선치료를 한 경우 3년 생존률은 단지 40%이나 방사선치료를 받지 않았던 경우는 92%라고 보고하였고 Annyas²⁸⁾ 역시 술전 방사선치료를 한 경우 50%에서 재발하였다고 보고하고 있어 술전에 방사선치료는 고려해 볼 필요가

있다고 생각된다.

위와 같이 초기후두암에서 치료효과는 대부분 T1 에서는 90%의 국소조절율을 보고하고 있고 T2 및 병기가 높은 경우, 결과에서 저자간의 차이가 있으며 진행된 예에서 방사선치료를 술후 시행한 경우의 조절률이 높다고 보고하고 있어^{14,18,20)} 후두암치료에 있어서 레이저는 음성보존과 짧은 수술시간, 비교적 적은 비용, 입원이 필요치 않으며 바로 사회에 복귀할 수 있다는 장점으로 인하여 지금 현재보다는 발전할 것이며 이 발전이 환자들에게 보다 나은 결과가 될 수 있도록 부족한 점을 보충하고 앞으로 더욱 더 많은 연구가 있어야 할 것이다.

6. 초기 후두암에서의 레이저수술의 장점과 문제점

초기 후두암에서의 레이저성대절제술의 장점은 첫째, 수술 수기가 단순하며 둘째, 비용이 적게 들고 셋째, 입원이 필요없으며 넷째, 조기 사회 복귀가 가능하다는 것이다.

수술시 및 술 후 문제점으로는 특별한 것은 없으나 수술시 전연합부위의 제거와 성대 전절제의 경우 술자가 제거한 것보다 남아있는 조직이 상당히 많이 있어 항상 조직검사를 시행하여야 한다는 것을 염두에 두어야 하며 전연합부 제거시는 술 후 web 형성이 많이 일어나게 되고 조직이 치유되면서 육아조직이 많이 생겨 추적관찰을 자주하여 의심되는 부위를 조직검사해야한다. 이 web 형성과 성대근육의 제거 그리고 성대돌기의 제거 등이 술 후 음성의 질에 영향을 많이 주므로 수술시 제거할 부분을 정확히 파악하고 불필요한 제거는 지양하여야 할 것으로 생각한다.

IV. 증례 분석

1. 대상

1993년 1월부터 1996년 12월까지 후두암으로 레이저수술을 시행받은 7례의 환자를 분석하였다. 7례 모두 남자였으며 평균연령은 64.4세였다. T1이 5례, T2가 2례였으며 T1 중 small T1의 경우가 3례, large T1이 2례이었다. 방사선치료로 실패하고 레이저수술을 한 경우가 1례있었고 술 후 방사선치

Table 10. Clinical data for patients

No.	Sex/Age	Site	Stage(tumor type)	Prior XRT	Postop. XRT	Laser	Present status
1	M/68	L	T1N0M0(small T1)			Nd-YAG	NED at 15 months
2	M/72	R	T1N0M0(small T1)			Nd-YAG	NED at 29 months
3	M/69	B*#	T2N0M0			Nd-YAG	NED at 22 months
4	M/48	L	T1N0M0(small T1)			Nd-YAG	5 months f-u, lost
5	M/81	R	T1N0M0(large T1)			Nd-YAG	NED at 20 months
6	M/61	B#@	T2N0M0			CO ₂	NED at 12months
7	M/52	L	T1N0M0(large T1)			CO ₂	NED at 5 months

"Stage" is that of AJCC system in 1992 for invasive squamous cell carcinoma
 XRT ; radiation therapy, * glottis and supraglottis involve
 # anterior commissure involve, @ subglottis involve
 L ; left true vocal cord, R ; right true vocal cord, B ; both true vocal cord

료를 4례에서 시행하였으며 5500cGY에서 7000cGY를 조사하였다. small T1인 3례는 모두 진성대의 앞쪽 1/3에 국한된 작은 종양이었고 전연합을 침범한 예가 2례, 성문하부로 약간 진행되었던 경우가 1례이었다(Table 10).

2. 방법

전신마취시 레이저튜브를 삽관하고 가능한 넓은 후두경을 삽입하며 전연합을 침범한 례에서 노출이 쉽지않은 경우는 전연합후두경이나 소아용후두경을 삽입하여 병변의 노출이 최대가 되도록 하였다. 렌즈는 400mm를 사용하였고 약 16배에서 25배의 비율로 확대하여 수술하였으며 supraglottoscope를 사용할 경우는 scope에 붙어있는 suction에 연결하여 연기를 제거하나 일반 후두경을 사용할 경우는 흡인관을 두 개 사용하였다. 마취튜브의 기도내 부위나 레이저로 제거하고자 하는 부위를 제외한 곳은 젖은 cottonoid로 덮어 보호한 후 lasering을 시행하였다. Up biting forceps나 suction tip으로 병변을 당기거나 주위조직을 밀어 노출을 좋게 하면서 제거하며 술후 변연부위에서 조직검사를 시행하였다. 수술시 사용한 레이저는 Nd:YAG 5례, CO₂레이저 2례 였으며 Nd:YAG는 9 watt, CO₂는 7 - 10watt 의 0.1-0.2초의 intermittent mode를 사용하였다. small T1 3례는 모두 전방 1/3부위에 종

양이 존재하여 일측성대를 완전제거하지 않고 종양에서 1-2mm의 간격을 두고 후방부터 제거하여 전방부위에서는 갑상연골막이 노출될 때까지 절제하였다. 전연합을 침범한 례는 양쪽 가성대와 종양이 침범된 진성대의 부위를 역시 후방부위에서 1-2mm의 간격을 두고 제거하기 시작하여 전연합부위에서는 갑상연골의 연골막이 노출될 때까지 제거하였다. 병변이 큰 경우로 전연합과 양측성대를 침범하여 양측성대를 제거하여야했던 3번례의 경우는 vocalis muscle의 침범된 부위를 현미경으로 보면서 침범된 부위에서 1-2mm 까지 제거하고 가능한 한 많은 부위를 보존하였고 이때 보존부위의 조직검사에서는 종양침범은 없었다. 3례에서 종양이 있었던 반대측 부위에서 경도 및 중등도의 이형성이 수술시 생검에서 관찰되었고 이 부위는 모두 laser vaporization하였다.

3. 결 과

평균 추적관찰기간은 15.4개월이며 5개월 간 추적관찰되다가 소식이 끊긴 1례를 제외하고는 6례 모두 재발없이 지내고 있으며 최근 수술하여 5개월 간 추적관찰을 시행한 1례를 제외한 6례는 적게는 3개월에서 많게는 1년 사이에 옮기된 병변이 관찰되어 조직검사를 위한 후두미세수술을 시행받았으며 결과는 육아종 및 섬유화 조직으로 보고되었다.

전연합부분 및 성대의 전방부위를 수술한 5례는 모두 절제된 부분에 육아종으로 인한 web이 형성되어 web에 대한 치료로서 레이저절제술과 절개 후 절개연을 봉합해주는 방법으로 치료하였다.

본 교실에서 음성에 대한 검사를 시행하지 않아 그 결과를 객관적으로 보고할 수는 없으나 전부 대화가 가능한 발성이 가능하며 성대근의 절제정도에 따라 그 좋고 나쁨의 차이가 있었다. 이들은 모두 수술 당일이나 다음날 퇴원하였으며 퇴원 후 추적관찰기간 중 오연이나 연하장애와 같은 합병증은 관찰되지 않았다.

본 교실에서 시행한 레이저수술의 결과는 만족할 만한 수준이며 모두 후두를 보존하여 정상적인 일상생활을 영위하며 지내고 있다. 앞으로의 추적관찰결과가 어떠한 지는 모르지만 전적출술을 시행하였다해서 안심할 수 있을지에 대해서도 결국 모르는 일일 것이다. 하지만 이들은 결과에 만족하며 현재까지의 결과도 아주 좋은 상태이다. 이제는 이들에 대한 향후 추적관찰결과와 함께 현재까지 시행받은 다른 환자들의 결과를 충분히 분석하여 초기후두암에서 레이저치료가 좀더 발전되고 또한 도움이 되기를 희망한다.

References

1. McCulloch TM, Hoffman HT : *Changing trends in the treatment of laryngeal cancer. In Otolaryngology head and neck surgery update I(ed. cummings CW, et al), 2nd ed. Mosby Year Book Inc, pp 11-34, 1995*
2. Cragle SP, Brandenburg JH : *Laser cordectomy or radiotherapy: Cure rates, communication, and cost. Otolaryngol Head Neck Surg 1993; 108: 648-54*
3. Casiano RR, Cooper JD, Lundy DS, Chandler JR : *Laser cordectomy for T1 glottic carcinomas: A 10-year experience and videostroboscopic findings. Otolaryngol Head Neck Surg 1991; 104: 831*
4. McGuirt WF, Browne JD : *Management decisions in laryngeal carcinoma in situ. Laryngoscope 1991; 101: 125-129*
5. Maiman TH : *Stimulated optical radiation in ruby. Nature 1960; 187: 494*
6. Snitzer E : *Optical laser action of Nd in Ba crown glass. Phys Rev Letter 1961; 7: 444*
7. Jako GJ : *Laser surgery of the vocal cords. Laryngoscope 1972; 82: 2204-16*
8. Lynch AC : *Intrinsic carcinoma of the larynx, with a second report of cases operated on by suspension and dissection. Transactions of the American Laryngological Association 1920; 42: 119-126*
9. New GB, Dorton HE : *Suspension laryngoscopy in the treatment of malignant disease of the hypopharynx and larynx. Mayo Clin Proc 1941; 16: 411-6*
10. Lillie JC, DeSanto LW : *Transoral surgery of early cordal carcinoma. Trans Am Acad Ophthalmol Otolaryngol Head Neck Surg 1973; 77: 92-6*
11. Jako GJ, Mihashi S, Strong MS, et al : *Laser surgery in otolaryngology : interaction of the CO2 laser and soft tissue. Ann NY Acad Sci 1976; 267: 263-293*
12. Strong MS : *Laser excision of carcinoma of the larynx. Laryngoscope 1975; 85: 1286-9*
13. Ahn HY : *Laser surgery. The New Medical J Vol 30, 1987; 8: 11-14*
14. Ossoff RH, Sisson GA, Shapshay SM : *Endoscopic management of selected early vocal cord carcinoma. Ann Otol Rhinol Laryngol 1985; 94: 560-4*
15. Koufman JA : *The endoscopic management of early squamous carcinoma of the vocal cord with the carbon dioxide surgical laser: clinical experience and a proposed*
16. Blakeslee D, Vaughan CW, Shapshay SM, Simpson GT, Strong MS : *Excisional biopsy in the selective management of T1 glottic*

- cancer: a three-year follow up study. *Laryngoscope* 1984; 94: 488-94
17. Krepsi YP, Meltzer CJ : *Laser surgery for vocal cord carcinoma involving the anterior commissure. Ann Otol Rhinol Laryngol* 1989; 98: 105-9
 18. Eckel HE, Thumfart WF : *Laser surgery for the treatment of larynx carcinomas: indications, techniques, and preliminary results. Ann Otol Rhinol Laryngol* 1992; 101: 113-118
 19. Inouye T, Tanabe T, Nakanoboh M, Ohmae Y, Ogura M : *Carcinoma of the larynx: Role of laser surgery. Transactions of the american broncho-esophagological association* 1995; 209-215
 20. Mahieu HF, Patel P, Annyas AA, Van der Laan T : *Carbon dioxide laser vaporization in early glottic carcinoma. Arch Otolaryngol Head Neck Surg* 1994; 120: 383-7
 21. Steiner W : *Results of curative laser microsurgery of laryngeal carcinomas. Am J Otolaryngol* 1993; 14: 116-121
 22. Wolfensberger M, Dort JC : *Endoscopic laser surgery for early glottic carcinoma: A clinical and experimental study. Laryngoscope* 1990; 100: 1100
 23. Shapshay SM, Hybels RL, Bohigian RK : *Laser excision of early vocal cord carcinoma: Indications, limitations, and precautions. Ann Otol Rhinol Laryngol* 1990; 99: 46-50
 24. Wetmore SJ, Key JM, Suen JY : *Laser therapy for T1 glottic carcinoma of the larynx. Arch Otolaryngol Head Neck Surg* 1986; 112: 853-5
 25. Sinard RJ, Netterville JL, Garrett CG, Ossoff RH : *Cancer of the larynx. In: Cancer of the Head and Neck(ed. Myers/Suen), third ed. W.B. Saunders Company. pp 381-421, 1996*
 26. Ahn HY : *Laser surgery. The New Medical J Vol 30, 1987; 9: 17-21*
 27. Hirano M, Hirade Y : *CO₂ laser for treating glottic carcinoma. Acta Otolaryngol(Stockh)* 1988; 456(suppl): 154-7
 28. Annyas AA, Von Overbeek JJM, Escajadillo JR, Hoeksema PE : *CO₂ laser in malignant lesions of the larynx. Laryngoscope* 1984; 94: 836-8