

선천성 기관 협착환자의 슬라이드 기법을 이용한 기관성형술 2례

성숙환*, 정도현**, 이 섭**, 김응한**, 이영탁**, 방정현**
김육성**, 정철현**, 나찬영**, 정윤섭**, 정일상**, 박중원**
박영관**, 김종환**, 홍승록**

=Abstract=

Slide Tracheoplasty for Congenital Tracheal Stenosis

- Case Report -

Sook Whan Sung, M.D. *, Do Hyun Chung, M.D. **, Sub Lee, M.D. **, Woong Han Kim, M.D. **,
Young Tak Lee, M.D. **, Jung Hyeun Bang, M.D. **, Wook Sung Kim, M.D. **,
Cheol Hyun Chung, M.D. **, Chan Young Na, M.D. **, Yoon Seop Jeong, M.D. **,
Ill Sang Chung, M.D. **, Jung Won Park, M.D. **, Young Kwan Park, M.D. **,
Chong Whan Kim, M.D. **, Sung Nok Hong, M.D. **

Congenital tracheal stenosis is very rare, but it leads to life threatening obstruction in infancy and childhood. Recently, we experienced two cases of congenital tracheal stenosis, involving half of the distal trachea. We adopted slide tracheoplasty procedure proposed by Peter Goldstraw. Tracheoplasty was performed by dividing the stenosis at midpoint, incising the proximal and distal narrow segments vertically on opposite anterior and posterior surfaces, and sliding these together. On case 1, the patient is now doing well. On case 2, the patient succumbed due to anastomotic disruption at postoperative day 4.

(Korean J Thorac Cardiovasc Surg 1997;30:833-7)

Key words : 1. Tracheal stenosis, congenital
2. Surgery method

증례 1

6개월된 남아로 내원 2일전부터 심해진 호흡곤란을 주소로 내원하였다. 환이는 생후 2개월에 다른 병원에서 동맥관

개존증으로 동맥관 결찰술을 받고 퇴원하여 추적관찰중 생후 3개월에 급성세기관지염 진단하에 재입원하여 치료받은 적이 있었다. 이번에 다시 호흡 곤란이 심해져 응급실을 통해 입원하였다. 제왕절개로 분만하였으며, 체중은 3.5 kg이었

* 서울대학교병원 흉부외과, 서울대학교 의과대학 흉부외과학교실

** Department of Thoracic and Cardiovascular Surgery, Seoul National University Hospital, Seoul National University College of Medicine, Seoul, Korea

** 부천세종병원 흉부외과

** Department of Thoracic and Cardiovascular Surgery, Sejong Heart Institute, Sejong General Hospital, Puchon-shi, Kyonggi-do, Korea

본 증례는 1996년 7월 제169회 월례집담회에서 발표되었음

논문접수일 : 97년 2월 26일 심사통과일 : 97년 4월 24일

책임저자 : 성숙환, (110-744) 서울시 종로구 연건동 28번지, 서울대학교병원 흉부외과. Tel: (02) 760-3897, Fax: (02)764-3664

다. 응급실 내원당시 체중 6.5 kg, 심박동수 157회/분이었고, 양측폐 모두에서 호흡음이 감소되어 있으면서 수포음, 천명이 청진 되었다. 우상복부에서 간비대가 2횡지 정도 촉진되었다. 심한 호흡곤란으로 응급실에서 기관삽관하였으며 기관삽관 상태에서 시행한 동맥혈 가스검사는 PaO₂ 112 mmHg, PaCO₂ 61.5 mmHg, O₂ saturation 98.7%, pH 7.2였다. 검사실 소견은 백혈구수가 11,100/mm³, 헤모글로빈치가 10.5 g/dl 이었고, GOT와 GPT 수치는 각각 46, 28이었다.

중환자실에서 인공 호흡기를 통한 호흡을 시키면서 아미노필린과 항생제 등으로 급성 세기관지염에 대한 치료를 시행 하였으나 호전되지 않았다. 심장 도플러 검사결과 폐동맥 슬링(sling)은 없었으며, 입원 5일째 상기도 협착이 의심되어 시행한 기관지 조영술에 우 상부 기관지는 기관에서 직접 기시하고 있으며, 우상부 기관지가 기시하는 부위부터 기관 분기부까지 중하부 기관의 심한 협착소견을 보였고, 우측 주 기관지 기시부위도 중등도의 협착소견을 보였으며 기관 분기부는 제 5 흉추 부위에 있었다(Fig 1).

선천성 기관 협착(Type 3A, de Lorimier) 의 진단하에 입원 6일째인 96년 6월에 기관 성형술을 시행 하였다. 전신 마취하에 하부 경부를 횡절개하여 상부 기관을 노출시켰으며 기관 분기부를 노출시키기위해 피부절개를 T자 모양으로 흉골 전면으로 제 2늑간까지 연장 시행하고 흉골의 상부 일부분을 절개하였다. 기관은 협착된 운상 연골 부위에서부터 기관 분기부까지 노출시켰다. 좁아진 부위 기관은 잘 발달된 완전 연골 고리로 이루어져 있었으며, 기관 하부 2.5 cm 정도는(전체 기관 길이의 45%) 심한 협착 소견을 보였다. 협착된 기관의 중간 부분이 제일 좁아져 있었으며, 그 부위를 절단하였을 때 외경이 3.5 mm, 내경은 연필심이 겨우 통과할 정도인 1.5 mm로 정상 기관 내경의 15% 가량되었다. 주 기관지는 우측보다 좌측이 조금 컸으며 우측 주 기관지는 앞뒤로 납작하게 좁아져 있었다.

협착된 기관의 중간 부위를 횡으로 완전 절단한 후 협착된 절단 상부 기관은 협착부위 앞쪽 면으로 협착부위를 지나서 정상기관까지 약 1.5 cm 길이로 중 절개하였고, 절단된 하부 기관은 기관 분기부를 조금 지나서 좌측 주기관지 입구까지 약 1.5 cm 길이를 기관 뒤쪽면을 중 절개하였다. 상부 기관의 뒷면 밑부분 절단면이 하부 기관의 앞면 밑부분 절단면에, 절단된 하부 기관의 앞면 윗 부분이 상부 기관의 절개한 뒷면 윗부분에 닿도록 한 후, 5-0 vicryl 봉합사로 단단 문합을 뒷면부터 시행했다(Fig 2). 단단 문합할 부위 길이의 뒤쪽면 반 정도는 바늘 뜸질만 우선 실시하고 나서 목을 앞으로 굽혀 기관 문합부위에 긴장을 줄인 상태에서 단단 봉합을 결찰하였다. 나머지 부위의 봉합은 하나씩 바늘 뜸 결찰하여 나갔다. 기관 절단전에 환자 환기는 일반적인 구강을

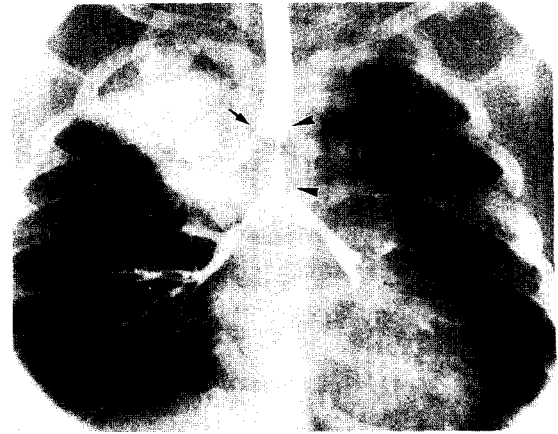


Fig 1. Preoperative bronchography of case 1. Right upper lobar bronchus(arrow) takes off from midportion of the trachea, and distal half trachea shows extreme narrowing (between arrow head). Right main bronchus is also narrowed a little. Right upper lobe shows increased opacity for inspissated bronchographic dye.

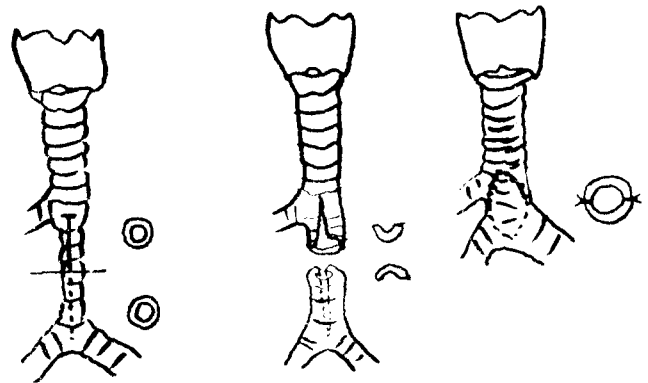


Fig. 2. Intraoperative findings and operative scheme. The trachea was cut at the midpoint of the narrowed segment and upper segment was splitted anteriorly and lower segment was splitted posteriorly. Then two segments was overlapped to enlarge diameter. Sutures were done interrupt methods.

통한 기도삽관으로 가능하였지만 호기가 원활하지 못하였다. 이때 PaCO₂는 70~80 mmHg였으며 산소포화도는 정상이었다. 기관 절단 후에는 멸균된 기관 카눌라를 수술시야를 지나 절단된 하부기관을 통해 좌측 주 기관지에 삽입 시키면서 환기를 시행했다. 중간중간에 바늘뜸을 위해 기관 삽관튜브를 제거해야되었다. 문합후에 문합 부위에 식염수를 가하면서 공기 누출여부를 확인했다. 그 후 무명동맥과 기관 사이에 흉선을 박리하여 위치시켜 문합부위 혈류 재개통이 빨리 이루어지며, 무명동맥과 기관 사이에 누공이 생기는 것을

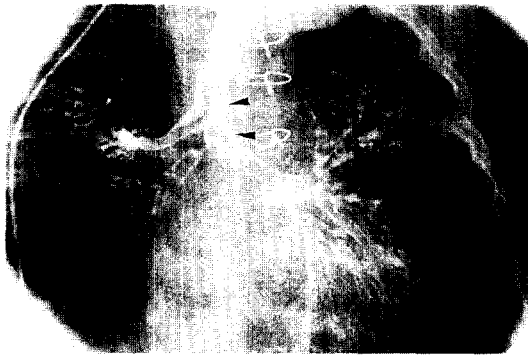

Fig. 3. Postoperative bronchography. It shows widely patent shortened distal trachea(between arrow heads) compared preoperative trachea in Fig 1.

예방하는 목적으로 사용했다. 피부 봉합후 턱과 가슴을 잇는 문합을 하여 경부가 전굴 상태로 있도록 하여 문합 부위에 과도한 긴장이 가해지지 않도록 했다. 문합후 환기는 매우 순조로웠고 호기가스 배출도 쉬웠으며 PaCO₂는 35~40 mmHg으로 유지되었다.

수술후 처음부터 문합부위 공기누출은 없었으며, 수술전 시행한 기관조영제로 인한 폐염으로 중환자실에서 계속적인 인공호흡기 치료가 필요하였다. 수술후 14 일째에 시행한 기관지 조영술에는 기관문합부위의 협착 소견은 보이지 않았고, 수술전에 있었던 우측 주 기관지의 협착 소견만 남아있었다(Fig 3). 수술 후 21일 째에 인공 호흡기 이탈을 시행했고, 인공 호흡기 이탈후 동맥혈 가스 소견은 pH 7.347, PaO₂ 97.0 mmHg, PCO₂ 39.3 mm Hg, SaO₂ 97.1 이었으며 수술 후 60일째에 퇴원하였다. 현재 환이는 술후 5개월째 외래 추적 관찰중이며 호흡곤란증 없이 상태는 양호한 편이다.

증 례 2

3개월된 남아로 심장 수술후 기관내 튜브 발관 곤란으로 검사하였다. 환이는 생후 1개월에 다른 병원에서 호흡곤란이 있어 meconium pneumonia으로 치료하였으나 호전이 없어 소아과로 전원되었다. 심에코, 심도자검사와 심혈관조영술로 대동맥폐동맥창과 동맥관 개존증이 있는 심장기형이 진단되었고 호흡곤란은 심부전증으로 기인한다고 생각되었다. 입원 10일후 개심술로 대동맥폐동맥창을 절단 봉합하였고, 동맥관 개존증은 폐동맥 안에서 개구부를 봉합폐쇄시켰다. 심장 수술후 3일부터 인공호흡기 이탈을 시도하였다. 그러나 환이의 호흡이 힘들어지고 이산화탄소 분압이 60 mmHg정도로 상승되어 인공호흡기 이탈이 번번히 실패하였다. 이탈실패 원인이 바이러스성 폐염으로 생각하고 계속 치료하였으나 별 호

전이 없었고, 심장기능은 큰 문제가 없는데에도 불구하고 산소는 100 mmHg 근처이며 이산화탄소는 50~100 mmHg정도였다. 심장수술 1개월후 조영제로 기관조영술을 실시하여 기관에서 우 상부 기관지가 직접 기시하고 있으며, 우상부 기관지가 기시하는 부위부터 기관 분기부까지 중하부 기관의 심한 협착소견을 보였고, 우측 주 기관지 기시부위도 중등도의 협착소견을 보였으며 기관 분기부는 제 5 흉추 부위에 있었다(Fig 1). 증례 1과 똑 같은 형태의 선천성 기도협착증을(Type 3A, de Lorimier) 발견하였고 이것으로 인하여 호흡곤란과 인공호흡기 이탈에 어려움이 발생했던 것을 알았다.

환아의 일반적인 폐염에 대한 치료와 영양상태 호전 등에 대해 보존적 치료를 실시하고 심장수술 50일째인 체중 3.8Kg 인 94년 4월에 슬라이드기법 기관성형술을 실시하였다. 수술 접근과 기도 절단은 증례 1과 같았다. 전신 마취하에 하부 경부를 횡절개하여 상부 기관을 노출시켰으며 기관 분기부를 노출시키기위해 피부절개를 T자 모양으로 흉골 전면으로 제 2늑간까지 연장 시행하고 흉골의 상부 일부분을 절개하였다. 기관은 협착된 윤상 연골 부위에서부터 기관 분기부까지 노출시켰다. 좁아진 부위 기관은 잘 발달된 완전 연골 고리로 이루어져 있었으며, 기관 하부 즉 우측 상엽 기관지 기시부 아래부터 기관 분기부까지 2.5 cm정도는 심한 협착 소견을 보였다. 협착된 기관의 중간 부분이 제일 좁아져 있었으며, 그 부위를 절단하였을 때 내경은 연필심이 겨우 통과할 정도로 매우 좁아져 있었다.

협착된 기관의 중간 부위를 횡으로 완전 절단한 후 협착된 절단 상부 기관은 협착부위 뒷쪽 면으로 협착부위를 지나서 정상기관까지 약 1.5 cm길이를 종 절개하였고, 절단된 하부 기관은 기관 분기부를 조금 지나서 좌측 주기관지 입구까지 약 1.5 cm 길이를 기관 앞쪽면을 종 절개하였다. 상부 기관의 앞면 밑부분 절단면이 하부 기관의 뒷면 밑부분 절단면에, 절단된 하부 기관의 뒷면 윗 부분이 상부 기관의 절개한 앞면 윗부분에 닿도록 한 후, 5-0 vicryl 봉합사로 단단 문합을 앞면부터 시행했다. 단단 문합할 부위 길이의 앞쪽면 반 정도는 바늘 뜸질만 우선 실시하고나서 목을 앞으로 굽혀 기관 문합부위에 긴장을 줄인 상태에서 단단 봉합을 결찰하였다. 나머지 부위의 뒷면 봉합은 하나씩 바느질하면서 결찰하여 나갔다. 기관 절단전에 환자 환기는 일반적인 구강을 통한 기도삽관으로 가능하였지만 호기가 원활하지 못하였다. 이때 PaCO₂는 75~120 mmHg였으며 산소포화도는 정상이었다. 기관 절단 후에는 멸균된 기관 카놀라를 수술시야를 지나 절단된 하부기관을 통해 좌측 주 기관지에 삽입시키면서 환기를 시행했다. 중간중간에 바늘뜸을 위해 기관 삽관튜브를 제거해야되었다. 문합후에 문합 부위에 식염수를

가하면서 공기 누출여부를 확인했다. 문합 부위의 정점을 결찰할 때 긴장이 있었으며 아래쪽 기관 일부분의 열상이 있었다. 모든 부분의 봉합 결찰이 완료된 후 정점인 분기부 부위의 공기 누출이 발견되었고 이는 재차 바늘뜸과 조직접합제인 tisseal 도포와 주위 조직 보강으로 해결하였다. 피부 봉합후 턱과 가슴을 잇는 문합을 하여 경부가 전굴 상태로 있도록 하여 문합 부위에 과도한 긴장이 가해지지 않도록 했다. 문합후 환기는 조금 어려웠고 호기가스 배출은 쉬웠으며 PaCO₂는 66 mmHg 이었다.

수술후 문합부위 공기누출은 없었으며, 술후 1일부터 최고 흡기압력도 감소하고 이산화탄소분압도 정상수치로 감소되었다. 환자의 활력징후도 문제없었다. 술후 4일째 오전에 갑작스런 환기 불능과 경부 수술부위의 팽창과 피하기종이 나타났다. 곧 이어 기도튜브로 출혈이 나타나며 제어할 수 없었고 혈액의 폐흡입과 호흡부전으로 2시간후 사망하였다.

고 찰

1941년 Wolman 등¹⁾은 11명의 선천성 기관 협착 환자를 대상으로 크게 2가지 유형으로 구분 하였는데, 제 1형은 다른 부위의 기관 및 기관지의 이상을 동반하지 않는 단순 국소 협착이었고, 제 2형은 기관 후반부로 갈수록 협착이 진행되는 모양이었다. 그 후 1964년 Cantrell과 Gulid 등²⁾은 Wolman 등의 유형 2를 다시 2가지로 구분하여 유형 1은 전체 기관협착, 유형 2는 부분성 갈대기형 협착, 유형 3은 하부 기관 분절 협착으로 모두 3형으로 구분 하였는데, 모든 유형의 비정상적인 기관 분절에서는 아령 모양의 완전 기관연골을 볼 수 있었다. 선천성 기관 협착 환자에서 여러 다른 기형이 동반 될 수 있는데 호흡기 계통의 동반 질환으로서 기관지 협착, 기관 식도루공, 폐장 무형성 및 형성 부전 등을 들 수 있다. 심혈관계에서는 폐동맥 sling, 중복 대동맥궁, 우측 대동맥궁, 심실중격 결손, 심방중격 결손, 동맥관 개존, 무명동맥 이상 등을 들 수 있다. 본 증례에서는 심혈관계 기형이 동반되었고 한 명은 단순 동맥관개존증 다른 한 명은 대동맥폐동맥장이 같이 있는 동맥관개존증이였다.

기관 협착의 진단을 위해서는 여러 가지 방법들이 이용되고 있는데 단순 흉부 촬영상 좁아진 기도의 영상을 통해 초기 진단할 수 있는 경우가 있으나 매우 힘들다. 기관지 내시경을 통해 직접 협착 근위부를 관찰하는 것은 기도 이상을 진단하는데 가장 기본이 되는 방법으로 병소의 폐쇄 정도나 유형을 알아내는데 많은 도움을 줄 수 있으며, 협착 원위부까지 자세히 보기 위해서는 기관지 조영술이 좋은 방법이나 급작성 폐쇄 등의 위험한 부작용을 갖고 있다. 일반 통산적인 컴퓨터 단층 촬영은 기도 협착부위 뿐 아니라 그 부위의

길이, 동반된 혈관질환, 외부 종물의 유무 판정 등에 유용하게 이용되고 있으나 유사한 다른 질환과의 구별이 어렵고 실제 기도 내경의 측정이 어렵다는 문제점을 갖고 있다. 그러나 spiral computed tomography(spiral CT)는 촬영후 삼차원 재구성하여 좁아진 부위의 그 정도, 길이 그리고 주위 장기와의 관계 등이 잘 제시할 수 있다. 그러나 이 방법도 성인에서같이 선명한 상을 얻기는 힘들다. 최근에는 자기 공명 촬영도 이용이 되는데 이 또한 기도의 역동학적 변화에 대한 관찰이 어렵고 장시간 환자를 진정시켜야 하는 단점이 있다. 그 외에, 혈관 조영술이나 심 초음파 검사등이 관련된 심혈관계 질환을 찾아내는데 사용되고 있다.

선천성 기관협착 환자에서의 수술 치료는 협착부위의 위치와 길이, 동반된 선천성질환에 따라 결정되나 그 빈도가 드물어 이들환아에서 어떤 수술 방법을 적용할 것인지는 현재까지도 어려운 문제로 남아 있다. Grillo 등³⁾은 하부 기관 분절 협착의 유형에서 기관 절개 및 단단 문합술을 통한 기관 재건술을 보고한 바 있다. 그러나 복잡한 기형을 동반하거나 협착 부위의 길이가 전체 기관의 50% 를 넘을 경우는 위의 방법들 만으로는 치료가 불가능하며 여러 가지 자가 조직이나 인공 물질을 이용한 기관 성형술을 필요로 한다. 1982년 Kimura 등에 이어 Saad 등과 Campbell 등⁴⁾이 늑골로 디자인한 절편을 기관 성형술에 성공적으로 이용 하였으나 수술 후 이식 절편의 괴사와 이차적인 기관 재 협착 문제점이 발견 되었다. Bando 등⁵⁾이 최근에 중장기 성적을 발표한 자가 심낭막을 이용한 anterior tracheoplasty방법은 협착부위가 매우 긴 경우에 유용하게 사용될 수 있다. 이 수술의 단점은 확장시킨 심낭막이 쉽게 찢어질 수 있어 최소 일주일정도 인공호흡을 시켜야하며, 반드시 심폐 바이패스를 필요로하며, 심낭편 침포자리에 과육이종이 형성 잘 되어 자주 경기관지경 검사와 육이종 절제가 필요하며, 결과 또한 병원마다 큰 차이를 보이고 있다. 그러나 박정준 등⁶⁾이 기술한 바와 같이 심장수술시 우연히 발견된 경우 이러한 방법을 이용할 수 있으리라 생각된다. Goldstraw에 의해 처음 시도되었고⁷⁾ 1994년 Grillo 등⁸⁾이 보고한 Sliding Tracheoplasty 는 단단 문합술이 불가능 하거나 힘든 긴 분절의 기관 협착 환자에서 협착 부위의 중간 부위를 횡 절개한 후 근위부 기관의 앞면을 협착 부위까지 종 절개하고, 원위부 기관의 뒷면을 협착 부위까지 종 절개한 후 근위부와 원위부의 절단면을 서로 포개어서 문합하는 방법으로서 술후 협착 부위의 길이는 반으로 줄어들고 내경은 두 배로 늘어나며, 단면적은 네 배로 증가하게 된다. 서울대학교병원과 부천 세종병원 흉부외과에서는 중하부 기관의 심한 협착을 가진 환자 2례를 Slide Tracheoplasty 기법을 이용하여 처음 1례는 실패했지만 2번째 환이는 성공적으로 치험 하였기에 조심스럽게 신생아

에서 발견된 선천성 기관 협착증의 수술 방법으로 상기 기법을 제시해본다.

참 고 문 헌

1. Wolman II. *Congenital tracheal stenosis of trachea.. Am J Child* 1941;61:1263-71
2. Cantrell JR, Gulid HG. *Congenital stenosis of the trachea.. J Surg* 1964;108:297-305
3. Grillo HC. *Tracheal surgery. Scand J Thorac cardiovasc Surg* 1983;17:167-77
4. Cambell DN, Lilly JR. *Surgery for total congenital tracheal stenosis. J Pediatr Surg* 1986;21:934-5
5. Bando K, Turrentine MW, Sun K, et al. *Anterior Pericardial Tracheoplasty for Congenital Tracheal Stenosis: Intermediate to Long-Term Outcomes. Ann Thorac Surg* 1996;62:981-9
6. 박정준, 김웅한, 김용진. 선천성 기관 협착증을 동반한 복잡 심기형의 완전 교정술 1례 보고. *대흉외지* 1997;30: 88-91
7. Tsang V, Murday A, Gilbe C, Goldstraw P. *Slide tracheoplasty for congenital funnel-shaped stenosis. Ann Thorac Surg* 1983;48:632-5
8. Grillo HC. *Slide Tracheoplasty for Long-Segment Congenital Tracheal Stenosis. Ann Thorac Surg* 1994;58: 613-21

=국문초록=

선천성 기관 협착증은 아주 드문 질병이지만 영아나 유소아에 있어서 치명적인 질병이다. 하부기관을 침습한 선천성 기관 협착 환자 2명에게 Peter Goldstraw가 고안한 슬라이드 기법을 이용하여 기관 성형술을 시행하였다. 기관 성형술은 기관 협착부위 중앙을 절단한 후 협착 부위의 상하를 종 절개하여 서로 문합했다. 증례 1은 현재 건강한 상태이다. 증례 2는 술후 4일째 문합부위 파열로 사망하였다.

중심단어 : 1. 선천성 기관 협착증
2. 슬라이드 기관성형술