

유착 유구치의 처치에 관한 증례보고

연세대학교 치과대학 소아치과학교실

장미라 · 최병재 · 이종갑 · 이제호

Abstract

MANAGEMENT OF ANKYLOSED PRIMARY MOLARS ; CASE REPORT

Mi-Ra Jang, D.D.S., Byung-Jai Choi, D.D.S., M.S.D., Ph.D.,
Jong-Gap Lee, D.D.S., Ph.D., Jae-Ho Lee, D.D.S., M.S.D.

Department of Pediatric Dentistry, College of Dentistry, Yonsei University

Ankylosis is defined as a fusion of alveolar bone with dentin and/or cementum and may occur at any time during or following active eruption. Ankylosed teeth maintain existing occlusal levels while adjacent teeth continue to erupt via deposition of alveolar bone. This may result in the clinical appearance of depression or submergence of ankylosed teeth below the occlusal plane.

It is found more frequently in children of late mixed dentition and in mandibular primary molars. The problems arising from ankylosed teeth, due to their submerged positions, are elongation of the antagonist, tipping of the adjacent teeth, loss of arch length, food impaction and subsequent destruction of periodontal tissue, disturbance of succedaneous tooth eruption.

The author observed several cases of ankylosed primary molars and properly managed. Following results were obtained.

1. Severe infraoccluded ankylosis results in loss of arch length and undesirable effect on eruption path of succedaneous tooth, therefore early diagnosis and management are important.
2. The teeth without problems may be examined periodically and restored in order to maintain the normal occlusal function.

I. 서 론

유착이란 치조골과 상아질 또는 백악질의 융합이라 정의되며, 임상적으로 볼 때 다양한 정도의 저위교합을 나타내는데 이는 유착치는 유착된 순간부터 교합면 수준이 고정되는 반면에 인접치는 치조골의 수직적 성장을 따라서 계속적으로 맹출함으로써 나타나는 현상이다.¹⁾²⁾ 심한 저위교합의 경우 치관이 치은 연하로까지 잠입되어 임상적으로 볼 수 없게 되기도 한다.

유착치는 주로 혼합치열기 아동에서 많이 볼 수 있으며 하악 유구치에 호발하는 것으로 알려져 있다. 유착으로 인해 대합치의 정출, 인접치의 경사, 치열궁 장경의 소실, 교합압과 식편압입으로 인한 인접치의 치주 조직 파괴, 계승치의 맹출 방해 등의 문제점이 야기되며³⁾ 이에 따른 적절한 치료를 해주어야 한다.

본 증례는 연세대학교 치과병원 소아치과에 내원한 유착 유구치를 가진 몇몇 환자의 임상 소견 및 그 처치에 대한 보고이다.

II. 증례 보고

증례 1

10세 6개월된 남환으로 전신병력상 특이할 만한 사항은 없었으며 임상 소견상 하악 우측 제 2유구치의 중증의 저위교합과 인접한 하악 우측 제 1유구치와 제 1대구치의 경사로 인한 치열궁 장경의 소실을 보였다.(그림 1)(그림 2)

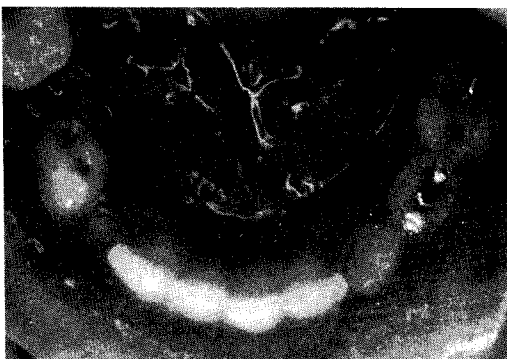

그림 1. 증례 1의 구강내사진

방사선 사진상 계승영구치의 위치 이상과 회전을 나타내었다.(그림 3) 치료는 유착치의 외과적 발거후 가철성 간격 확보 장치를 장착하여 주었으며 처치 8개월 후 방사선 사진상 계승치의 위치 호전과 함께 치근 발육 진행중이며(그림 4) 향후 주기적인 관찰과 제 2소구치의 회전 조절을 위한 교정 치료를 계획 중이다.

증례 2

8세 9개월된 남환으로 전신병력상 특이할 만한 사항은 없었으며 구강내 소견상 상악 좌측 제 2유구치는 관찰되지 않고 상악 좌측 제 1대구치의 부분 맹출과 근심 경사를 보였다.(그림 5) 방사선 사진상 치아우식증을 보이는 상악 좌측 제 2유구치의 중증의 저위교합과 계승영구치의 구개측 위치 및 회전 양상을 나타내었다.(그림 6)(그림 7) 치료는 유착치의 외과적 발거후 가철성 간격 확보 장치를 장착하

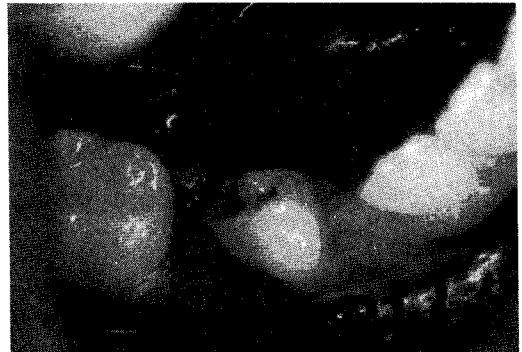


그림 2. 증례 1의 구강내 사진

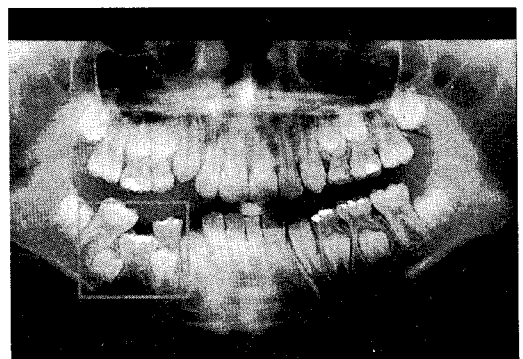


그림 3. 증례 1의 파노라마 방사선사진

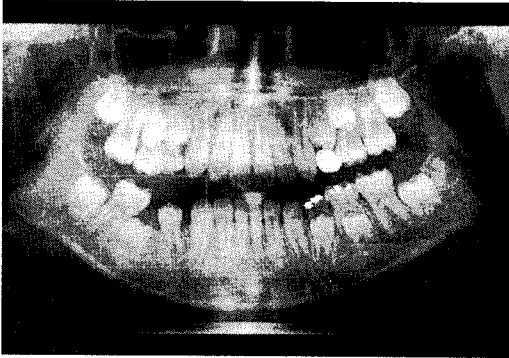


그림 4. 증례 1의 처치 8개월 후 방사선사진

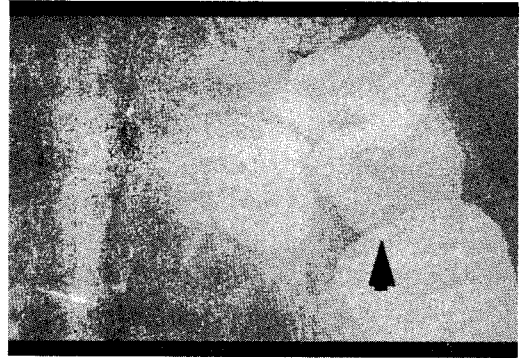


그림 7. 증례 2의 방사선 사진(교합사진)

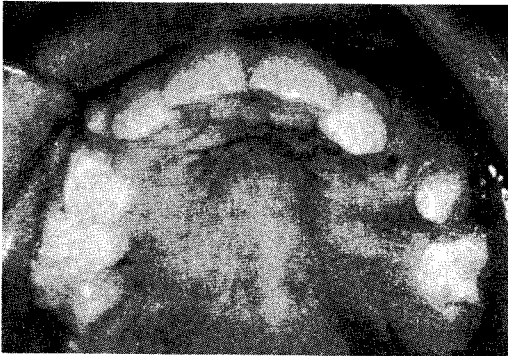


그림 5. 증례 2의 구강내 사진

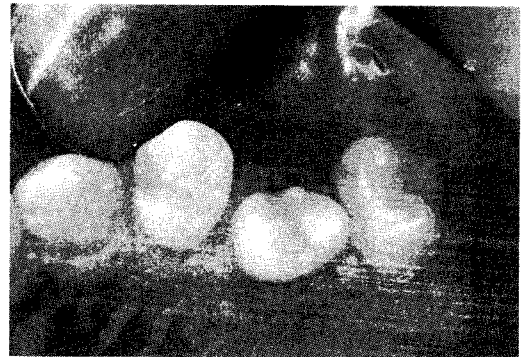


그림 8. 증례 2의 처치 1년 11개월후 구강내 사진

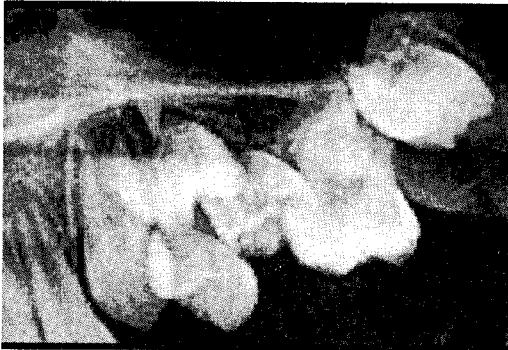

그림 6. 증례 2의 방사선사진(치근단 사진)

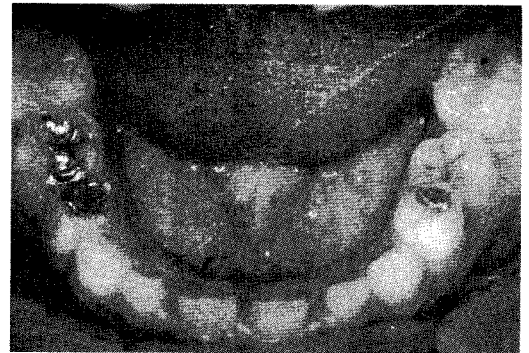


그림 9. 증례 3의 구강내 사진

여 주었으며 처치 1년 11개월 후 계승영구치와 제 1대구치의 맹출이 완료되었다.(그림 8) 그러나 계승영구치의 회전과 구개측 위치 때문에 교정 치료를 계획하고 있다.

증례 3

6세 2개월된 여환으로 전신병력상 특이할 만

한 사항은 없었다. 임상 소견상 치아우식증을 보이는 하악 제 2유구치의 중등도의 저위교합과 함께 이로 인한 대합치의 정출과 인접치의 경사를 보였다.(그림 9) 방사선 사진상 계승영구치는 정상 발육 중이었다.(그림 10) 치료는 대합치의 정출방지와 인접치의 경사방지 및

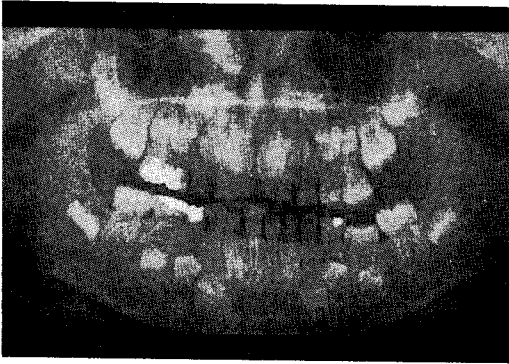

그림 10. 증례 3의 방사선 사진

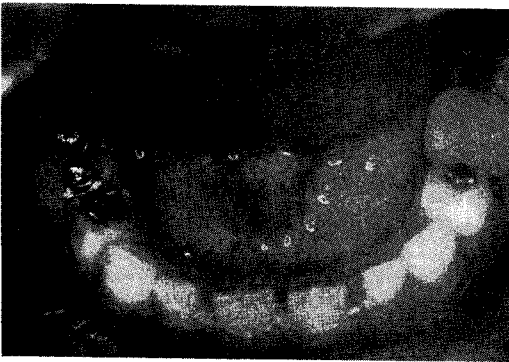


그림 11. 증례 3의 처치후 구강내 사진

정상적인 교합 기능 회복을 위해 복합레진으로 교합면 수준까지 수복하였다.(그림 11) 이때 유착치 교합면에 범랑질에 국한된 CI I cavity형성으로 우식부위제거와 함께 수복물의 유지력 향상을 도모하였으며 향후 주기적인 관찰이 필요하다.

III. 총괄 및 고찰

유착치의 진단은 임상적 소견과 방사선 소견을 종합해서 내릴 수 있다. 임상적으로 유착치는 변연윤선이 인접치의 교합면 하방에 존재하는 저위교합(infraocclusion)을 보인다. Brearley와 Mckibben⁴⁾이 저위교합을 세 가지로 분류했는데 1) 경도의 저위교합 : 교합면이 원래 교합평면의 1mm 하방 2) 중등도의 저위교합 : 교합면이 인접치의 접촉점 수준 3) 중증의 저위교합 : 교합면이 인접치의 치간 치은

또는 그하방 수준에 존재하는 경우이다.

또한 유착치는 정상치에 비해 생리적 동요도가 감소하며 심한 치근 흡수에도 동요도를 보이지 않는다. 타진시 cushioned sound가 아닌 금속음을 내며, 방사선 사진상 치주인대강이 부분적 혹은 전체적인 소실을 보여 치근과 치조골이 융합된 듯 보인다. 본 증례 1과 2는 심한 저위교합으로, 특히 증례 2는 구강내에서 보이지 않을 정도였으나 증례 1은 아말감 수복물, 증례 2는 치아우식증이 존재해서 이미 구강내에 출현했다가 인접치의 맹출에 따라 잠입한 것으로 보이는 유착으로 진단을 내릴 수 있었다.

유착의 발생빈도⁵⁾⁶⁾는 1.3-9.2%로 연구에 따라 다양하게 보고되었는데 이는 표본의 연령, 진단 기준, 인종적 차이와 연관이 있으며 특히 연령과 관련이 있다. 혼합치열기 아동에서 빈도가 높으며 8-9세에 최대 빈도를 나타내었다.⁷⁾ Biederman⁸⁾은 유치에서 영구치의 10배, 하악에서 상악의 2배 더 호발한다고 하며 남녀 성별 차이는 없다고 하였다. 또한 유착치가 상악에 나타나는 경우 더 심한 저위교합을 보인다는 보고가 있다.⁴⁾⁹⁾ 하악 제 1유구치가 제 2유구치보다 호발하나 나이가 많은 아동일수록 하악 제 2유구치에서의 발생이 많이 보고되고 있다.⁷⁾¹⁰⁾ 인종에 따른 차이도 있는데 백인에서 흑인보다 더 호발한다.

유구치 유착의 원인은 아직 확실히 밝혀지지는 않았지만 여러 가지 원인요소가 제안되어져 왔다.¹¹⁾ 첫째는 유전적 성향인데 이는 Via¹²⁾에 의해 제안된 가설로 그의 조사에서 유착의 빈도가 1.3%였으나 유착치를 가진 환자의 형제에서는 44%가 유착치를 가지고 있음을 보여 강한 가족적 성향이 있음을 주장하였다. 그러나 이는 유착이 주로 유치나 혼합치열기의 구치부에서 발생하는 site & time selectivity를 설명하지는 못한다. 두 번째 가설은 치조골과 치근막에 가해진 외상성 손상이나 과도한 교합력으로 유착이 발생한다는 가설이다. 유착치의 대부분이 구치라는 사실은 이를 뒷받침해 주지만 Rubin과 Biederman¹³⁾이 실험적으로 치아에 직접적인 압력이나 외상을

가해 인위적인 유착을 만들려 했으나 실패하였고, 영구치의 교합력이 유치보다 큰데 유치 열에서의 발생 빈도가 더 높은 점, 그리고 유착치의 대합치가 유착되는 예가 적음을 볼 때 전적으로 받아들일 수는 없는 것으로 판단된다. 세 번째 가설은 Biederman에 의해 제안된 가설로 치주인대내의 선천적인 대사 결함이다. 원래 유치의 치근흡수 후에 정상적으로 치주인대도 소실되는데 비정상적인 대사에 의해 치주인대가 먼저 소실되면 유착이 야기된다는 가설이다. 그러나 확실한 원인 규명을 위해서는 생화학적, 조직학적 연구가 더 필요하다.

유착치와 계승치의 결손과의 관계^{41,42}에 대해서 Brearley & Mckibben⁴¹은 유착이 항상 계승영구치의 선천적 결손과 일치하는 것은 아니라고 보고하였다. 저위교합 유구치가 유구치의 치근흡수와 계승영구치의 치근발육에 미치는 영향에 대한 연구¹⁵에서 제 1유구치에서는 유구치의 치근흡수와 계승영구치의 치근발육에 심각한 지연을 보인 반면, 제 2유구치에서는 통계학적으로 유효하지는 않으나 분명한 지연을 보였다. 이는 아마도 제 2유구치에서의 유착의 발현이 늦어서 나타난 결과일 것이다. 그러나 일부 다른 연구에서는 별 차이가 없다는 보고도 있었다.¹⁶

유착치의 치료는 부정교합의 방지와 치주조직의 건강에 그 목적이 있으며 치료시³ 저위교합의 정도, 계승치의 유무, 인접치, 대합치와의 관계를 고려해야 하며 Biederman은 영구치인지 유치인지, 유착의 발현 시기, 진단 시기, 유착치의 위치에 따라 치료방법을 결정해야 한다고 하였다.

치료방법으로는 첫째, 별다른 문제점을 야기하지 않는 경우 처치 없이 주기적인 관찰을 하게 되는데 이는 유착 부위의 흡수로 인해 유착된 치아가 정상적으로 흡수, 탈락된 예가 있다는데 기초를 둔 것이다.^{17,18} 둘째, 유착치의 계승치가 없으면서 유착의 발생이 늦게 시작된 경우나 계승치의 존재 유무에 관계없이 제 1대구치 맹출전 맹출 유도가 필요한 경우, 정상적인 교합 수준까지 진장관이나 복합레진으로 수복하는 방법이 있다. 이 방법은 처음에

는 금관을 이용하였으나 그후 레진을 이용한 간단한 방법이 종종 보고되었으며¹⁹ 레진의 마모 저항성이란 단점을 보완기 위해 교합 접촉점에는 아말감을 이용하기도 하였다.³ 셋째, 심한 저위교합으로 인해 인접치의 경사를 야기했거나 계승치의 맹출을 방해하는 경우 발치후 공극유지 또는 공극확보를 하는 방법,^{9,20} 넷째, 영구치가 유착된 경우의 치료법으로 인위적인 탈구 등을 들 수 있다.⁸ 이는 치근단 영양혈관의 손상 없이 유착된 치근의 bony bridge를 파괴시켜 재맹출을 유도하는 방법이다. 인위적인 탈구에 대한 반응은 즉각적으로 일어나지 않을 수도 있으며 6개월 후에도 변화가 없는 경우 다시 한 번 실시하고 효과가 없으면 발치나 수복을 한다.

본 증례의 1과2는 심한 저위교합으로 인해, 인접치의 경사로 인한 치열궁 장경의 소실뿐 아니라 계승영구치의 맹출과 발육에까지 영향을 준 경우로 유착치를 외과적으로 발거한 후 간격을 확보해 주었다. 맹출 경로의 개선으로 영구치는 맹출 중이나 계승치의 회전 현상은 호전되지 않아 추후 지속적인 교정치료를 계획 중이다. 좀더 일찍 유착을 발견할 수 있었다면 외과적 접근까지는 필요 없었을 것이며 계승영구치로의 악영향을 줄일 수 있었으리라 사료된다. 조기 진단의 중요성을 상기시켜 준 경우라 할 수 있겠다.

증례 3은 중등도의 저위교합으로 심각한 문제를 유발하지는 않았으나 더 이상의 대합치의 정출방지 및 인접치의 경사 방지를 위해 교합면 수준까지 복합레진으로 수복해 주었다. 기성 S-S crown를 하기에는 이미 경사된 인접치와 저위교합으로 인한 짧은 임상치관, 치경부 수축 부위의 함몰 등으로 어려움이 있었기에 우식 부위제거 및 유지력 향상을 위해 CI I cavity형성후 복합레진을 이용해 수복해 주었다. 추후 지속적인 관찰을 통해 필요한 경우 레진 첨가를 통한 교합면 재수복을 할 계획이며 마모가 우려될 경우 아말감으로 교합 접촉면을 형성할 계획이다.

IV. 결 론

혼합치열기 아동에서 종종 관찰하게 되는 유착 유구치에 대한 임상적 고찰 및 처치 결과 다음과 같은 결론을 얻었다.

1. 중증의 저위교합을 보이는 유착의 경우, 제 1대구치의 근심 경사로 인한 치열궁 장경의 소실을 유발할 뿐 아니라 계승영구치의 맹출 경로에 있어 심각한 영향을 끼치게 되므로 조기의 진단과 처치가 중요하다.
2. 별다른 문제점이 없는 경우에는 주기적인 검사와 함께 인접치와의 접촉점 유지 및 대합치와의 교합관계 유지를 위해서 수복치료가 필요하다.

참고문헌

1. Albers D.D. : Ankylosis of teeth in the developing dentition. Quintessence international, 303-308, Vol 17, No 5, 1986
2. Mancini G. et al : Primary tooth ankylosis: Report of case with histological ankylosis. 215-219, J Dent Child, May-June, 1995
3. Bonin M. : Simplified and rapid treatment of ankylosed primary molars with an amalgam and composite resin. J Dent Child 23:159-162, May-June, 1976.
4. Brearley L.J. and Mckibben DH. : Ankylosis of primary molar teeth : I. Prevalence and characteristics II. Longitudinal study. J Dent Child 40:54-63, Jan-Feb, 1973.
5. Mueller CT, Gellin ME, Kaplan AL, Bohannan HM. : Prevalence of ankylosis of primary molars in different regions of the United States. J Dent Child, 213-218, May-June, 1983.
6. Lamb K.A. and Reed M.W. : Measurement of space loss resulting from tooth ankylosis. J Dent Child 35:483-486, Nov, 1968

7. Krakowiak FJ. : Ankylosed primary molars. J Dent Child 45:228-292, 1978.
8. Biederman W. : Etiology and treatment of tooth ankylosis. Am J. Orthodont 48:670-684, 1962.
9. Pilo R. et al : Severe infraclusion ankylosis : report of three cases. J Dent Child, 144-146, Mar-Apr, 1989
10. Darling A.I. : Submerged human deciduous molars and ankylosis. Archs oral Biol 18; 1021-1040, 1973
11. Henderson HZ. : Ankylosis of primary molars : A Clinical, Radiographic, and Histologic Study. J Dent Child 26:117-122, March-April, 1979.
12. Via, F.F. : Submerged deciduous molars : Familial tendency. J Am Dent Assoc 69:127-129, Aug, 1964
13. Rubin, P.L. and Biederman, W. : Attempt to produce tooth ankylosis. J Dent Res, 740-744, July-Aug, 1961.
14. Kuroi J. and Koch G. : The effect of extraction of infraoccluded deciduous molars : A longitudinal study. Am J Ortho, 46-55, Jan, 1985
15. Nazif M.M. : The effect of primary molar ankylosis root resorption and the development of permanent successors. J Dent Child, 115-118, Mar-Apr, 1968.
16. Steigman S., Koyoumdjisky-Kaye E, M-atrai Y : Submerged deciduous molars in preschool children : an epidemiologic survey. J Dent Res 52:322-326, 1973.
17. Adams T.W. et al : Early onset of primary molar ankylosis : report of a case. J Dent Child, 447-449, Nov-Dec, 1981
18. Belanger G.K. : Early ankylosis of a primary molar with self-correction : case report. Pedi Dent 8:37-40, Mar, 1986
19. Gorelick L. and Geiger A.M. ; Direct bonding in the management of an ankylosed second deciduous molar. J.A.D.A.

95:305-309, Aug, 1977

20. Gellin M.E. et al : Management of an early ankylosed mandibular second primary molar: case report, Ped Dent 11:1

41-144, June, 1989

21. Marechaux S.C. ; The problems of treatment of early ankylosis : Report of case. J Den Child, 63-66, Jan-Feb, 1986