

□ 증    례   □

## 다발성 폐동맥 폐쇄를 동반한 Takayasu 동맥염 1예

한양대학교 의과대학 내과학교실, 진단방사선과학교실\*

정 자 현 · 이 경 진 · 이 경 상 · 양 석 철 · 윤 호 주 · 신 동 호 · 박 성 수 · 이 정 희 · 최 요 원

= Abstract =

### A Case of Takayasu's Arteritis with Multiple Occlusion of Pulmonary Arteries

Ja Hun Jung, M.D., Kyung Jin Lee, M.D., Kyung Sang Lee, M.D.,  
Suck Chul Yang, M.D., Ho Joo Yoon, M.D., Dong Ho Shin, M.D.,  
Sung Soo Park, M.D., Jung Hee Lee, M.D., Yo Won Choi, M.D.\*

*Departments of Internal Medicine and Diagnostic Radiology\*, College of Medicine,  
Hanyang University, Seoul, Korea*

Takayasu's arteritis(aortoarteritis) is a chronic inflammatory disease involving the aorta, the arteries arising from the aorta, and the pulmonary arteries also may be involved. The inflammation leads to either stenosis and occlusion of the involved artery or formation of aneurysm or both. The arterial lesions can lead to secondary hypertension, retinopathy, cardiac involvement, cerebrovascular events, and premature death. The course and prognosis of patients with aortoarteritis show wide variation, and few authors have published systematic studies documenting the natural history of this disease. While the etiology of Takayasu's arteritis remains unknown, various modes of treatment including steroids, vascular surgery, and balloon angioplasty have been used for management of these patients. We experienced a case of Takayasu's arteritis with multiple occlusion of pulmonary arteries, which was confirmed by angiography and perfusion scan, so reported it with a review of literature.

**Key Words** : Takayasu's arteritis, Occlusion of pulmonary arteries

### 서    론

Takayasu 동맥염은 주로 대동맥과 그 주분지와 같은 대형 혈관을 침범하는 만성, 특발성, 염증성

질환으로 가입기의 여성에서 호발하며<sup>1)</sup> 특히 많은 문헌을 통하여 동양인에게 국한된 질환으로 여겨 지기도 하였으나 최근 수 년간 Takayasu 동맥염 환자의 보고가 아프리카, 서유럽, 그리고 북미에서 점차 증가되는 추세로 발현 빈도는 매년 백만명당

2.6명이다<sup>2)</sup>. 임상양상은 침범된 동맥의 점진적인 협착으로 인한 사지 혹은 장기의 허혈상태를 주로 반영하는 것으로 초기에는 무기력, 근육통, 관절통, 발열, 빈혈, 그리고 체중감소 등의 전신증세와 증후로 나타날 수 있다. 이 질환의 원인 과 유발인자에 대하여 뚜렷히 알려져 있지 않으나 면역기전이 관여할 것으로 추정되고 있으며 동양인 환자와 미국인 환자에 있어 Takayasu 동맥염과 조직적합성 항원과의 연관성에 관심이 집중되어 왔다<sup>8)</sup>. 그 임상 경과는 다양하여 전격성으로 진행하거나, 서서히 진행하기도 하며, 안정화되어 자연 관해되기도 한다<sup>3,4)</sup>. 주로 동맥조영술에 의해서 진단할 수 있으며 불규칙한 혈관벽, 협착, 혈관협착원위부 확장, 동맥류(aneurysm)형성, 그리고 측부순환의 증가 등의 소견을 보인다. 활동성 Takayasu 동맥염 환자의 대부분에서 글루코코르티코이드는 효과적인 제제로 권장되고 있으며, 사망원인은 심부전, 심근 경색, 뇌졸중, 동맥 류 파열, 그리고 신부전을 들 수 있다<sup>9)</sup>.

저지들은 실신 기왕력과 호흡곤란을 주소로 내원하여 혈관조영술로 진단한 Takayasu 동맥염을 경험하였기에 문헌 고찰과 함께 보고하는 바이다.

## 증 례

환자 : 유 0 순, 68세, 여자.

주소 : 호흡곤란, 심계항진, 어지러움

현병력 : 환자는 30년 전 부터 실신(syncope)과, 어지러움증의 기왕력이 있었으며 10년전부터 개인 병원서 호흡곤란증으로 치료받아 오던 자로 6개월전 부터 호흡곤란(NYHA II), 어지러움, 잦은 실신등의 증세가 심해져 본원 내과로 전원되었다.

과거력 : 결핵 기왕력은 없었으며, 2년 전 각혈 증세로 00 대학병원에 입원 치료 받았으며 폐와 심장이 안 좋다는 얘기를 들었음.

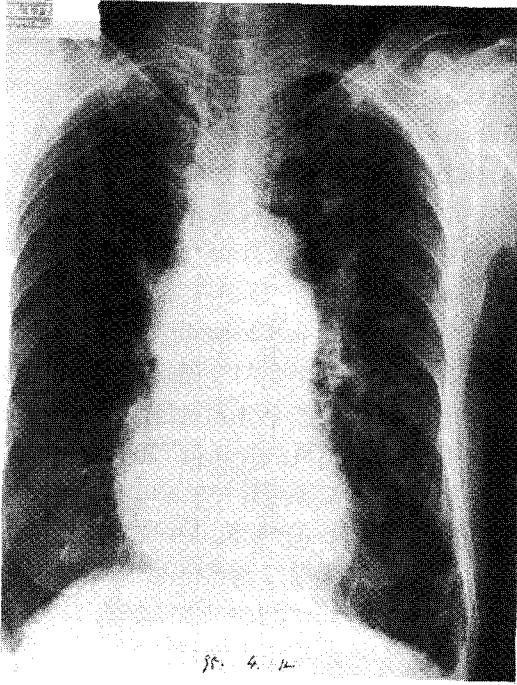
가족력 : 특이 사항 없음.

이학적 소견 : 내원당시 신장155 cm, 체중 46kg, 체온 36.5°C, 맥박은 60회/분, 호흡은 22회/분이었고 혈압은 우측 상지는 100/70, 좌측은 90/60

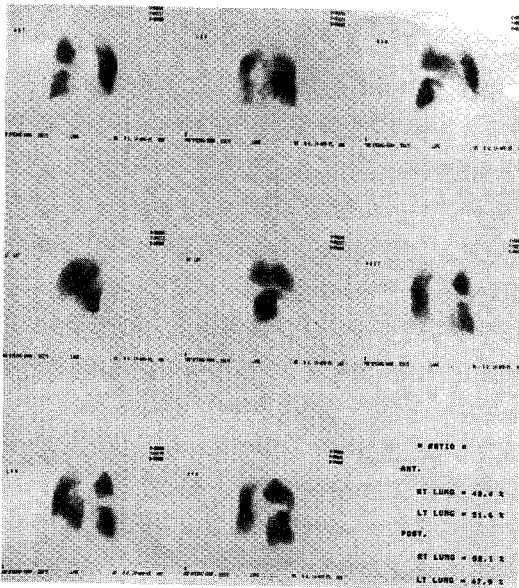
mmHg이었다. 내원 당시 환자는 다소 아위었으나 급성 병색은 보이지 않았다. 결막의 빈혈이나 공막의 황달소견은 없었고 경증의 경정맥 울혈소견을 보였으며 심음은 규칙적이었고 심잡음이나 수포음등은 들리지 않았다. 양측 상지의 요골동맥 맥박이 미약하게 촉진되었으며, 간이나 비장은 촉진되지 않았고 청색증, 사지부종, 곤봉상 수지변화 등도 관찰되지 않았다.

검사소견 : 말초혈액 검사상 백혈구는 5,800/mm<sup>3</sup>, 혈색소 11.2 gm/dl, 혈소판 175,000/mm<sup>3</sup>이며 적혈구 침강속도는 20mm/hr(Wintrobe)였으며 동맥혈 가스 검사소견은 pH 7.4, PaCO<sub>2</sub> 41 mmHg, PaO<sub>2</sub> 66.1 mmHg, HCO<sub>3</sub> 25 mmol/L, O<sub>2</sub>SAT 93%였다. 혈청 전해질 및 간기능, 신기능 검사, 지질검사는 모두 정상이었었고, 소변, 대변검사도 정상이었다. ASO(antistreptolysin O) 측정치는 179 IU/ml 이고, C-반응성 단백질(CRP), VDRL검사, 류마티오이드 인자 및 ANA, ANCA검사 모두 음성이었으며 C<sub>3</sub>, C<sub>4</sub> 도 정상이었다. 심전도 소견상 우심방 비대소견을 보였고 Holter검사에서는 다발성 심방성 빈맥소견을 보였으며, 심초음파상 특이소견 없었고 폐기능 검사에서 경도의 폐쇄성 환기장애 소견을 보였다. 또한 안과적 검사상 망막의 병변은 관찰되지 않았다.

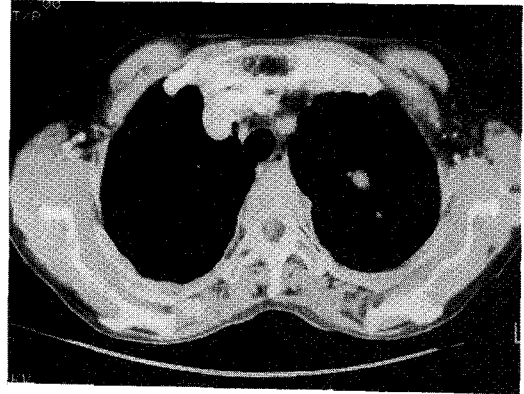
방사선학적 소견 : 내원시 촬영한 흉부 X선 사진에 심 비대소견과 기종성 변화를 보였으며 양쪽 폐동맥이 현저하게 나타났고 좌측 폐문 부위에 관모양의 가는 음영이 말초영역으로 뻗어 있었다(Fig. 1). 흉부단층촬영상 대동맥궁의 주분지가 보이지 않았으며, 측부 순환 혈관이 양측 흉곽 상부와 경부에서 관찰되었고 비대한 폐동맥외에 다발성의 뒤틀리고 확장된 관 모양의 구조물이 주 폐동맥에 연결되어 있었으며(Fig. 3 A), 혈관조형술에서는 대동맥궁의 주 분지와 상부 장간막 동맥의 다발성 폐쇄와 폐동맥의 다발성 협착 소견을 확인할 수 있었다(Fig. 3 B, C and Fig 4, 5). 또한 폐관류 주사 검사상 주로 좌측 폐야에서 다발성 관류 결손부분이 관찰되었다(Fig. 2).



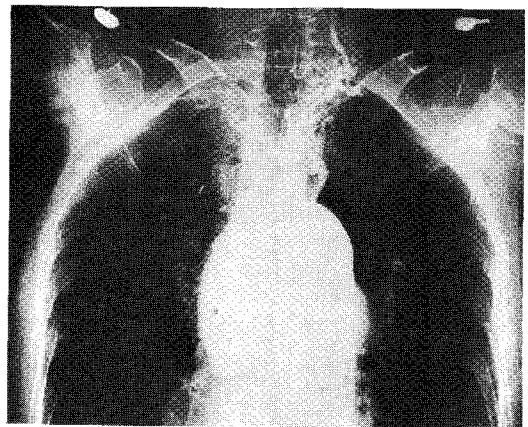
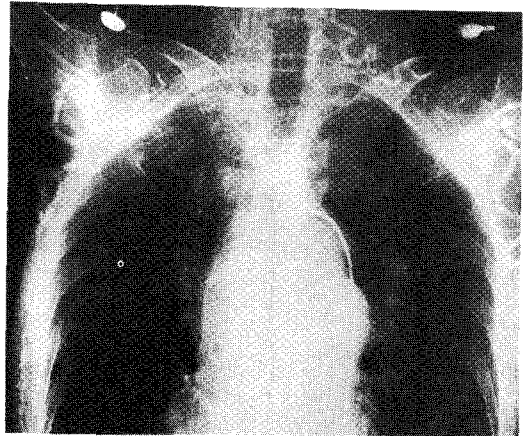
**Fig. 1** Chest PA shows prominent pulmonary conus and both pulmonary arteries, with tubular opacities on the left parahilar areas.



**Fig. 2** Lung perfusion scan. This shows multiple perfusion defects in left lung field.

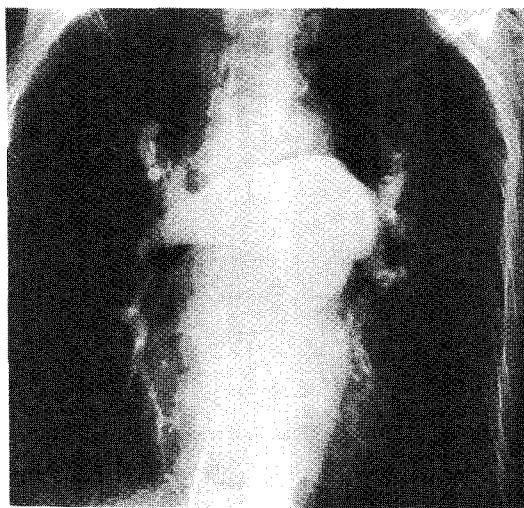


**Fig. 3 A.** The main branches of aortic arch are not seen on chest CT.

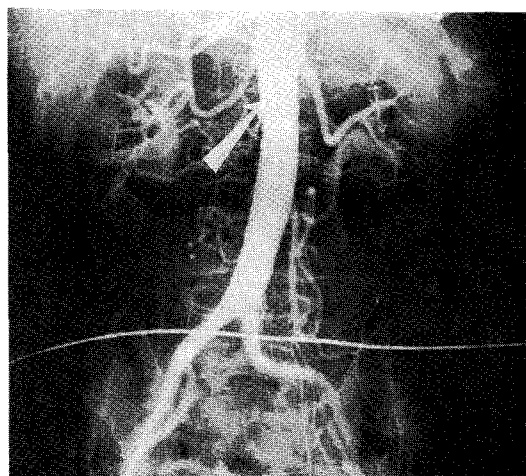


**Fig. 3 B, C.** Multiple small collateral vessels are noted at both upper chest wall and lower neck on aortography.

## 고 찰



**Fig. 4** Pulmonary arteriography shows multiple segmental stenoses and poststenotic dilatation of proximal arteries with absence of peripheral pulmonary arterial trees.



**Fig. 5** Abdominal aortography shows an irregularity of abdominal aortic wall below the renal artery with occlusion of superior mesenteric artery (arrow).

**치료 및 임상결과 :** 환자는 내원후 2차례의 실신(syncope)을 경험하였으나 혈압의 감소외에 다른 활력 징후의 급작스런 변화는 없었으며 회복후 특별한 치료없이 퇴원하여 현재 5개월째 외래에서 정기적인 경과 관찰 중이다.

1856년, Savory에 의해서 비특이적인 동맥염에 대해 처음 기술되었고 1908년 Takayasu는 이러한 동맥염의 안구에 미치는 변화를 보고하였다. 수년 동안 동맥염은 임상외사와 병리학자 모두에게 관심거리였으며 1948년, Shimizu와 Sano는 pulseless disease 로 알려진 질환의 임상 양상을 자세히 기록하였고 1954년, Caccamise와 Okuda에 의해 Takayasu 동맥염으로 명명되었다. 처음에는 동맥염이 대동맥궁과 주 분지에만 국한된 것으로 알았으나 거듭된 임상적 연구로 동맥염이 대동맥에 국한된 질환이 아님을 알았으며 보고에 의하면 쇄골하 동맥, 경동맥, 척추동맥, 신동맥 순으로 침범하며 질환의 대부분에서 쇄골하 동맥, 장간막 동맥, 복부 대동맥이 침범된다고 보고되고 있다. 발병 연령에 있어서도 동양인<sup>2)</sup>에서는 질병의 출현 당시 평균 연령은 25세이며 유럽인의 경우<sup>6)</sup> 41세로 다소 차이가 있으며 대부분 여성에서 호발하나 일부에서는 같은 비율의 발생을 보고하기도 하였다<sup>7)</sup>. 상환자의 경우 증상 발현 당시의 연령은 보고된 동양인의 경우에 비해 후발 연령이나 혈관의 침범 부위와 현증상은 이전의 보고와 유사함을 보였다.

Takayasu 동맥염 환자에서 다양한 면역학적인 이상이 보고되기도 하며 실제로 환자의 50%에서 순환성 면역 복합체가 검출되었으나 원인인자 또는 질병의 활성도와는 직접적인 관계는 없는 것으로 나타났다<sup>8)</sup>. Kerr 등<sup>5)</sup>이 조사한 동맥염환자의 내원 당시 33%에서, 그리고 질환의 임상 경과중 10%에서 전신적 증상발현을 보였고, 혈관 허혈증세가 질환의 주증상으로 잡음(bruit), 파행(claudication), 또는 맥박의 소실로 나타난다. 대부분의 환자에서 동맥류 발생에 비하여 혈관의 협착 병변이 3.6배로 호발하며 석회화와 복부 대동맥의 단독 침범은 드물게 나타난다. 주로 대동맥궁 병변은 일본인에서 자주 관찰되었고 반면 중대동맥, 동맥류(Aneurysm)와 신동맥협착은 인도, 남아프리카, 한국<sup>9)</sup>, 싱가포르의 소아환자에게서 호발한다.

Takayasu 동맥염은 대동맥및 그 주 분지의 다

발성 이상을 초래하는 다른 혈관질환과의 감별진단이 필요하며 이를 위해 혈관조영술로 검사를 요한다. 척추동맥협착과 어지러움증(dizziness)과의 연관성은 통계학적 의미가 있으며 이는 일시적인 허혈증상으로 뇌졸중환자의 80%에서 총경동맥이나 척추동맥의 병변을 보인다. 이러한 증상을 보이는, 수술적 접근 가능한 경동맥질환이 있는 환자에 있어 수술적 우회술 (bypass procedure)이 고려되고 있으나 무증상의 경동맥질환이 있는 환자에서 임상적 치료가 필요한 지에 대해서는 논란의 여지가 있다. 증상이 있는 관상동맥질환의 빈도는 관상동맥 조영술에 의해 약 13%의 보고가 있으며 폐동맥 침범에 있어서도 조영술로 15%에서 70%까지 보고 되고 있다<sup>3)</sup>. Lupi 등<sup>10)</sup>은 전신 혈관 질환을 가진 Takayasu 동맥염환자 22예 중 11예에서 혈관 조영에 의해 폐동맥이 침범된 것을 보고하였고 중등도의 폐동맥 고혈압은 전 예의 50%에서 발견되었으며 폐관류 스캔검사에서는 43예 중 19예에서 비정상적인 소견을 보였다고 보고하였다. 주로 대형과 중형의 폐동맥을 침범하며 특히 우측 폐동맥에 호발하여 혈관 폐쇄, 협소, 불규칙한 내강, 폐동맥 협착원위부의 확장소견을 보인다. Ishikawa 등은 51명의 동맥염 환자중 7명의 환자에서 각혈증세를 보였고 이들 중 4명에서는 폐결핵 기왕력과 광범위한 중증의 폐동맥 병변을 보고하였다. 그러나 폐결핵 기왕력이 있는 환자는 51명 중 19명으로 이것이 각혈이나 폐동맥 병변의 심한 정도와의 직접적인 관계는 없는 것으로 보고하였다.

또한 Kerr 등<sup>9)</sup>은 적혈구 침강속도(ESR)가 질환의 활성도를 대변해줄 유용한 인자는 아니라고 하였다. Ishikawa 등은 Takayasu 동맥염 환자 120명의 장기적인 추적 관찰한 연구에서 동맥염의 주된 합병증과 질병의 진행과정이 장기적인 결과를 예견하는 주된 인자이며 적혈구 침강속도도 이러한 예견인자와 결부시켜 볼 때 충분한 예후적 정보를 줄 수 있다고 하였고 양호한 예후와 연관되어 적혈구 침강 속도의 증가는 아직까지 질환이 활성기 상태임을 뜻하며(Table 1) 치료에 반응한다는 의미

**Table 1.** Criteria for Active Disease in Patients with Takayasu Arteritis<sup>3)</sup>

---

Systemic features, such as fever, musculoskeletal(no other cause identified)
Elevated erythrocyte sedimentation rate
Features of vascular ischemia or inflammation, such as claudication, diminished or absent pulse, bruit, vascular pain (carotodynia), asymmetric blood pressure in the either upper or lower limbs (or both)
Typical angiographic features

---

\* New onset or worsening of two or more features indicates "active disease"

를 가질 수 있다. 또한 실용적인 측면에서 질병의 예후에 따른 병기의 분류에 있어 많은 병기의 분류보다 AIC에 근거를 둔 3 병기의 분류체계를 가장 적절한 분류법으로 추천하고 있다<sup>11)</sup>(Table 2).

1985년 이후 Takayasu 동맥염에 대한 많은 지식과 예후를 결정하는 주인자에 대해 많이 알려 진 후 환자의 생존율은 크게 향상되었고, 활동성인 Takayasu 동맥염 환자에게 스테로이드는 유효한 약제로 추천 되어 왔으며 스테로이드 저항성 환자군의 약 40%에서 cyclophosphamide 등의 세포독성제제의 추가로 관해를 보이고 있다<sup>9)</sup>. 그러나 Kerr 등은 보고에서 관해된 환자의 반 수에서 다시 재발된다고 하였으며 최근에는 methotrexate는 cyclophosphamide의 대체약물로 사용 할 수 있는 면역억제제이며 결과적으로 독성을 덜 초래한다고 보고하고 있다. Takayasu 동맥염은 만성 질환이며 그 자연 경과는 매우 다양한 관계로 치료후 효과에 대해 단기간의 추적 관찰로 평가를 하는 것은 어려운 문제이며 Ishikawa 등에 의해서 일본 내 Takayasu 동맥염 환자의 자연 기왕력에 대한 전향적인 연구가 시행되었으며 이들 환자중 5년 생존율은 83%이었고<sup>12)</sup> 중증 질환의 경우 10년 생존율 58%를 보고하였다<sup>4)</sup>. 최근 주된 합병증을 동반한 군에서 수술적 조작을 통한 만족스런 결과를

**Table 2.** Comparison of Two Prognostic Classification of Takayasu's Disease<sup>1)</sup>

Prognostic factors								
Major complication	-	-	-	+	-	+	+	+
Prognostic course	-	-	+	-	+	-	+	+
Low ESR(<20 mm/h)	-	+	-	-	+	+	-	+
Classification by Cox regression analysis								
	Stage 1	Stage2	Stage3	Stage4	Stage5	Stage6	Stage 7	Stage 8
Prognostic score	0	0.85	1.88	2.45	2.75	3.30	4.33	5.18
15-Y survival rate	100%	100%	100%	87.9%	77.8%	75.0%	50.7%	25.0%
Classification of AIC*								
	←————Stage 1————→			←————Stage 2————→			←————Stage 3————→	
15-Y survival rate	100%			83.6%			43.0%	

ESR indicates erythrocyte sedimentation rate(Westergren); AIC : Akaike Information Criterion, - :absent, +:present.

보이고 있으며 수술시기에 있어도 아직 논란의 여지가 있어 질환의 활성기에 수술을 함으로서 혈관 침범에 의한 더이상의 합병을 감소시키자는 군<sup>13)</sup>과 활성기(active phase) 동안의 수술적 조작의 실패율이 이전의 연구에서 많이 보고되어 가능한 한 질환의 잠복기(latent phase)에 수술을 시행하는 것이 바람직하다고 주장하는 군<sup>14)</sup>이 있다. 결국 고혈압, 심부전, 심부전, 동맥 류, 심한 기능적 이상을 초래하는 합병증은 이 질환의 유병율과 사망율을 예측할 수 있으며 혈관 질환의 진행에 대한 주의깊은 관찰과 내과적 치료의 적극적 대처로 생명을 위협하는 허혈성 합병증을 감소시키기 위해서 질병의 활성도를 나타내는 예민한, 그리고 특이적인 표식자의 발견과 이 질환의 유병율을 감소시킬 수 있는 새로운 형태의 치료의 개발이 필요함을 느낀다.

### 요 약

저자들은 최근 다발성 폐동맥 폐쇄를 동반한 Takayasu 동맥염 1예를 경험하였기에 문헌 고찰과 함께 보고하는 바이다.

### 참 고 문 헌

- 1) Ishikawa K. Diagnostic approach and proposed criteria for the clinical diagnosis of Takayasu's arteriopathy. *J Am Col Cardiol* 12:964, 1988
- 2) Rose AG, Sinclair-Smith CC. Takayasu's arteritis. A study of 16 autopsy cases. *Arch Pathol Lab Med* 104:231, 1980
- 3) Kawai C, Ishikawa K, Kato M, Ishii Y, Nakao K. 'Pulmonary pulseless disease' : pulmonary involvement in so-called Takayasu's disease. *Chest* 73:651, 1978
- 4) Ishikawa K. Survival and morbidity after diagnosis of occlusive thromboaropathy (Takayasu's disease). *Am J Cardiol* 47:1026, 1981
- 5) Kerr GS, Hallahan CW, Giordano Joseph, Leavitt RY, Fauci AS, Hoffman GS. Takayasu's Arteritis. *Ann Intern Med* 120:919, 1994
- 6) Di Giacomo V, Meloni F, Transi MG, Nigro D, Sciacca V. Takayasu's disease in middle-aged women: a clinicopathologic study. *Angiology* 36:70, 1985
- 7) Chugh KS, Sakhuja V. Takayasu's arteritis and a cause of renovascular hypertension in Asian countries [Editorial]. *Am J Nephrol* 12:1, 1992
- 8) Numano F, Ohta N, Sasazuki T. HLA and

- clinical manifestations in Takayasu's disease. *Jpn Circ J* **46**:184, 1982
- 9) Lee KS, Sohn KY, Hong CY, Kang SR, Berg K. Primary arteritis (pulseless disease) in Korean children. *Acta Paediatr Scand* **56**:526, 1967
  - 10) Lupi EH, Sanchez GT, Horwitz S, Gutierrez EF. Pulmonary artery involvement in Takayasu's arteritis. *Chest* **67**:69, 1975
  - 11) Ishikawa K, Maetani S. Longterm outcome for 120 Japanese Patients with Takayasu's Disease: clinical and statistical analyses of related prognostic factors. *Circulation* **90**:1855, 1994
  - 12) Ishikawa K, Natural history and classification of occlusive thromboaropathy (Takayasu's disease). *Circulation* **57**:27, 1978
  - 13) Sunamori M, Hatano R, Yamada T, Tsukamura T, Sakamoto T. Aortitis syndrome due to Takayasu's disease: A guideline for the surgical indication. *J Cardiovasc Surg* **17**:443, 1976
  - 14) Pajari R, Hekali P, Harjola PT. Treatment of Takayasu's arteritis; An analysis of 29 operated patients. *Thorac Cardiovasc Surg* **34**:176, 1986