

□ 원 저 □

## 간질성 폐질환환자에서 Transforming growth factor-beta의 발현에 관한 연구

한양대학교 의과대학 내과학 교실 및 병리학 교실\*

박성수 · 이경상 · 양석철 · 윤호주 · 신동호 · 이동후 · 이종달 · 이정희

= ABSTRACT =

### Expression of Transforming Growth Factor-Beta in Patients with Interstitial Lung Diseases (ILD)

Sung Soo Park, M.D., Kyung Sang Lee, M.D., Suck Chul Yang, M.D.,  
Ho Joo Yoon, M.D. Dong Ho Shin, M.D., Dong Hoo Lee, M.D.  
Jung Dal Lee, M.D.\* and Jung Hee Lee, M.D.

*Departments of Pulmonary Medicine and Pathology\*, Hanyang University Hospital*

**Background** : Transforming growth factor- $\beta$ (TGF- $\beta$ ) may play a role in a variety of fibroproliferative disorders including pulmonary fibrosis via the induction of extracellular matrix accumulation. TGF- $\beta$  not only stimulates extracellular matrix production, but also decreases matrix degradation. Interstitial lung diseases have demonstrated marked expression of TGF- $\beta$ .

**Methods** : To evaluate the possible role of TGF- $\beta$  in human pulmonary fibrosis, by using neutralizing antibody of TGF- $\beta$  we investigated immunohistochemically the expression of TGF- $\beta$  in the formalin-fixed, paraffin-embedded tissue sections of the 5 normal cases for the control, and a couple of pieces of tissues taken out of 3 cases with idiopathic pulmonary fibrosis, 3 cases with ILD from bleomycin toxicity, 3 cases with ILD from sarcoidosis, and 3 cases with ILD from eosinophilic granuloma.

**Results** : In the 5 normal cases for the control, the TGF- $\beta$  was expressed in bronchial and alveolar epithelial cells. Up-regulation of the TGF- $\beta$  expression was showed in the interstitial fibroblast cells of alveolar septa in 5 pieces and proliferated alveolar pneumocytes in 1 piece among 6 pieces tissues taken out of 3 cases with idiopathic pulmonary fibrosis. Also up-regulation of the TGF- $\beta$  expression was showed in alveolar lining pneumocytes, intra-alveolar mononuclear cells, and epithelioid cells in most of cases of ILD from bleomycin toxicity, sarcoidosis and eosinophilic granuloma.

**Conclusion** : These findings suggest that up-regulation of the TGF- $\beta$  are involved in pathogenesis of interstitial lung fibrosis from variety of causes.

**Key Words** : Expression, Transforming growth factor-beta, Interstitial lung diseases

\* 본연구는 1993년도 한양대학교 임상교수 연구비의 보조로 이루어 졌음

## I. 서 론

간질성 폐질환은 주로 폐포벽 및 폐포주위 조직을 침범하는 병이며, 잠행성이고 만성적이다. 초기 소견은 폐포내강 및 벽의 폐포염이며, 만성시는 간질성 섬유증이 동반된다. 알려진 원인으로 직업 및 주위환경으로부터 유기 및 무기성 먼지와 자극성 또는 유독가스의 흡입 때문이고, 밝혀지지 않는 원인으로서는 특발성 폐섬유증, 유육종증, 및 교원성 질환과 관련된 간질성 폐질환등이 있다<sup>1)</sup>. 폐섬유증은 폐간질내에 불가역적으로 결합조직이 축적되는 것을 말하며, 많은 형태의 폐손상의 흔한 종국의 경로 중 하나이고, 폐의 세포외 간질 (extracellular matrix, ECM)의 구성과 양에 의하여 특징지어지며, fibronectin, 교원질, laminin, 및 elastin을 포함한 다양한 ECM 분자들의 부분적인 생산과 침착이 증가된다<sup>2)</sup>. 치유과정에 있어 조절 이상의 기전에 대하여서는 잘 알려져있지 않지만, 여러 종류의 cytokine과 성장인자들의 발현이상이 적시에 관여하리라 생각된다<sup>3,4)</sup>. Transforming growth factor- $\beta$  (TGF- $\beta$ )는 fibronectin과, type 1 collagen 및 tenascin을 포함한 많은 ECM분자들의 합성 및 생산을 촉진할 뿐만아니라 protease와 이들의 억제인자들의 발현에 차별적인 영향력을 통하여 세포간질의 붕괴를 감소시킨다<sup>5,6)</sup>. TGF- $\beta$ 는 특발성 폐섬유증을 포함한 만성 염증성 반응에 있어서 발병 시작과 진행에 있어서 중요한 역할을 하며<sup>7,8)</sup> bleomycin에 의해 유발시킨 설치류 동물실험에서 ECM의 축적에 앞서 TGF- $\beta$  발현이 증가된다하였다<sup>9,10)</sup>. 간질성 폐질환에 있어서 TGF- $\beta$ 의 발현에 대한 보고는 국내에서는 드물다. 이에 저자들은 특발성 폐섬유증과 bleomycin, 유육종증, 및 폐의 호산구성 육아종이 원인이되는 간질성 폐질환에 있어서 TGF- $\beta$ 의 발현에 대한 연구를 실시하였다.

## II. 연구재료 및 방법

### 1. 연구대상

병리 조직학적 진단을 위해 개흉 및 기관지내시경을 통한 폐생검을 실시하여 얻은 폐조직들을 10% 완충 포르말린액으로 고정하여 파라핀 포매를 실시한 다음, hematoxylin과 eosin 염색후 조직병리학적 진단이 확정된 특발성 폐섬유증과 bleomycin, 유육종증 및 폐의 호산구성 육아종이 원인이 되는 폐섬유증 각각 3예에서 얻은 조직 6절편과 또한 대조군으로 폐절제시 채취된 정상조직 5예를 연구대상으로 삼았다. 특발성 폐섬유증의 진단 기준은 임상적으로 주위 환경 물질에 노출 병력이 없었고, 외인성 알려지성 폐포염, 만성 폐감염증, 좌심실 부전증 및 교원성 질환들의 증상들이 없었으며, 방사선학적으로 흉부 X선 및 전산화 단층 촬영술상 기저부나 흉막하에 망상 결절양상을 나타내고, 폐기능검사상 제한형 양상과 일산화탄소 폐확산능의 감소 및 휴식이나 운동시 저산소혈증이 있는 환자들을 대상으로 하였다<sup>11-13)</sup>

### 2. TGF- $\beta$ 단 Clone성 항체

TGF- $\beta$ 는 토기에 면역시켜 추출한 중화항체 (R & D, Minneapolis, MN)를 면역조직화학적 검사를 위한 일차 항체로 사용 하였다.

### 3. 면역 조직화학적 염색

조직표본 슬라이드를 60°C 에 6시간 건조하였다. 탈파라핀을 위하여 xylene에 20분간 담그었다.그 다음 100% ethanol에 10분, 70% ethanol에 5분 담근 다음, 흐르는물에 30초간 씻었다. 3% H<sub>2</sub>O<sub>2</sub>에 5분 담근다음 증류수에 5분 세척하였다. 다시 1 X phosphate-buffered saline solution (PBS, pH 7.2)에 5분 담근 다음 non-immune goat serum/0.05 M Tris HCl (pH 7.6)의 blocking antibody를 20분간 처리한 후, 희석배수 1:200인 단세포균항체 TGF- $\beta$ 의 일차 항체를 20분간 각각 반응시켰다. 1 X PBS로 10분 세척후 bridging antibody를 도포 후 20분뒤 1 X PBS로 10분 세척하였다.

Biotin 표지 TGF- $\beta$  탐지자와 bridging antibody가

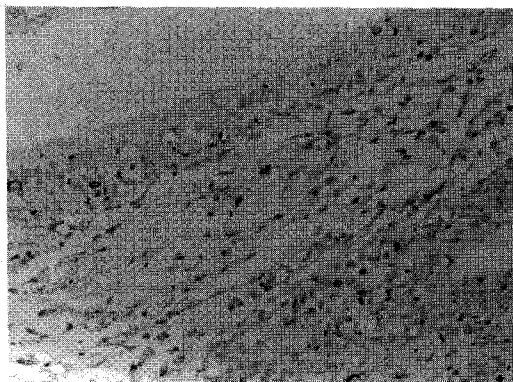
결합한 표적 시그날은 시판 DAKO LSABR (Dako, Glostrup, Denmark)의 peroxidase-conjugated streptavidin으로 30분간 반응시킨 다음 완충액으로 세척후 N,N-dimethyl-formamide에 3-amino-9-ethylcarbazole을 3% 함유시킨 기질 용액으로 20분간 발색 반응을 일으키고 hematoxylin으로 대조 염색을 실시하였다.

#### 4. 발현의 평가

TGF- $\beta$ 의 발현평가는 광학 현미경하에 임의의 시야에서 3곳을 관찰하여 시야의 5% 미만의 시그날이 발현된 경우 음성발현으로, 1/3 이하 시그날이 발현될 때 약한 발현 (+)으로 하였고, 시야의 2/3의 시그날이 발현된 경우 중등도의 발현(++)으로, 시야의 2/3이상을 강한발현(+++)으로 각각 평가하였다.

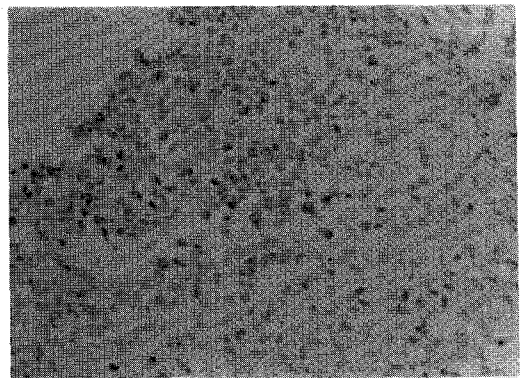
### III 결 과

TGF- $\beta$ 은 정상조직의 기관지 상피세포 나 폐포 세포에서 5에 모두 약하거나 중등도로 발현되었다 (Fig. 1). 6절편의 특발성 폐섬유증 중 5절편에서 주로 폐포벽의 간질성 섬유모세포들에서 풍부히 발현되었으며, 1절편에서는 증식된 폐포내 폐포세포에서 발현되었으며, 그 정도는 비균질적인 양상

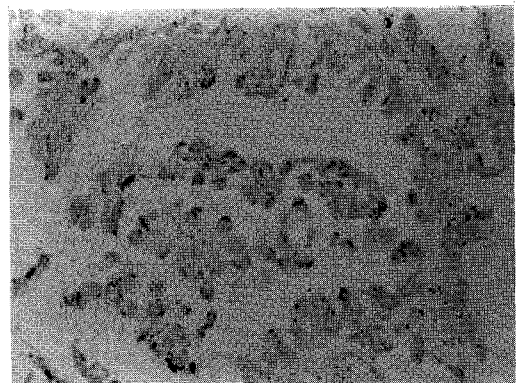


**Figure 1. Normal lung for the control**  
The bronchial epithelia of normal lung show positive reaction for TGF- $\beta$  (Hematoxylin counterstain, x400)

을 보였다(Fig. 2). TGF- $\beta$  발현강도는 특발성 폐섬유증 6절편 중 5절편에서 강한 발현을, 1절편에서는 중등도 발현을 보였다. Bleomycin, 유육종증, 및 폐의 호산구성 육아종이 원인이 되는 간질성 폐질환에서 TGF- $\beta$ 발현은 폐포내 폐포세포와 단핵세포들, 육아종내 상피세포들에서 발현증가가 있었다. Bleomycin이 원인이 되는 간질성 폐질환 6절편중 2절편에서는 중등도의 발현을 4절편에서는 강한발현을 보였고(Fig. 3), 유육종증이 원인이 되

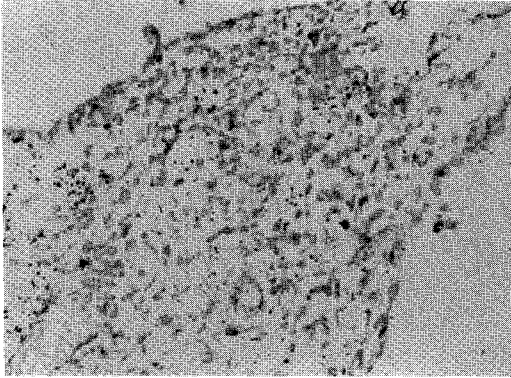


**Figure 2. Idiopathic pulmonary fibrosis**  
Interstitial fibroblasts are reactive for TGF- $\beta$  as fine granules in their cytoplasm. (Hematoxylin counterstain, x200).



**Figure 3. Interstitial lung disease from bleomycin toxicity**  
Alveolar lining pneumocytes and intra-alveolar mononuclear cells show positive granular of TGF- $\beta$  (Hematoxylin counterstain, x400).

#### IV. 고 찰



**Figure 4. Interstitial lung disease from sarcoidosis**

Sarcoid granuloma contains many epithelioid cells reactive for TGF- $\beta$ . (Hematoxylin counterstain, x200).

**Table 1. TGF- $\beta$  Expression in Interstitial Lung Diseases from Idiopathic Pulmonary Fibrosis, Bleomycin Toxicity, Sarcoidosis, and Eosinophilic granuloma**

Histologic Type (Number of cases or pieces)	Intensity with TGF- $\beta$ Positivity by Immunohistochemistry			
	—	+	++	+++
Normal(5)	0	3	2	0
Idiopathic Pulmonary				
Fibrosis(6)	0	0	1	5
Bleomycin(6)	0	0	2	4
Sarcoidosis(6)	0	0	3	3
Eosinophilic granuloma(6)	0	0	2	4

는 간질성 폐질환 6절편 중 3절편에서 중등도의 발현을, 3절편에서 강한 발현을 보였다(Fig.4). 폐의 호산구성 육아종이 원인이 되는 간질성 폐질환 6절편중 2절편에서 중등도의 발현을, 4절편에서 강한 발현을 보였다(Table 1).

TGF- $\beta$ 는 25 kDa의 단백질이며, 특발성 폐섬유증 및 다른 섬유형성 질환의 발생에 있어 중요한 역할을 하며, TGF- $\beta$ 는 혈소판, 림프구, 대식세포 및 섬유모세포들에서 형성된다<sup>14)</sup>. 대식세포와 섬유모세포는 세포의 TGF- $\beta$ 의 주요 근원이며, 특히 포유류의 폐내 가장 풍부하게 존재하는 다수의 섬유모세포가 폐간질액내 존재하는 TGF- $\beta$ 의 가장 중요한 출처이다<sup>15)</sup>. TGF- $\beta$ 는 ECM의 개편에 다단계적으로 작용하는데 즉 TGF- $\beta$ 는 복사, 및 전이 (translation)을 증가시킴으로, ECM단백과 이들의 세포수용체 과정을 통해, 간질을 붕괴시키는 효소들의 합성을 감소시켜서 또는 protease의 차단제의 합성증가를 통하여 ECM의 구성성분들을 조절한다<sup>16,17)</sup>. 동시에 Integrin과 fibronectin수용체를 포함한 세포와 간질, 세포와 세포간의 상호작용에 관여하는 분자들을 조절하며 또한 ECM를 분해시키는 type-1 plasminogen activator 차단제나 procollagenase같은 효소분비를 저하시킨다<sup>16,18)</sup>. 본연구에서 TGF- $\beta$ 2를 일차항체로 사용하였던바, TGF- $\beta$  isoform들은 80%의 아미노산 상동성 및 유사한 생물학적 효과를 가지나, 배형성 (embryogenesis)이나, 창상치유과정 및 발암과정에서 각각 서로 다르게 발현된다<sup>19,21)</sup>. 특발성 폐섬유증은 원인을 모르는 주로 하기도를 침범하는 만성병이며, 치명적인 질환이다. 또한 중년기에 운동시 호흡곤란이 나타나기 시작하며, 병의 발병 시작으로부터 사망하기까지는 4~5년이 걸리며 병이 진행하면 할수록 폐는 공기중의 산소를 혈액내로 전이할 수 있는 능력이 점점 떨어진다. 이러한 원인은 초기에는 염증성 병변이 폐포에 한정되어 있으나, 병이 진행 할수록 폐포벽의 세포 구성요소의 손상과 간엽 조직세포의 축적과 폐포벽과 폐포와 공기 공간내에 결합조직 생성물의 축적을 포함한 폐실질부의 이상 및 과도한 교원질의 침착, 재생과 재편성 때문이다<sup>2,13,22-24)</sup>. Hyde등<sup>25)</sup>은 특발성 폐섬유증의 특징적인 병리소견들로 첫째, 폐포벽의 화생,섬

유증, 벌집양상의 변화, 혈관과 평활근의 변화등의 폐섬유증 둘째, 폐포벽간에 있어서 세포충실성의 범위와 심화정도 셋째, 폐포내 세포충실성의 범위와 심화정도 넷째, 소기도내 육아조직과 함께 젊은 간질성 결합조직의 4가지의 소견들을 갖는다 하였다. 특발성 폐섬유화증에 있어서 폐실질부의 이상은 만성 폐포염에 의하여 원인이 되는데 만성 폐포염은 주로 폐포내 대식세포와 호중구가 관여하며, 림프구, 호산구, 호염기구와 유양돌기세포들도 관여한다<sup>26,27</sup>. 염증세포들은 섬유모세포들을 조절하는 cytokine들을 생산하고, cytokine들은 폐포 및 간질에 부분적인 섬유모세포의 증식과 교원질의 합성의 결과를 초래한다<sup>23,28,29</sup>. 최근 TGF- $\beta$ , TNF, IL-1 등과 같은 cytokine들과 platelet-derived growth factor가 특히 폐섬유증의 중요한 매개체로 알려져있다. 특발성 폐섬유증 환자의 폐포내 대식세포들은 자발적으로 fibronectin, 폐포내 대식세포로부터 유리되는 성장요소와 혈소판으로부터 유리되는 성장요소같은 섬유모세포를 조절하는 peptide들을 분비한다<sup>30,31</sup>. 또한 섬유모세포가 활성화되면 fibronectin과 procollagen의 발현이 증가되고, 섬유모세포는 TGF- $\beta$  messenger RNA와 단백을 함유하게 된다<sup>7</sup>. 특발성 폐섬유증환자의 폐내 TGF- $\beta$ 의 생산이 증가되는데, 면역조직화학적 및 in situ hybridization방법에 의한 연구에서 TGF- $\beta$ 의 발현은 주로 폐포내 대식세포, 기관지 상피세포 및 ECM에서 현저한 발현이 있었다 하였다<sup>6</sup>. 이와같은 사실은 ECM 및 상피세포분화에 대한 TGF- $\beta$ 의 영향이 특발성 폐섬유증의 폐섬유증 및 재생의 병인에 있어 중요한 역할을 한다는 사실을 뒷받침 한다. 본연구에서는 면역조직화학적 방법으로 특발성 폐섬유증을 포함한 bleomycin, 유육종증, 및 폐의 호산구성 육아종의 원인이 되는 간질성 폐질환환자에서 TGF- $\beta$ 의 발현양상에 대한 연구를 실시하였던바, 정상조직에서 TGF- $\beta$ 의 발현은 기관지 상피세포나 폐포세포에서 5%가 약하거나 중등도의 강도로 발현되었다. 이에 반하여 Yamauchi 등<sup>32</sup>은 정상인 사람의 하기도의 상피에서 TGF- $\beta$ 가 고농도로 존재한다 하였다. 3예의

특발성 폐섬유증 6절편중 1절편에서는 주로 증식된 폐포내 폐포세포 및 5절편에서 주로 간질성 섬유모세포들의 세포질에서 풍부히 발현되었으며, 그 정도는 비균질적인 양상을 보였다. TGF- $\beta$ 의 발현강도는 특발성 폐섬유증 6절편 중 5절편에서 강한 발현 및 1절편에서 중등도의 발현을 보였으며, 이와같은 발현양상은 Khalil<sup>9</sup>의 결과와 유사하다. 이와같은 결과는 특발성 폐섬유증의 병인에 있어서 간엽조직세포의 축적과 폐포벽과 폐포와 공기 공간내에 결합조직 생성물의 축적을 포함한 폐실질부의 이상 및 과다한 교원질의 침착, 재생과 재편성에 있어서 TGF- $\beta$ 가 상당한 관련이 있음을 암시해 주는 것으로 생각된다.

Bleomycin에 의한 폐섬유증의 기전은 산소유리기 생성으로 인한 직접독성과 염증세포들 및 섬유모세포와 ECM등에 의한 간접독성등에 의해 유발된다<sup>33</sup>. Sanata 등<sup>9</sup>은 bleomycin에 의하여 유발된 폐섬유증은 bleomycin을 투여후 1-3일후 즉 염증기에 있어 TGF- $\beta$ 의 mRNA와 단백질발현이 폐실질부의 세포와 폐포내 대식세포에서 증가하였다 하였고, 발생한 폐섬유증 및 기관지 상피내 TGF- $\beta$ 의 발현은 7~14일에 더욱 더 증가된다 하였다. 설치류 동물실험에 있어 bleomycin으로 유발된 폐섬유증에서 섬유증이 활발한 부위에서 TGF- $\beta$ 가 발견되었다<sup>34</sup>. 유육종증 환자의 5-15%가 폐실질부의 진행성 섬유증을 나타내고, 주로 폐포, 소기관지, 및 소혈관에 염증반응이 발생한다<sup>35</sup>. 폐의 호산구성 육아종은 원인을 모르는 폐섬유증의 1-5%를 점한다<sup>1</sup>. 본연구에서 bleomycin, 유육종증, 및 폐의 호산구성 육아종이 원인이 되는 간질성 폐질환의 전예에서 TGF- $\beta$ 발현은 폐포내 폐포세포와 단핵세포들, 육아종내 상피세포에서 발현증가가 있었으며 TGF- $\beta$  발현강도는 중등도내지 강한 발현이었다. 이와같은 TGF- $\beta$ 의 발현증가는 bleomycin, 유육종증, 및 폐의 호산구성 육아종이 원인이 되는 간질성 폐질환에서 폐섬유증의 병인과 상당한 관련이 있다고 생각된다.

TGF- $\beta$ 는 특발성 폐섬유증 및 다른 원인에 의한 폐섬유증 질환들의 발생에 있어 핵심적인 역할

을 하기때문에 TGF- $\beta$  기능의 억제자체가 특발성 폐섬유증을 포함한 다른원인에 의한 폐섬유증의 치료에 중요한 표적이 된다. TGF- $\beta$ 는 시험관내에서 폐섬유모세포에 의한 교원질형성에 대한 강력한 활성화제이다. TGF- $\beta$ 의 신호체제는 두개의 서로 다른 proteoglycan 즉 betaglycan과 decorin이 확인되었으며<sup>36)</sup>, betaglycan은 세포표면과, decorin은 ECM과 관련이 있는 것으로 알려져 있다<sup>37,38)</sup>. 세포배양에 proteoglycan을 가했을 시 세포표면에서 TGF- $\beta$ 의 결합을 방해하여 TGF- $\beta$ 의 활동을 억제하며, 또한 동물실험에서 decorin주사시 흉터형성이 억제됨이 증명되었다<sup>39,40)</sup>. Bleomycin투여후 항 TGF- $\beta$ 에 대한 항체를 투여하면 결합조직 축적이 약하게 한다<sup>41)</sup>. TGF- $\beta$ 에 결합하는 특이 수용체에 대한 길항제 및 물질을 이용한 폐섬유증의 치료법에 대한 연구가 추후 필요하리라 생각된다.

본연구에서는 TGF- $\beta$ 의 발현은 정상조직의 기관지 상피세포나 폐포세포에서 5예 모두 약하거나 중등도로 발현되었다. 3예의 특발성 폐섬유증 6절편 중 5절편에서 폐포벽의 간질성 섬유모세포들에서 풍부히 발현되었으며, 1절편에서는 증식된 폐포내 폐포세포에서 발현되었으며 또한 그 정도는 비균질적인 양상을 보였다. TGF- $\beta$  발현강도는 특발성 폐섬유증 6절편 중 5절편에서 강한 발현 및 1절편에서 중등도의 발현을 보였다. 또한 bleomycin, 유육종증, 및 폐의 호산구성 육아종이 원인이 되는 간질성 폐질환 전예에서 TGF- $\beta$ 의 발현은 폐포내 폐포세포와 단핵세포들, 육아종내 상피세포에서 발현증가가 있었다.

이상의 결과는 TGF- $\beta$ 의 발현증가는 특발성 폐섬유증을 포함한 bleomycin, 유육종증, 및 폐의 호산구성 육아종에 의한 간질성 폐질환에 있어 폐섬유증의 병인과 상당한 관련이 있음을 암시해 주는 것으로 생각된다.

## V. 요 약

**연구배경 :** TGF- $\beta$ 는 25kd의 단백질로서, 폐섬유증의 병인에 있어 TGF- $\beta$ 의 발현과 밀접한 관계

가 있다고 보고되고 있다. TGF- $\beta$ 는 세포의 분자들의 합성 및 생산을 촉진할 뿐만아니라 세포간질의 붕괴를 감소시킨다. 특발성 폐섬유증을 포함한 다른원인에 의한 간질성 폐질환의 폐섬유증에 있어 TGF- $\beta$ 의 발현양상은 상향조절된다고 알려져 있다.

**연구방법 :** 본연구는 특발성 폐섬유증과, bleomycin, 유육종증, 및 폐의 호산구성 육아종에 의한 간질성 폐질환에 있어서 TGF- $\beta$ 의 발현 양상을 연구하고자 개흉 폐생검으로 채취된 특발성 간질성 폐섬유증 3예의 6절편과 폐절제시 채취한 5예의 정상조직을 연구재료로 하였고 bleomycin, 유육종증 및 폐의 호산구성 육아종에 의한 간질성 폐질환환자 각각 3예로부터 얻은 6절편에서 TGF- $\beta$ 의 단세포균향체를 이용하여 면역조직화학적 검색을 실시하였다.

**결과 :** TGF- $\beta$ 은 5예의 정상조직의 기관지 상피세포나 폐포세포에서는 약하거나 중등도로 발현되었다. 3예의 특발성 폐섬유증 6절편 중 5절편에서 폐포벽의 간질성 섬유모세포들에서 발현되었고, 1절편에서는 증식된 폐포내 폐포세포에서 발현되었으며 그 정도는 비균질적인 양상을 보였다. 3예의 6절편 중 5절편에서 강한발현을 1절편에서는 중등도의 발현을 나타냈으며 bleomycin이 원인이 되는 간질성 폐질환 6절편중 2절편에서는 중등도의 발현을 4절편에서는 강한발현을 보였고, 유육종증이 원인이 되는 간질성 폐질환 6절편 중 3절편에서 중등도의 발현을, 3절편에서 강한 발현을 보였다. 폐의 호산구성 육아종이 원인이 되는 간질성 폐질환 6절편중 2절편에서 중등도의 발현을, 4절편에서 강한 발현을 보였다.

**결론 :** TGF- $\beta$ 의 발현 증가는 특발성 폐섬유증, bleomycin, 유육종증 및 폐의 호산구성 육아종에 의한 간질성 폐질환에 있어서 폐섬유증의 병인과 상당한 관련이 있음을 암시해 주는 것으로 생각된다.

## REFERENCES

- 1) Reynolds HY : Part 8, Interstitial Lung Diseases, In Harrison's Principles of Internal Medicine, 13th Ed.,p1206-1211, New York, McGRAW-Hill,Inc 1994
- 2) Crouch E : Pathobiology of pulmonary fibrosis. Am J Physiol (Lung Cell Mol Physiol 3) **259** : L 159, 1990
- 3) Kelly J : Cytokines of the lung. Am Rev Respir Dis **141**:765, 1990
- 4) Fine A, Goldstein RH : The effect of transforming growth factor- $\beta$  on cell proliferation and collagen formation by lung fibroblasts. J Biol Chem **262**:3897, 1987
- 5) Keski-Oja J, Raghow R, Sawdey M, Loskutoff DJ, Postlethwaite AE, Kang AH, Moses HL : Regulation of mRNAs for type 1 plasminogen activator inhibitor, fibronectin and type 1 procollagen by transforming growth factor- $\beta$ . J Biol Chem **263**:3111, 1988
- 6) Edwards DR, Murphy G, Reynolds JJ, Whitham SE, Docherty AJP, Angel P, Heath JK : Transforming growth factor  $\beta$  modulates the expression of collagenase and metalloproteinase inhibitor. EMBO J **6** : 1899, 1987
- 7) Broekelmann TJ, Limper AH, Colby TV, McDonald JA : Transforming growth factor  $\beta$ 1 is present at sites of extracellular matrix gene expression in human pulmonary fibrosis. Proc Natl Acad Sci **88**:6642,1991
- 8) Khalil N, O'Connor RN, Unruh HW, Warren PW, Flanders KC, Kemp A, Berezney OH, Greenberg AH : Increased production and immunohistochemical localization of transforming growth factor- $\beta$  in idiopathic pulmonary fibrosis. Am J Respir Cell Mol Biol **5**:155, 1991
- 9) Santana A, Saxena B, Noble NA, Gold LI, Marshall BC : Increased expression of transforming growth factor  $\beta$  isoforms ( $\beta_1, \beta_2, \beta_3$ ) in bleomycin-induced pulmonary fibrosis. Am J Respir Cell Mol Biol **13**:34,1995
- 10) Raghow R, Irish P, Kang AH : Coordinate regulation of transforming growth factor - $\beta$  gene expression and cell proliferation in hamster lungs undergoing bleomycin - induced pulmonary fibrosis. J Clin Invest **84**:1836, 1989
- 11) Müller NL, Miller RR, Webb WR, Evans KG, Ostrow DN : Fibrosing alveolitis: CT-pathologic correlation. Radiology **160**: 585, 1986
- 12) Fulmer JD, Roberts WC, Van Gal ER. Morphological-physiologic correlates of the severity of fibrosis and degree of cellularity in idiopathic pulmonary fibrosis. J Clin Invest **63**:665, 1979
- 13) Crystal RG, Fulmer JD, Roberts WC, Moss ML, Line BR, Reynolds HY : Idiopathic pulmonary fibrosis : clinical, histologic, radiographic, scintigraphic, cytologic, and biochemical aspects. Ann Intern Med **85**:769, 1976
- 14) Massague J : The transforming growth factor family. Annu Rev Cell Biol **6**:597, 1990
- 15) Perrett EA, Lyons RM, Moses HL, Brigham KL, Meyrick B : Transforming growth factor  $\beta$  activity in sheep lung lymph during the development of pulmonary hypertension. J Clin Invest **86**:1459, 1991

- 16) Kelly J : Chapter 4, Transforming growth factor- $\beta$ . In Kelly J (Vol.61) Cytokines of the lung, pp101-137, New York, Marcel Dekker, Inc. 1993
- 17) Roberts AB, Sporn MB : The transforming growth factor- $\beta$ s. In Roberts AB and Sporn MB (Vol 95) Peptide Growth Factors and Their Receptors. Handbook of Experimental Pharmacology, pp 419-473, Heidelberg, Springer-Verlag, 1990
- 18) Overall CM, Wrana JL, Sodek J : Independent regulation of collagenase, 72-kDa progelatinase, and metalloendoprotease inhibitor expression in human fibroblasts by transforming growth factor- $\beta$ . *J Biol Chem* **264**:1860, 1989
- 19) Pelton RW, Saxena B, Jones M, Moses HL, Gold LI : Immunohistochemical localization of TGF- $\beta_1$ , TGF- $\beta_2$  and TGF- $\beta_3$  in the mouse embryo : expression patterns suggest multiple roles during embryonic development. *J Cell Biol* **115**:1091,1991
- 20) Levine JH, Moses HL, Gold LI, Nanney LB : Spatial and temporal patterns of immunoreactive TGF- $\beta_1$ , TGF- $\beta_2$ , and TGF- $\beta_3$  during excisional wound repair. *Am J Pathol* **143**:368, 1993
- 21) Friess H, Yamanaka Y, Buchler M, Ebert M, Beger HG, Gold LI, Korc M : Enhanced expression of transforming growth factor-beta isoforms in pancreatic cancer correlates with decreased survival. *Gastroenterology* **105**:1846, 1993
- 22) Crystal RG, Bitterman PB, Rennard SI, Hance AJ, Keogh BA : Interstitial lung disease of unknown cause : Disorders characterized by chronic inflammation of the lower respiratory tract. *N Eng J Med* **310**:154, 1984
- 23) Leibow A : Definition and classification of interstitial pneumonias in human pathology. In *Progress in Respiration Research*, Vol 8 F, P 1-33, Baset and R.George editors, New York, Karger, 1975
- 24) Crystal RG, Gadek JE, Ferrans VJ, Fulmer JD, Line BR, Hunninghake GW : Interstitial lung disease: current concepts of pathogenesis, staging, and therapy. *Am J Med* **70**:542, 1981
- 25) Hyde DM, King TE, McDermott T, Waldron JA, Colby TV, Thurlbeck WM, Flint A, Ackerson L, Cherniack RM : Idiopathic pulmonary fibrosis ; Quantitative assessment of lung pathology. *Am Rev Respir Dis* **146**:1042,1992
- 26) Hunninghake GW, Gadek JE, Kawanami O, Ferrans VJ, Crystal RG : Inflammatory and immune processes in the human lung in health and disease: evaluation by bronchoalveolar lavage. *Am J Pathol* **97**:149, 1979
- 27) Koegh BA, Crystal RG : Alveolitis: the key to the interstitial lung disorders. *Thorax* **37**:1, 1982
- 28) Jordana M, Richards C, Irving LB, Gauldie J : Spontaneous in vitro release of alveolar-macrophage cytokines after the intratracheal instillation of bleomycin in rats : Characterization and kinetic studies. *Am Rev Respir Dis* **137**:1135,1988
- 29) Wahl SM : Host immune factors regulating fibrosis. In *Fibrosis*, Vol 114, P175-195 Evered D and Whela J editors, London, Pittman Ciba Foundation Symposium, 1985
- 30) Martinet Y, Rom WN, Grotendorst GR, Martin GR, Crystal RG : Exaggerated spontaneous release of platelet-derived



- growth factor by alveolar macrophages from patients with idiopathic pulmonary fibrosis. *N Eng J Med* **317**:202, 1987
- 31) Lacronique JG, Rennard SS, Bitterman PB, Ozaki T, Crystal RG : Alveolar macrophages in idiopathic pulmonary fibrosis have glucocorticoid receptors, but glucocorticoid therapy does not suppress alveolar macrophage release of fibronectin and alveolar macrophage derived growth factor. *Am Rev Respir Dis* **130**:350, 1984
  - 32) Yamauchi K, Martinet Y, Basset P, Fells GA, Crystal RG : High levels of transforming growth factor- $\beta$  are present in the epithelial lining fluid of the normal human lower respiratory tract. *Am Rev Respir Dis* **137**:1360, 1988
  - 33) Cooper JAD Jr, Zitnik RJ, Matthay RA : Mechanisms of drug-induced pulmonary disease. *Ann Rev Med* **39**:395, 1988
  - 34) Khalil N, Berezney O, Sporn M, Greenberg AH : Macrophage production of transforming growth factor  $\beta$  and fibroblast collagen synthesis in chronic pulmonary inflammation. *J Exp Med* **170**:727, 1989
  - 35) Crystal RG : Part 11, Sarcoidosis , In Harrison's Principles of Internal Medicine, 13th Ed., p1679-1687, New York, McGRAW -Hill,Inc 1994
  - 36) Goldstein RH, Fine A : Potential therapeutic initiatives for fibrogenic lung diseases. *Chest* **108**:848, 1995
  - 37) Ruoslahti E, Yamaguchi Y : Proteoglycans as modulators of growth factor activities. *Cell* **64**:867, 1991
  - 38) Yamaguchi Y, Mann DM, Ruoslahti E : Negative regulation of transforming growth factor- $\beta$  by the proteoglycan decorin. *Nature* **346**:281, 1990
  - 39) Border WA, Noble NA, Yamamoto T, Harper JR, Yamaguchi Yu, Pierschbacher MD, Ruoslahti ESO : Natural inhibitor of transforming growth factor- $\beta$  protects against scarring in experimental kidney disease. *Nature* **360**:361, 1992
  - 40) Andres JL, Stanley K, Cheifetz S, Massague' J : Membrane-anchored and soluble forms of betaglycan, a polymorphic proteoglycan that binds transforming growth factor- $\beta$ . *J Cell Biol* **109**:3137, 1989
  - 41) Giri SN, Hyde DM, Hollinger MA : Effect of antibody to transforming growth factor- $\beta$  on bleomycin induced accumulation of lung collagen in mice. *Thorax* **48**:959, 1993