

성견 3면 골내낭에서 calcium sulfate를 calcium carbonate와 혼합이식 및 차단막으로 사용시 치주조직의 치유효과

정유선 · 김종관

연세대학교 치과대학 치주과학교실

I. 서론

만성치주염으로 파괴된 치주조직의 재생을 얻기 위한 다양한 시도가 계속되어 왔으며, 치주조직의 재생은 골이식술 및 치주조직유도재생술(guided tissue regeneration)의 발전과 더불어 가능케 되었다^{1, 2, 3, 4, 5, 6, 7, 8, 9, 10}.

기존의 치주치료후 치유결과는 임상적으로는 우수했으나 조직학적으로 대개 긴 접합상피로 치유되었으며 진정한 의미의 신생부착은 거의 일어나지 않았음이 밝혀졌다^{11, 12}.

1976년 Melcher¹³가 치주조직유도재생술의 이론적 근거를 뒷받침할 수 있는 논문을 발표하였으며, 치주조직유도재생술이라는 용어는 1986년 Gottlow¹⁴가 처음 사용하였다. 이 치료의 목적은 치은상피와 결합조직으로부터의 세포유입을 차단하고 치주인대로부터의 세포에 의해 파괴되었던 치조골조직과 치주인대를 회복시키고, 소실된 백악질을 재생시켜서 교원섬유가 재부착하도록 하는 것이다.

치주조직유도재생술에 사용되는 차단막의 재료는 흡수성과 비흡수성으로 구별되며 polytetrafluoroethylene(PTFE)이 현재까지 가장 많이 사용되는 재료이다. 이에 대한 연구는, 1988년 Pontoriero¹⁵와 Becker¹⁶ 등, 1990년

Cortellini¹⁷ 등, 1993년 Selvig¹⁸ 등의 보고가 있다. 그러나 PTFE막은 비흡수성이어서 이차수술이 필요하며, 연조직으로 완전히 피개하지 않으면 감염될 위험이 있다. 또한 구강으로 노출되는 경우, 술후 4~6주 후 제거하기까지 저작할 때 환자에게 동통을 유발시키며 시술이 용이하지 않은 단점을 가지고 있다. 그래서 새로운 차단막 재료로 과거 100년간 정형외과분야에서 안전한 골이식재로 사용해 왔던 calcium sulfate를 이용하게 되었다.

골이식재로는 자가골, 동종골, 이종골 및 합성골로 대별할 수 있다. 자가골은 이차적 손상, 치근흡수, 골강직과 같은 부적절성 및 대량공급의 문제점 때문에 근래에는 동종골중 탈회 냉동 건조 골편과 합성골 이식재에 대한 관심이 높아졌다^{19, 20, 21, 22, 23, 24, 25, 26, 27}.

1981년 Pearson²⁸, Mellonig²⁹, 1991년 Andergg³⁰ 등의 연구에서 탈회 냉동 건조골의 이식이 임상적으로 골재생과 신생부착에 효과가 있으며, 또한 조직학적으로도 신생골 형성 및 신생부착을 관찰하였다.

합성골 이식재로는 흡수성으로 porous resorbable calcium carbonate, calcium sulfate, tricalcium phosphate, 흡수성 hydroxyapatite 등과 비흡수성으로 polymers, 치밀성

hydroxyapatite 등이 있다. Hydroxyapatite가 단지 골내낭의 충전물의 역할만을 한다고 여겨진 반면^{31, 32, 33}, Genius Porites라는 천연산호에서 추출된 porous resorbable calcium carbonate는 전체 성분의 98%가 calcium carbonate로 aragonite 결정 상태로 존재하며, 구조는 해면골을 닮은 100~200 μ m의 소공을 지닌 재료로서 생체 적합성이 좋고 골조직내로 이식될 경우 점차 흡수되어 신생골로 대체되는 것으로 알려져 있다. 1985년 Souyris 등³⁴은 이미 술후 4개월에 흡수되면서 신생골 형성이 일어남을 관찰하였고, 1987년 Guillemin²¹ 등은 하악에서 외과적으로 형성된 골결손부에 이식수술후 12개월에 조직학적으로 관찰한 결과, 이식재가 흡수되면서 신생골조직으로 치환됨을 보고하였고, 1989년 Ouhayoun 등³⁵은 동물실험에서 점진적으로 흡수되어 신생골로 대체되며, porous hydroxyapatite는 이미 존재하는 골에서 골조직이 형성되는 반면 천연 산호는 그 자체로 부터 골조직이 형성된다고 하였다. 1991년 임³⁶의 연구에서는 성견의 치조골 결손부에 사용한 결과 상피의 근단 이동이 억제된다고 보고되었다. 1989년 Issahakian 등³⁷은 사람의 치조골 결손부에 천연 산호를 이식한 결과, 치주낭 탐침 깊이의 감소와 골형성이 증진된다고 하였다.

Calcium sulfate는 최근 100년간 정형외과 분야에서 인체에 안전한 골이식재로 보고되어 왔다. 1928년 Nystrom³⁸이 어린이의 장골에 calcium sulfate를 이식한 결과 2개월 후 그 자체는 흡수되면서 신생골로 대체됨을 보고하였고, 1958년 Peltier와 Orn³⁹은 개에서 자가골 및 동종골과 calcium sulfate를 함께 사용하여 이식한 결과 동종골 이식부위에서 향상된 치유결과를 보고하였다. 1959년 Peltier⁴⁰은 개의 요골에 이식한 결과 14마리 중 8마리에서 신생골 형성을 보였으며, 90일 이상 관찰한 7마리 중 3마리에서 완전한 골재생을 보였고 모든 경우에서 45일 후에 calcium

sulfate가 완전히 흡수됨을 보고하였다. 1965년 Radentz 등⁴¹은 개의 치조골에 이식한 결과 calcium sulfate가 3주~6주 사이에 흡수되고 12주 후에는 신생골이 형성됨을 관찰하였다.

또한 1955년 Weinmann과 Sicher⁴²는 미분 화세포가 조골세포로 분화하기 위한 가장 보편적인 자극제를 칼슘염이라고 생각하여 골내낭 결손부치료에 대한 임상 연구를 하였고, 1966년 Bahn 등⁴³은 토끼에 이식하여 골재생을 보고하였고, 그외 Bell 등^{44, 45}도 유사한 연구결과를 보고하였다. 그러나 1971년 Shaffer와 App 등⁴⁶은 사람의 골내낭 결손부에 이식한 결과, 골형성을 유도한다는 증거를 발견하지 못하였다.

1987년 Frame⁴⁷은 calcium sulfate를 hydroxyapatite 입자와 혼합하여 개의 악골에 이식한 결과, calcium sulfate가 hydroxyapatite 입자의 초기 이동을 지연시키며 또한 hydroxyapatite 입자를 다루기 용이하다고 보고하였다.

또한 Yukna 등^{27, 48}은 hydroxyapatite 65%와 calcium sulfate 35%를 혼합하여 사람의 치조골 결손부에 이식시 다루기 용이하고 형태의 안정성이 있어서 수술시 기술적인 장점을 갖는다고 하였으며, 이 혼합물은 인체에 적합성이 좋고 안전하다고 보고하였다. Hydroxyapatite와 calcium sulfate의 혼합 사용에 대한 연구로 발치와에서도 유사한 결과를 보고하였으며, 구강외과 영역에서 골조직의 치유촉진을 보고한 바 있다. 한편 다른 합성골 이식재와 calcium sulfate를 혼합하여 고양이의 뇌에 이식한 결과, 생체 적합성이 좋고 다루기 용이하며 골형성이 우수하다고 보고되었다. 1988년 Yamazaki 등⁴⁹은 쥐의 대퇴근에 순수한 bone morphogenetic protein(BMP)과 calcium sulfate를 1:5로 혼합 이식했을 때 현저한 골형성을 보고하였다. 순수한 BMP는 소의 cortical bone matrix로부터 추출한 것으로 극히 소량만이 전체 골기질에서 얻어지므

로 이를 효과적으로 이용할 수 있는 합성매개체가 필요하였으며 생리적으로 흡수되며 골 결손부를 지지하여 적당한 형태를 부여할 수 있는 혼합물이 요구되었다⁵⁰⁾. 1992년 Sottosanti⁵¹⁾는 발치와에 즉시 이식할 때 demineralized-freeze-dried-bone(DFDB) 80%와 20%의 calcium sulfate를 혼합 사용한 결과, calcium sulfate가 DFDB 입자를 다루기 쉽게 하는 결합재 역할과 BMP의 신생골 형성효과를 증진시킴을 보고하였으며, 또한 차단막 역할을 하여 상피와 결합조직의 근단이동을 지연시킬 수 있음을 보고하였다.

이와 같이 calcium sulfate를 다른 골 이식재와 혼합사용시 calcium sulfate가 결합재 역할을 하므로 임상적으로 다루기 용이하며, 형태의 안정성을 부여하므로 치주조직의 치유에 효과적이라는 연구 보고가 계속되어졌다. 또한 calcium sulfate 차단막이 PTFE 막에 비해 가지는 장점 때문에, 저자는 인체에 적합성이 우수하고 빠른 시일내에 흡수되며 칼슘염을 가지고 있어서 골형성을 자극할 수 있는 calcium sulfate를 성견에 실험적으로 형성된 3면 골내낭 결손부에 porous resorbable calcium carbonate와 혼합이식한 후 차단막으로 사용하여 치료한 후 통상적인 외과 치료 및 각 이식재의 단독치와 비교하여 술후 8주 후 조직학적으로 관찰한 결과 다소의 지연을 얻었기에 이에 보고하는 바이다.

II. 연구 재료 및 방법

1. 연구 재료

본 연구에 사용된 실험동물은 생후 1년 이상된 체중 15kg 내외의 잠종 성견으로 성별에 관계없이 4마리를 사용하였으며, 실험 시작전

치주조직은 염증이 없는 건강한 상태였다.

실험재료로는, porous resorbable calcium carbonate(Biocoral[®]*)와 medical-grade calcium sulfate**를 사용하였다. calcium sulfate는 325°F dryheat oven에서 15시간 소독한 것을 사용하였고, 소독된 식염수로 30~60초 동안 혼합하였다.

2. 연구 방법

(1) 실험적 치주질환 병소 유발

Entobar 30mg/kg을 성견의 족근에 정맥주사하여 전신 마취시킨 후 실험부위를 2% Lidocaine HCL로 침윤 마취시켰다. 4전치를 발치하여 2개월의 치유기간 경과 후 다시 협설로 치은판막을 박리하여 외과적으로 가로, 세로, 높이가 각각 4mm인 3면 골내낭을 형성하였다. 형성된 치조골 결손부 기저부위 치근쪽에 1/4 round bur를 사용하여 notch를 형성하여 기준점으로 하였다.

(2) 실험군 설정

전신 마취하에 치은판막술을 시행하여 치근 활택술만 시행한 부위를 대조군으로, calcium carbonate를 이식한 부위를 실험 1군으로, calcium sulfate를 이식한 부위를 실험 2군으로, calcium carbonate와 calcium sulfate를 8:2로 혼합 이식하고 calcium sulfate로 골내낭 주위의 치조골을 덮으면서 차단막 형태로 시술한 부위를 실험 3군으로 설정하였다. 차단막으로 사용시에는 두께가 1.5~2.0mm 되도록 하였으며 골 결손부를 모두 덮고 결손부가 가장자리 2~3mm를 더 확장하여 덮을 수 있도록 하였다.

(3) 외과적 수술 과정

설정된 각 실험군별 치료가 끝난 후 박리된 치은 판막을 이식물이 노출되지 않도록 재위

* : Biocoral[®], Inotab Co., France ** : Calcium sulfate, Edgemark Co., U.S.A.

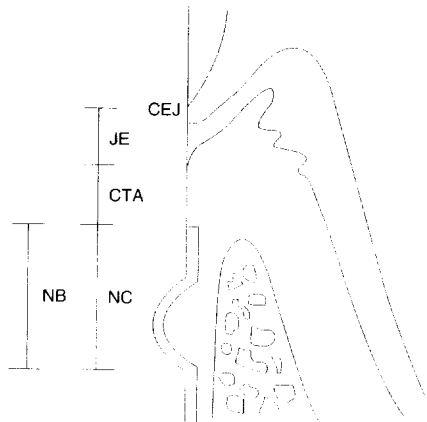
: Gore-tex[®], W.L. Gore and Associates Co., U.S.A.

치시키고 Gore-tex®# 봉합사로 봉합하였다. 1 주 후 봉합사를 제거하고 수술 후 처음 2주간 매일 Tetracycline## 100ml를 근육주사 하고 2% Chlorhexidine 용액으로 치유기간 동안 매일 치태 조절하였다. 수술후 8주째 실험동물을 희생시키고 실험부위를 적출하였다.

(4) 조직학적 관찰

적출한 조직을 10% 포르말린에 10일간 고정시키고, 5% formic acid로 2주간 탈회 후 통법에 따라 paraffin 포매하였다. 근원심 방향으로 80m 간격으로 serial section하였으며 절편을 5m 두께로 만들어 H-E 염색후 광학 현미경으로 다음을 관찰하였다(Fig 1).

- ① 접합상피의 근단이동
- ② 결합조직의 회복정도
- ③ 이식재의 흡수상태
- ④ 신생골 및 신생 백악질의 형성
- ⑤ 치근흡수 및 골유착
- ⑥ 염증세포의 침윤상태



JE : 접합 상피, NC : 신생 백악질
 NB : 신생골, CTA : 결합조직 유착
 CEJ : 백악-법랑 경계, N : reference notch

Fig 1 Histometric Analysis

(5) 조직 계측학적 관찰

접합상피의 길이는 백악-법랑 경계에서 접합상피의 최하단까지의 거리(JE), 신생골 형성은 notch의 최하단에서 신생골의 최상단까지의 거리(NB), 신생백악질 형성은 notch의 최하단에서 신생백악질 최상단까지의 거리(NC), 결합조직 유착은 치근에 결합조직만으로 부착된 거리(CTA)를 각각 측정하였다.

(6) 통계학적 처리

근원심 방향으로 80m 간격으로 serial section 하여 한 block당 4개의 절편을 만들어 각각의 거리를 측정하여 평균을 내고 그 평균값을 통계처리하였다.

대조군과 실험군 모두를 함께 비교하기 위해 Kruskal-Wallis test (4군의 비교)를 시행하였고, 2군간의 비교를 위해 Mann-Whitney U-test를 시행하였다.

III. 연구 성적

1. 조직 및 계측학적 관찰

(1) 대조군

신생골 형성은 $0.59 \pm 0.19\text{mm}$, 신생백악질 형성은 $0.48 \pm 0.19\text{mm}$, 접합상피의 길이는 $1.61 \pm 0.20\text{mm}$, 결합조직 유착은 $1.67 \pm 0.20\text{mm}$ 로 나타났으며, 결합조직 섬유는 주행방향은 거의 치근에 평행하게 배열한 모습이였다. 염증 세포 침윤은 없거나 미약하였다(사진부도 1, 2, Table 1, Table 2).

(2) 실험 1군(calcium carbonate를 이식한 군)

신생골 형성은 $1.80 \pm 0.25\text{mm}$, 신생백악질 형성은 $1.72 \pm 0.26\text{mm}$, 접합상피의 길이는 $0.95 \pm 0.06\text{mm}$, 결합조직 유착은 $1.33 \pm 0.24\text{mm}$ 로 나타났으며, 결합조직 섬유의 주행방향은 불규칙하거나 치근에 수직으로 배열된 양상이었

: Tetracycline, Pfizer Co., U.S.A.

다. calcium carbonate 이식재는 경계가 불규칙한 흡수양상을 나타내었고, 이식재 주위로 골양조직이 형성되며 연결된 양상이 관찰되었다. 염증세포 침윤은 없거나 미약하였다 (사진부도 3, 4, 5, Table 1, Table 2).

(3) 실험 2군 (calcium sulfate를 이식한 군)

신생골 형성은 $1.61 \pm 0.21\text{mm}$, 신생백악질 형성은 $1.43 \pm 0.17\text{mm}$, 접합상피의 길이는 $1.34 \pm 0.16\text{mm}$, 결합조직 유착은 $1.23 \pm 0.16\text{mm}$ 로 나타났으며, 결합조직 섬유질의 주행방향은 불규칙하거나 치근에 수직으로 배열된 양상이었다. 염증세포 침윤은 없거나 미약하였다 (사진부도 6, 7, 8, Table 1, Table 2).

(4) 실험 3군 (calcium carbonate와 calcium sulfate를 혼합이식한 후 calcium sulfate 차단막을 덮은 군)

신생골 형성은 $1.94 \pm 0.11\text{mm}$, 신생백악질 형성은 $1.89 \pm 0.15\text{mm}$, 접합상피의 길이는 $1.08 \pm 0.14\text{mm}$, 결합조직 유착은 $1.08 \pm 0.14\text{mm}$ 로 나타났으며, 결합조직 섬유질의 배열상태는 12부위에서 불규칙하게 나타났으며 4부위에서는 치근에 수직으로 나타났다. 이식재의 흡

수상이 관찰되었으며, 이식재주위로 신생골이 관찰되었다. 염증세포 침윤은 없거나 미약하였다 (사진부도 9, 10, 11, 12, Table 1, Table 2).

모든 군에서 치근흡수 및 골유착은 관찰되지 않았다.

각 군의 측정거리를 통계학적으로 비교해보면 신생골형성은 대조군과 모든 실험군간에 유의성 있는 차이가 있었으며 ($P < 0.05$), 각 실험군간에는 실험 2군과 3군 사이에서 유의성 있는 차이가 있었다 ($P < 0.05$). 신생백악질 형성은 대조군과 모든 실험군간에 유의성 있는 차이가 있었으며 ($P < 0.05$), 각 실험군간에는 실험 1군과 2군, 실험 2군과 3군 사이에서 유의성 있는 차이가 있었다 ($P < 0.05$). 접합상피의 길이는 대조군과 실험 1 및 3군에서, 실험 1군과 2군, 실험 2군과 3군 사이에서 유의성 있는 차이가 있었다 ($P < 0.05$). 결합조직 유착은 대조군과 실험군간에는 유의성 있는 차이가 있었으나 ($P < 0.05$), 각 실험군간에는 유의성 있는 차이가 없었다 ($P < 0.05$).

Table 1 Histometric analysis

(Unit : mm)

	Bone	Cementum	Junctional epithelium	Connective tissue adhesion
	Mean (\pm SD) Median (range)	Mean (\pm SD) Median (range)	Mean (\pm SD) Median (range)	Mean (\pm SD) Median (range)
Control	0.59 0.19	0.48 0.19	1.61 0.20	1.67 0.20
	0.67 0.40	0.48 0.35	1.69 0.42	1.67 0.49
Group 1	1.80 0.25*	1.72 0.26*	0.95 0.06*	1.33 0.24*
	1.80 0.48	1.70 0.62	0.95 0.15	1.37 0.57
Group 2	1.61 0.21*	1.43 0.17*	1.34 0.16	1.23 0.16*
	1.58 0.50	1.38 0.40	1.35 0.39	1.24 0.37
Group 3	1.94 0.11*	1.89 0.15*	1.08 0.11*	1.08 0.14*
	1.94 0.25	1.86 0.32	1.05 0.26	1.07 0.30

*: Statistically significant difference compared to control group, $P < 0.05$

[: Statistically significant difference between treatment methods, $P < 0.05$

Table 2 Inflammatory response and Arrangement of connective tissue

		Control (n=16)	Group1 (n=16)	Group2 (n=16)	Group 3 (n=16)
Arrangement of connective tissue	parallel	14	0	0	0
	irregular	2	12	11	12
	vertical	0	4	5	4
Inflammatory response	no	6	14	8	7
	mild	10	2	8	9
	moderate	0	0	0	
	severe	0	0	0	

IV. 고찰 및 총괄

치주질환 치료의 궁극적인 목적은 파괴적으로 진행된 치주염에 의해 상실된 치주조직의 재생이라고 할 수 있다. 이러한 목적을 위해 최근 수년동안 여러가지 외과 술식들이 시행되어 왔다. 특히 치조골연하 결손부위에 대한 치료는 다양한 골이식재와 치주조직유도재생술을 이용하여 많은 발전을 하였다.^{2, 19, 52, 53, 54, 55, 56, 57, 58, 59, 60, 61, 62, 63)}

치조골 결손부에 사용되는 이식재의 이상적인 조건은 골형성 및 백악질형성의 유도능력이 있어야 하고 숙주조직에 대한 친화성이 있어야 하며 사용과 구입이 용이하면서도 경제적이어야 한다⁽⁴⁾. 가장 좋은 결과를 가지는 자가골 이식의 경우 골형성 효과가 우수하나 채취에 따르는 2차적인 수술 및 광범위 결손부위에 대한 다량 공급의 어려움이 지적되어 새로운 형태의 이식재에 대한 연구와 관심이 요구되어지고 있다⁽⁵⁾.

본 연구의 실험1군에서 사용한 porous resorbable calcium carbonate는 현재 많이 사용되어지는 합성골 이식재의 하나이며 1970년대부터 개발된 재료로서 천연산호에서 추출된 생물질이며 calcium carbonate가 주 성분이다. 또한 골에 이식되었을 때 점차적으로 흡수되어 신생골로 대체되며 골형성을 유도하

는 재료로 알려져 있다^(14, 21, 48).

본 실험 1군의 조직학적 관찰결과를 보면, porous resorbable calcium carbonate가 신생골 내부에 매입된 양상이었다. 이것은 Ouhayoun 등⁽³⁵⁾과 Guillemin 등⁽²¹⁾의 연구 결과와 일치한다. Ouhayoun 등은 calcium carbonate를 돼지의 하악골에 이식한 실험에서 1개월에 파골세포가 보이기 시작해서 3개월부터 흡수가 시작되며 6개월에 신생골이 형성된다고 하였고 12개월 후에도 잔해가 남아 있음을 관찰했다. Guillemin 등⁽²¹⁾과 Patel 등⁽⁶⁾은 1주일 이 지나면서 기공성 산호구조가 골수로부터 유래된 세포의 침입을 받아점진적으로 흡수되어 신생골로 둘러싸인다고 했고, Issahakian 등⁽³⁷⁾은 천연산호를 만성치주염 환자에서 사용하여 18개월 후 생검을 실시한 결과, 불규칙한 경계를 가진 산호입자를 관찰했으며, 또한 이 입자는 자체내 신생골형성 능력이 있고 다른 어떤 이식재보다 신생골형성이 빠르다고 했다. 본 연구에서도 calcium carbonate를 이식한 실험 1군에서 많은 신생골형성이 관찰되었으므로, calcium carbonate의 골형성 유도 효과를 확인할 수 있었다.

그리고 본 실험 1군과 3군에서 calcium carbonate의 흡수상이 불규칙한 경계를 보이며 관찰되었는데, 이것의 흡수기전에 대하여 Patel 등⁽⁶⁾은 carbonate skeleton에 골조직 분

해효소가 작용하여 칼슘성분이 방출되어 hydroxyapatite 형성에 이용된다고 하였으며, Guillemín 등²¹⁾은 carboanhydrase와 같은 효소 작용에 의존한다고 보고했다.

본 실험 2군에서 사용한 calcium sulfate는 1892년 최초로 그 사용이 보고된 이후 약 30년전에 많은 연구 보고가 있었으며 치과에서 외과적으로 흔히 사용되었다. 최초의 치과 영역에서의 사용은 Calhoun⁶⁷⁾이 파절된 하악골의 골융합을 보고하였고, Bahn⁴³⁾은 토끼의 조직학적 연구에서 하악골에 외과적으로 만들어진 결손부에 calcium sulfate를 이식했을 때 골재생과 형태의 회복을 보고하였다. 1960년 Bell⁴⁴⁾은 calcium sulfate 이식 후 평균 흡수시기를 4.7주라고 보고하였다. Radentz와 Collings⁴¹⁾도 개의 치조골에 calcium sulfate를 이식한 후 조직학적으로 관찰한 결과, 골형성이 우수하며 상피의 침투도 억제한다고 보고하였다. 또한, Bahn⁴³⁾은 calcium sulfate가 안전한 이식재이며 사용이 용이하고 소독이 쉬우며 신생골 성장 속도와 같은 속도로 빠르게 흡수되므로 이상적인 골 이식재라고 주장하였다.

Calcium sulfate를 이식한 실험 2군에서 골형성은 대조군보다 우월하였으며, calcium carbonate 이식군과 유사한 결과를 얻어 이들의 연구결과와 일치하나, 상피의 근단이동에 있어서는, 대조군과 유사한 접합상피의 근단이동이 관찰되었으므로 이들의 연구 결과와는 일치하지 않는다고 할 수 있겠다.

본 실험 2군에서 상피의 근단이동이 억제되지 못한 이유로 첫째, calcium sulfate 이식재가 경화되기 이전에 혈액이나 타액이 들어가서 이식재가 유실될 수 있으며, 둘째, calcium sulfate 이식재 자체가 식염수와 혼합시 점조도가 너무 크게 혼합되어 유실될 수 있고, 마지막으로, calcium sulfate 경화시 열팽창으로 인해 조직이 벌어질 수 있을 것으로 추측된다. 따라서 calcium sulfate 혼합시 지나치게

점조도가 크지 않도록 주의해야 하고, 특히 혈액이나 타액이 이식재 부위로 들어가는 것을 최소화해야 한다. 또한 calcium sulfate 막을 보호하는 막이 있으면 타액 효소에 의해 이식재가 너무 빨리 분해되거나 파절되는 것을 최소화할 수 있을 것으로 사료된다. 그러나 1971년 Shaffer와 App⁴⁶⁾는 사람의 치조골 결손부에 calcium sulfate를 이식한 결과, 조직에 친화성이 우수한 이식재이나 신생골형성을 유도하지는 못한다고 하였다. 이는 calcium sulfate가 골조직의 재생이나 골조직의 질적 향상을 가져올 수 있었으나, calcium sulfate 자체의 골형성 유도 능력에 의해서가 아니라 단지 치유기간동안 상처의 안정과 blood clot의 유지, 주위의 미분화세포들이 손상부위로 이주할 수 있는 공간유지의 기능에 의하여 얻은 결과이기 때문이라고 하였다.

한편 1975년 Frame⁶⁴⁾은 calcium sulfate를 이상적인 골 이식재로 규정하였고, 최근에는 calcium sulfate를 다른 골이식재와 혼합 사용하여 임상적, 조직학적으로 신생골 형성을 얻는 등 calcium sulfate의 다른 가능성에 대한 연구가 이루어지고 있다.

1987년 Frame⁴⁷⁾은 calcium sulfate를 hydroxyapatite 입자와 혼합하여 개악골에 이식한 결과, calcium sulfate가 매개체(carrier) 역할을 하여 hydroxyapatite 입자의 초기 이동을 억제한다고 보고하였으며, 1988년 Yamazaki⁴⁹⁾는 골형성 유도물질인 bone morphogenetic protein(BMP)과 calcium sulfate를 혼합 사용하여 현저한 신생골 형성을 보고한 바 있다.

1992년 Sottosanti⁵¹⁾도 demineralized freeze-dried bone(DFDB)과 calcium sulfate를 8:2로 혼합 사용시 calcium sulfate가 DFDB를 다루기 쉽게하는 결합재 역할을 하며, BMP의 신생골 형성 유도효과를 증진시킨다고 하였다. 그리고 이식재위에 calcium sulfate를 덮어 줌으로써 차단막역할을 하게 하여 상피와 결합

조직의 근단 이동을 지연시킬 수 있음을 보고하였으며, 또한 calcium sulfate 막을 polytetrafluoroethylene(PTFE) 막과 비교시 다음과 같은 장점을 갖는다고 지적하였다. 첫째 calcium sulfate막은 2~4주내에 흡수되므로 이차 수술이 필요하지 않으며, 둘째 노출된 calcium sulfate 막 주위로 감염이 거의 일어나지 않으며, 셋째 조직 절개선을 따라 노출시 PTFE막은 조직을 수축시키는데 반해 calcium sulfate 막은 천천히 흡수되며 넷째, 형태를 만들기가 용이하며 광범위한 골결손시 경제적이라고 하였다.

그리고 본 연구의 실험 3군에서 시행한 치주조직유도재생술에 관한 연구로, 1982년 Nyman 등⁽⁸⁾은 원숭이에서 치근면과 치은 결합 조직 사이에 millipore filter를 끼워 넣어 차단막으로 사용한 후 조직학적으로 관찰한 결과 치근면에 교원섬유가 삽입되어 있는 신생백악질을 보고함으로써 치주인대 세포가 결합조직의 부착을 가능하게 할 수 있다고 하였다. 1983년 Aukhil 등⁽¹⁾은 개실험에서, 1985년 Magnusson 등⁽³¹⁾은 원숭이실험에서 millipore filter를 치근면에 삽입하여 신생백악질을 관찰할 수 있었다. 1992년 Caton 등⁽⁷⁰⁾은 원숭이 골내낭에서 차단막을 사용한 결과 치근면의 100%에서 신생백악질을 관찰하였고, 1982년 Nyman 등⁽⁸⁾은 사람의 임상 연구에서도 millipore filter를 이용하여 치근면에 치주인대에서 유래된 세포들로 재생하도록 하여 술후 3개월에 주섬유가 삽입된 신생백악질을 조직학적으로 관찰하였다.

이에 근거하여 본 실험 3군에서도 calcium carbonate와 calcium sulfate를 8:2로 혼합 이식하고 calcium sulfate를 차단막으로 사용하여 치주조직 유도재생술을 시행하였다.

본 연구의 실험 3군의 결과 골 형성능력은 모든 군 가운데 가장 우월하였다. 그러나 신생백악질 형성이나 상피의 근단이동억제 효과는 실험 2군보다는 우수하나 실험 1군과 비

교시에는 유의성있는 차이가 없었다. 그러나 calcium carbonate만을 이식한 실험 1군과 비교시, calcium carbonate와 calcium sulfate를 8:2로 혼합 이식한 실험 3군의 결과는 상대적으로 증진된 치유 효과를 보인다고 할 수 있겠다.

치주조직유도재생술에 사용되는 차단막의 재료는 흡수성과 비흡수성으로 구별되며, 흡수성으로는 polylactic acidpolymer, 재생성 oxidized cellulose, collagen membrane이 있으며, 비흡수성으로는 biopore, millipore filter와 현재까지 가장 많이 사용되는 PTFE이 있다. 그러나 PTFE 막이 가지는 단점 때문에 본 연구에서는 새로운 차단막 재료로 calcium sulfate를 이용한 결과, 상피의 근단 이동 억제와 신생골 및 신생백악질의 형성이 증진되었다. 그리고 조직 계측학적 관찰시 앞으로의 연구는 길이만을 측정하지 말고 전체적인 부피, 즉 두께를 고려하는 것이 필요하리라 사료된다.

한편, 모든 실험군에서 염증세포 침윤은 없거나 미약하였는데 이는 이식재가 조직에 친화성이 우수하다는 것을 뒷받침하는 것으로 생각된다. 그리고 골유착이나 치근흡수도 관찰할 수 없었다.

결합조직 섬유주의 주행방향은 주로 결합조직으로 치유된 대조군에서는 치근에 평행으로 나타났으며, 신생골 및 신생백악질이 관찰된 실험 1, 2, 3군에서는 불규칙하거나 치근에 수직으로 신생백악질 속에 매입된 양상이었다.

본 연구의 결과, calciumsulfate가 성견 3면 골내낭에서 치주조직의 치유에 미치는 영향을 보면, calciumsulfate를 단독이식한 실험 2군에서는 calcium sulfate내의 칼슘염이 미분화세포를 조골세포로 분화시키는 물질을 자극함으로써 골형성을 유도하였으나, 상피의 근단이동을 억제하지는 못하였다. 그렇지만 실험 3군에서 calcium sulfate를 calcium

cabonate와 혼합 이식한 후 차단막 형태로 덮은 경우 신생골 및 신생백악질을 형성하고 상피의 근단이동을 억제하였으므로 새롭게 각광받기 시작한 calcium sulfate에 대한 지속적인 동물연구 및 임상연구가 필요하리라고 생각된다. 아울러 3면 골내낭 뿐만 아니라 1면, 2면 골내낭 및 수평골 결손 등 다양한 형태의 골결손부에서의 사용과 비교에 대한 연구가 필요할 것으로 사료된다.

V. 결 론

본 연구는 성견의 골내낭 결손부에 porous resorbable calcium carbonate와 calcium sulfate를 혼합이식하고, 그 위에 calcium sulfate를 차단막 형태로 덮는 처치가 치주조직의 재생에 미치는 영향에 관해 알아 보기 위해 성견 전치 부위에 실험적으로 3면 골내낭을 유발시키고 치은박리 소파술만 시행한 경우(대조군), porous resorbable calcium carbonate를 이식한 경우(실험 1군), calcium sulfate를 이식한 경우(실험 2군), porous resorbable calcium carbonate와 calcium sulfate를 8:2로 혼합이식하고 calcium sulfate를 차단막으로 덮은 경우(실험 3군)로 설정하여 8주후의 치유결과를 조직학적으로 비교 관찰하여 다음과 같은 결과를 얻었다.

1. 신생골 형성은 대조군에서 0.59 ± 0.19 mm, 실험 1군에서 1.80 ± 0.25 mm, 실험 2군에서 1.61 ± 0.21 mm, 실험 3군에서 1.94 ± 0.11 mm로 나타났으며, 대조군과 모든 실험군간에는 유의성 있는 차이가 있었다 ($P < 0.05$). 각 실험군간에는 실험 2군과 3군 사이에서 유의성 있는 차이가 있었다 ($P < 0.05$).
2. 신생백악질 형성은 대조군에서 0.48 ± 0.19 mm, 실험 1군에서 1.72 ± 0.26 mm, 실험 2군에서 1.43 ± 0.17 mm, 실험 3군에서

1.89 ± 0.15 mm로 나타났으며, 대 조군과 모든 군간에는 유의성 있는 차이가 있었다 ($P < 0.05$). 각 실험군간에는 실험 1군과 2군, 실험 2군과 3군 사이에서 유의성 있는 차이가 있었다 ($P < 0.05$).

3. 접합 상피의 길이는 대조군에서 1.61 ± 0.20 mm, 실험 1군에서 0.95 ± 0.06 mm, 실험 2군에서 1.34 ± 0.16 mm, 실험 3군에서 1.08 ± 0.11 mm로 나타났으며, 대조군과 실험 1, 3군에서, 실험 1군과 2군, 실험 2군과 3군 사이에서 유의성 있는 차이가 있었다 ($P < 0.05$).
4. 결합 조직의 유착은 대조군에서 1.67 ± 0.20 mm, 실험 1군에서 1.33 ± 0.24 mm, 실험 2군에서 1.23 ± 0.16 mm, 실험 3군에서 1.08 ± 0.14 mm로 나타났으며, 대조군과 실험군간에는 유의성 있는 차이가 있었으나 ($P < 0.05$), 각 실험군간에는 유의성 있는 차이가 없었다 ($P < 0.05$).

이상의 결과로, calcium sulfate 단독이식은 신생골 및 신생백악질 형성에 효과적이었으나, 상피의 근단이동 억제효과는 관찰되지 않았다. 또한 calcium carbonate 단독사용이나 calcium carbonate 및 calcium sulfate를 혼합 이식한 후 calcium sulfate 막을 사용시에는 접합상피의 근단이동 억제와 신생골 및 신생백악질 형성등 치주조직 치유에 효과적이라고 하겠다.

참고문헌

1. Aukhil, I., Simpson, D.M., Schaberg, T.V. : An experimental study of new attachment procedure in beagle dogs, J. Periodont. Res., 18 : 643-654, 1983.
2. Caton, J., Nyman, S., Zander, H. : Histometric evaluation of periodontal surgery II. Connective tissue attachment

- levels after four regenerative procedures, J. Clin. Periodontol., 7 : 224-231, 1980.
3. Isidor, F., Attstrom, R., Karring, T : Regeneration of alveolar bone following surgical and nonsurgical periodontal treatment, J. Clin. Periodontol., 12 : 687-692, 1985.
 4. Karring, T., Nyman, S., Lindhe, J. : Healing following implantation of Periodontitis affected roots into bone tissue, J Clin. Periodontol., 7 : 96-105, 1980.
 5. Lekovic, V., Kenney, E.B., Kovacevic, K., Carranza, F.A.Jr. : Evaluation of guided tissue regeneration in classII furcation defects, J. Periodontol., 60 : 694-698, 1989.
 6. Nyman, S. : Bone regeneration using the principle of guided tissue regeneration, J. Clin. Periodontol., 18 : 494-498, 1991.
 7. Nyman, S., Lindhe, J., Karring, T. : Healing following surgical treatment and root demineralization in monkeys with periodontal disease, J. Clin. Periodontol., 8 : 249-254, 1981.
 8. Nyman, S., Lindhe, J., Karring, T., Rylander, H. : New attachment following surgical treatment of human periodontal disease, J. Clin. Periodontol., 9 : 290-296.
 9. Stahl, S.S., Froum, S., Tarnow, D. : Human histologic responses to guided tissue regenerative techniques in intrabony lesions, J. Clin. Periodontol., 17 : 191-198, 1990.
 10. Stahl, S.S., Froum, S. : Histologic healing responses in human vertical lesions following the use of osseous allografts and barrier membranes, J. Clin. Periodontol., 18 : 149-152, 1991.
 11. Stahl, S.S, Froum, S.J., Kushner, L. : Periodontal healing following open debridement flap procedures.II. Histologic observations, J. Periodontol., 53 : 15-21, 1982.
 12. Steiner, S.R., Crigger, M., Egelberg, J. : Connective tissue regeneration to periodontally diseased teeth.II. Histologic observations of cases following replaced flap surgery, J. Periodont, Res., 16 : 109-116, 1981.
 13. Melcher, A.H. : On the repair potential periodontal tissues, J. Periodontol., 47 : 256-260, 1976.
 14. Gottlow, J., Nyman, S., Karring, T., Lindhe, J. : New attachment formation in the human periodontium by guided tissue regeneration, J. Clin. Periodontol., 13 : 604-616, 1986.
 15. Pontoriero, R., Nyman, S., Lindhe, J., Rodenberg, E., Sanavi, F. : Guided tissue regeneration in the treatment of furcation defects in man. J. Clin. Periodontol., 14 : 618-620, 1987.
 16. Becker, W., Becker, B.E. : Treatment of mandibular 3-wall intrabony defects by flap debridement and expanded polytetrafluoroethylene barrier membranes. Long-term Evaluation of 32 treated patients, J. Periodontol., 64 : 1138-1144, 1993.
 17. Cortellini, P., Pini prato, G., Tnetti, M.S. : Periodontal regeneration of human intrabony defects. I. Clinical measures, J. Periodontol., 64 : 254-260, 1993.
 18. Selvig, K.A., Kersten, B.G., Wikesjo, U.M.E. : Surgical treatment of intrabony periodontal defects using expanded polytetrafluoroethylene barrier membranes

- : Influence of defect configuration on healing response, *J. Periodontol.*, 64 : 730-733, 1993.
19. Bowen, W.H., Mellonig, J.T., Gray, J.L., Towle, H.T. : Comparison of decalcified freeze-dried bone allograft and porous particulate hydroxyapatite in human periodontal osseous defects, *J. Periodontol.*, 60 : 647-654, 1989.
 20. Drago, M.R., Sullivan, H.C. : A clinical and histological evaluation of autogenous iliac bone grafts in humans, Part I. Wound healing Two to eight months, *J. Periodontol.*, 44 : 599-613, 1973.
 21. Guillemin, G., Patat, J.L., Fournie, J., Chetail, M. : The use of corals as a bone graft substitute, *J. Biomed. Mat. Res.*, 21 : 557-567, 1987.
 22. Guillemin, G., Mellonig, J.T., Brunsvold, M.A. : Healing in periodontal defects treated by decalcified freeze-dried bone allografts in combination with ePTFE membranes. (I). Clinical and scanning electron microscope analysis, *J. Clin. Periodontol.*, 20 : 528-536, 1993.
 23. Mellonig, J.T., Bowers, G.M., Bright, R.W., Lawrence, J.J. : Clinical evaluation freeze-dried bone allografts in periodontal osseous defects, *J. Periodontol.*, 47 : 125-131, 1976.
 24. Mellonig, J.T. : Decalcified freeze-dried bone allograft as an implant material in human periodontal defects *Int. J. Periodont. Res. Dent.* 8 : 9-31, 1988
 25. Oreamuno, S., Lekovic, V., Kenney, E.B., Carranza, F.A. Jr., Takei, H.H., Prokic, B. : Comparative clinical study of porous hydroxyapatite and decalcified freeze-dried bone in human periodontal defects, *J. Periodontol.*, 61 : 399-404, 1990.
 26. Quitero, G., Mellonig, J.T., Gambil, V.M., Pelleu, G.B.Jr. : A six-month clinical evaluation of decalcified freeze-dried bone allograft material in periodontal osseous defects, *J. Periodontol.*, 53 : 726-730, 1982
 27. Yukna, R.A., Harrison, B.G., Caudill, R.F., Evans, G.H., Mayer, E.T., Miller, S. : Evaluation of durapatite ceramic as an alloplastic implant in periodontal osseous defects. II. Twelve-month reentry results, *J. Periodontol.*, 56 : 540-547, 1985.
 28. Pearson, G. E., Rosen, R., Peporter, D.A. : Preliminary observation in the usefulness of a decalcified freeze-dried cancellous bone allograft material in periodontal surgery, *J. Periodontol.*, 52 : 55-59, 1981.
 29. Mellonig, J.T., Bowers, G.M., Bailey, R.C. : Comparison of bone graft materials. Part I. New bone formation with autografts and allografts determined by Strontium-85, *J. Periodontol.*, 52 : 291-296, 1981.
 30. Anderegg, C.R., Martin, S.T., Gray, J.L., Mellonig, J.T., Gher, M.E. : Clinical evaluation of the use of decalcified freeze-dried bone allograft with guided tissue regeneration in the treatment of furcation invasions, *J. Periodontol.*, 62 : 264-268, 1991.
 31. Carranza, F.A., Jr., Kenney, E.B., Lekovic, V., Talamante, E., Valencia, J., Dimitrijevic, B. : Histologic study of healing of human periodontal defects after placement of porous

- hydroxyapatite implant, J. Periodontol., 58 : 682-689, 1987.
32. Kenny, E.B., Lekovic, V., Han, T., Carranza, F.A. Jr., Dimitrijevic, B. : The use of porous hydroxyapatite implant in periodontal defects. Clinical result after six month, J. Periodontol., 56 : 82-88, 1985.
 33. Kenny, E.B., Lekovic, V., Sa Ferreira, J.C., Han, T., DiMitrijevic, B., Carranza, F.A. Jr. : Bone formation with porous hydroxyapatite implants in human periodontal defects, J. Periodontol., 57 : 76-83, 1986.
 34. Souyris, F., Pellequer, C., Payrot, C., Servera, C. : Coral, a new biomedical material, J. Oral Maxill. Surg., 13 : 664-669, 1985.
 35. Ouhayoun, J.P. : Influence of biomaterials on the healing pattern of bony defects in miniature pig mandible, J. Dent. Res., 68(special issue) : Abstract No. 1244, 1989.
 36. 임순연, 채중규 : Porous resorbable calcium carbonate가 성견 치조골 결손부 치유에 미치는 영향, 대한치주과학회지, 21 : 365-375, 1991.
 37. Issahakian, S., Ouhayoun, J.P., Guillemin, G., Patat, Jr. : Evaluation of new biomaterial in periodontal defects : natural coral, J. Dent. Res., 68 : Abstract No. 274, 1989.
 38. Nystrom, C. : Plugging of bone cavities with rivanol-plaster-porridge, Acta chir. Scandinavia 57 : 513, 1930.
 39. Peltier, L. F., Orn, D. : The effect of the addition of plaster of Paris to autogenous and homogenous bone grafts in dogs. Surg. Forum., 8 : 571-574, 1958.
 40. Peltier, L.F. : The use of plaster of Paris to fill large defects in bone., Am. J. Surg., 97 : 311, 1959.
 41. Radentz, W.H., Collings, C.K. : The implantation of plaster of Paris in the alveolar process of the dog. J. Periodontol., 36 : 357, 1965.
 42. Weinmann, J.P., Sicher, H. : Bone and Bones, ed. 2. St.Louis, C.V. Mosby Co., 1955.
 43. Bahn, S.L. : Plaster : A bone substitute. Oral. Surg., 21 : 672-680, 1966.
 44. Bell, W.H. : Resorptive characteristics of bone and plaster J. Dent. Res., 39 : 727, 1960.
 45. Bell, W.H. : Resorption characteristics of bone and bone substitutes. Oral. Surg., 17 : 650, 1964.
 46. Shaffer, C.D., App, G.R. : The use of plaster of Paris in treating infrabony periodontal defects in humans, J. Periodontol., 42 : 685-689, 1971.
 47. Frame, J.W. : Ridge augmentation using solid and porous hydroxyapatite with and without autogenous bone or plaster. J. Oral Maxill. Surg., 45 : 771-778, 1987.
 48. Yukna, R.A. : Clinical evaluation of coralline calcium carbonate as a bone replacement graft material in human periodontal osseous defects, J. Periodontol., 65 : 177-185, 1994.
 49. Yamazaki, Y., Oida, S., Akimoto, Y. : Response of mouse femoral muscle to an implant of a composite of bone morphogenetic protein and plaster of Paris, Clin. Orthop., 234 : 240-249, 1988.

50. Urist, M.R., Strates, B.S. : Bone morphogenetic protein, *J. Dent. Res.*, 50 : 1392-1406, 1971.
51. Sottosanti, J.S. : Calcium sulfate : A biodegradable and biocompatible barrier for guided tissue regeneration, *Compend. Cont. Ed.* 13(3) : 226-234, 1992.
52. Barnett, J.D., Mellonig, J. T., Gray, J.L., Towle, H.J. : Comparison of freeze-dried bone allograft and porous hydroxyapatite in human periodontal defects, *J. Periodontol.*, 60 : 231-237, 1989.
53. Becker, W., Becker, B.E., Ochslein, C., Kerry, G., Caffesse, R., Morrison, E.C., Prichard, J. : A longitudinal study comparing scaling, osseous surgery and modified Widman procedure, *J. Periodontol.*, 59 : 351-365, 1988.
54. Gottlow, J., Nyman, S., Karring, T., Lindhe, J. : New attachment formation as the result of controlled tissue regeneration, *J. Clin. Periodontol.*, 11 : 494-503, 1984.
55. Lazzara, R.J. : Immediate implant placement into extraction sites : Surgical and restorative advantages, *Int. J. Periodont. Rest. Dent.*, 9 : 333-343, 1989.
56. Lekovic, V., Kenney, E.B., Carranza, F.A.Jr., Danilovic, V. : Treatment of class II furcation defects using porous hydroxyapatite in conjunction with a polytetrafluoroethylene membrane, *J. Periodontol.*, 61 : 575-578, 1990.
57. McClain, P.K., Schallhorn, R.G. : Long-term assessment of combined osseous composite grafting, root conditioning, and guided tissue regeneration, *Int. J. Periodont. Rest. Dent.*, 13(3) : 9-27, 1993.
58. Pontoriero, R., Lindhe, J., Nyman, S., Karring, T., Rosenberg, E., Sanavi, F. : Guided tissue regeneration in degree II furcation-involved mandibular molars, *J. Clin. Periodontol.*, 15 : 247-254, 1988.
59. Schallhorn, R.G., McClain, P.K. : Combined osseous composite grafting, root conditioning, and guided tissue regeneration, *Int. J. Periodont. Rest. Dent.*, 8(4) : 9-31, 1988.
60. Selvig, K.A., Kersten, B.G., Chamberlain, A.D., Wikesjö, U.M., Nilveus, R.E. : Regenerative surgery of intrabony periodontal defects using e-PTFE barrier evaluation of retrieved membranes versus clinical healing, *J. Periodontol.*, 63 : 974-978, 1992.
61. 고희경, 채중규 : Oxidized cellulose membrane을 replaineform hydroxyapatite 및 calcium carbonate와 혼합사용시 성견 치주조직의 치유에 미치는 영향, *대한치주과학회지*, 22 : 201-222, 1992.
62. 김종관, 조규성, 채중규, 최은정, 문익상, 최성호 : 골내낭 치치시 치조골 재생에 관한 연구(I.e-PTFE 차단막의 효과), *대한치주과학회지*, 23 : 367-380, 1993.
63. 김혜현, 조규성, 채중규, 김종관 : Collagen absorbable hemostat와 porous resorbable calcium carbonate가 성견 치조골 결손부 치유에 미치는 영향에 대한 연구, *대한치주과학회지*, 22 : 241-257, 1992.
64. Frame, J.W. : Porous calcium sulfate dihydrate as a biodegradable implant in bone, *J. Dent.*, 3 : 177-187, 1975.
65. Froum, S.J., Ortiz, M., Witkin, R.T., Thaeer, R., Scopp, I.W., Stahl, S.S. : Osseous autografts, *J. Periodontol.*, 47 :

- 47-54, 1976.
66. Patel, A., Honnart, F., Guillemin, G., Patat, Jr. : Use of madrepor skeletal fragments in orthopedic and reconstructive surgery, *Calcif. Tissue, Int. Suppl.*, 108, 1980
67. Calhoun, N.R., Greene, G.W., Blackledge, G.T.: Effects of plaster of Paris implants on osteogenesis in the mandible of dogs. *J. Dent. Res.*, 42 : 1244, 1963.
68. Nyman, S., Gottlow, J, Karring, T., Lindhe, J. : The regenerative potential of the periodontal ligament. An experimental study in the monkey, *J. Clin. Periodontol.*, 9 : 257-265, 1982.
69. Magnusson, I., Nymam, S., Karring, T., Egelberg, J. : Connective tissue attachment formation following exclusive of gingival connective tissues and epithelium during healing, *J. Periodont. Res.*, 20 : 201-208, 1985.
70. Caton, J., Wagener, C., Polson, A., Nyman, S., Frantz, B., Bouwsma, O., Blieden, T. : Guided tissue regeneration in interproximal defects in the monkey, *Int. J. Periodont. Rest. Dent.*, 12 : 267-277, 1992.

정유선 사진부도 설명

Fig 1 대조군 소견(H-E, ×20)

상피의 근단 이동이 관찰되며, notch상방으로 미약한 신생골과 신생백악질이 관찰된다.

Fig 2 대조군 소견(H-E, ×40, ×160)

새로운 치조골 하방에는 섬유들이 신생 백악질내로 삼입되고 결합 조직이 있는 부위는 치근에 평행되게 배열되어 있다.

Fig 3 실험 1군 소견(H-E ×13, ×40)

상피의 근단 이동 억제가 관찰되며, notch 상방으로 신생골이 형성된 모습이 보인다.

Fig 4 실험 1군 소견(H-E, ×40)

notch 상방으로 신생백악질 및 신생골이 관찰되며, 신생골 내부에 calcium carbonate가 매입되어 있는 모습이 보인다.

Fig 5 실험 1군 소견(H-E, ×200)

calcium carbonate 주위로 골양 조직이 관찰되며, 골양 조직 가장자리에 조골세포가 배열되어 있는 모습이 보인다.

Fig 6 실험 2군 소견(H-E, ×16)

접합 상피의 근단이동이 관찰되며, notch 상방으로 신생백악질과 신생골이 관찰된다.

Fig 7 실험 2군 소견(H-E, ×40)

notch 상방으로 신생골이 관찰된다.

Fig 8 실험 2군 소견(H-E, ×16)

접합 상피의 근단 이동이 관찰되며, notch 상방으로 신생골이 관찰된다.

Fig 9 실험 3군 소견(H-E, ×16)

접합 상피의 근단 이동이 억제된 모습이 관찰되며, notch 상방으로 신생골이 관찰된다.

Fig 10 실험 3군 소견(H-E, ×40)

notch 상방으로 신생 백악질과 신생골이 관찰된다.

Fig 11 실험 3군 소견 (H-E, ×100)

불규칙한 경계를 갖는 calcium carbonate 주위로 골양 조직이 관찰된다.

Fig 12 실험 3군 소견 (H-E, ×100)

불규칙한 경계를 갖는 calcium carbonate의 흡수 양상이 관찰되며, 골양 조직이 서로 연결된 모습이다.

약자풀이

B : 치조골 PL : 치주 인대 NB : 신생 치조골 NC : 신생 백악질 JE : 접합 상피 CC : calcium carbonate OT : 골양 조직 OB : 조골 세포 N : reference notch

Fig 1 대조군 소견 (H-E, ×20)

Fig 2 대조군 소견 (H-E, ×40, ×160)

Fig 3 실험 1군 소견 (H-E 13, ×40)

Fig 4 실험 1군 소견 (H-E, ×40)

Fig 5 실험 1군 소견 (H-E, ×200)

Fig 6 실험 2군 소견 (H-E, ×16)

Fig 7 실험 2군 소견 (H-E, ×40)

Fig 8 실험 2군 소견 (H-E, ×16)

Fig 9 실험 3군 소견 (H-E, ×16)

Fig 10 실험 3군 소견 (H-E, ×40)

Fig 11 실험 3군 소견 (H-E, ×100)

Fig 12 실험 3군 소견 (H-E, ×100)

THE EFFECT OF CALCIUM SULFATE WITH CALCIUM CARBONATE GRAFT AND CALCIUM SULFATE BARRIER ON THE HEALING OF 3-WALL INTRABONY DEFECTS IN DOGS

Yu-Seon Jeong, Chong-Kwan Kim,

Department of Periodontology, College of Dentistry, Yonsei University

Various bonegraft materials and the technique of guided tissue regeneration have been used to regenerate lost periodontal tissue.

Calcium sulfate has been known as a bone graft material because of good biocompatibility, rapid resorption and effective osteoinduction. It has been known that calcium sulfate works as a binder to stabilize the defect when it is used with synthetic graft materials.

The effects on the regeneration of periodontal tissue were studied in dogs after grafting 3-wall intrabony defects with calcium carbonate and calcium sulfate and covering with calcium sulfate barrier.

The 3-wall intrabony defects(4mm width, 4mm depth, 4mm length) were created in anterior area and treated with flap operation alone(control group), with porous resorbable calcium carbonate graft alone(experimental group 1), with calcium sulfate graft alone(experimental group 2) and with composite graft of 80% calcium carbonate and 20% calcium sulfate with calcium sulfate barrier(experimental group 3).

Healing responses were histologically observed after 8 weeks and the results were as follows:

1. The alveolar bone formation was 0.59 ± 0.19 mm in the control group, 1.80 ± 0.25 mm in experimental group 1, 1.61 ± 0.21 mm in experimental group 2 and 1.94 ± 0.11 mm in experimental group 3 with statistically significant differences between control group and all experimental groups($P < 0.05$). There were statistically significant differences between experimental group 1 and group 2 ($P < 0.05$).
2. The new cementum formation was 0.48 ± 0.19 mm in the control group, 1.72 ± 0.26 mm in experimental group 1, 1.43 ± 0.17 mm in experimental group 2, 1.89 ± 0.15 mm in experimental group 3 with statistically significant differences between control group and all experimental groups ($p < 0.05$). There were statistically significant differences between experimental group 1 and group 2, and between experimental group 2 and group 3($P < 0.05$).

3. The length of junctional epithelium was 1.61 ± 0.20 mm in the control group, 0.95 ± 0.06 mm in experimental group 1, 1.34 ± 0.16 mm in experimental group 2, 1.08 ± 0.11 mm in experimental group 3 with statistically significant differences between control group and experimental group 1, and between control group and experimental group 3 ($p < 0.05$). There were statistically significant differences between experimental group 1 and group 2, and between experimental group 2 and group 3 ($P < 0.05$).
4. The connective tissue adhesion was 1.67 ± 0.20 mm in the control group, 1.33 ± 0.24 mm in experimental group 1, 1.23 ± 0.16 mm in experimental group 2, 1.08 ± 0.14 mm in experimental group 3 with statistically significant differences between control group and all experimental groups ($p < 0.05$). There were no statistically significant differences between all experimental groups.

As a result, epithelial migration was not prevented when calcium sulfate was used alone, but new bone and cementum formation were enhanced.

Epithelial migration was prevented and new bone and cementum formation were also enhanced when calcium carbonate was used alone and when both calcium carbonate and calcium sulfate were used

Key Words : calcium sulfate, bonegraft material, binder, regeneration, guided tissue regeneration, barrier, porous resorbable calcium carbonate.