

이상경상돌기증 1례

중앙대학교 의과대학 이비인후과학교실

장경훈 · 김기범 · 황찬승 · 양훈식

=Abstract=

A CASE OF ELONGATED STYLOID SYNDROME

Kyung Hoon Chang, M.D., Gi Bum Kim, M.D.,
Chan Seung Hwang, M.D., Hoon Shik Yang, M.D.,

Department of Otolaryngology College of Medicine, Chung Ang University, Seoul, Korea

The styloid process is a slender, cylindrical bony outgrowth located immediately in front of the stylomastoid foramen and fused to the inferior aspect of the temporal bone. The elongated styloid process is not so frequent, and the styloid syndrome is a dull, nagging pain in the oropharynx, often referred to the ear and the mastoid region. The symptoms are secondary stimulation of the nerves and vessels which pass close to the tip of the process. The clinical diagnosis is certain if the elongated styloid process is palpated through the tonsillar area. Radiologic investigation give information about the length of the styloid process and medial angulation. The treatment of choice is surgical shortening of the process. Recently, the authors experienced a case of elongated styloid syndrome misdiagnosed as pharyngeal neurosis in a 28 year-old male patient.

Key Words : Elongated styloid syndrome, Pharyngeal neurosis

I. 서 론

경상돌기는 측두골 하면에서 전방하와 약간 내측으로 향하는 가늘고 긴 골성 돌출물로 이상경상돌기에 대한 임상적 고찰은 Eagle(1937)에 의해 체계화되었다. 이상경상돌기증은 발생학적으로 제 2세궁(second branchial arch)의 연골인 Reichert 연골

의 골화로 인한 경상돌기의 신장 또는 경상설골인대 또는 경상하악인대의 골화로 인하여 두경부에 인두통, 연하통, 인두 이물감이나 내외경동맥의 분지를 따라 통증을 유발하게된다. 저자들은 최근 인두신경증으로 치료받았으나 증상의 호전이 없던 중 이상경상돌기증으로 확진되어 구내수술법으로 제거하여 증상이 호전된 1례를 치험하였기에 문헌

고찰과 함께 보고하는 바이다.

II. 증 례

환자 : 박0호, 남자, 28세

초진년월일 : 1995년 9월 11일

주소 : 인두통, 양측의 후이개통

현병력 : 1995년 7월부터 시작된 인두통과 양측으로 퍼지는 후이개통이 생겨 만성인두염 및 인두신경증으로 진단 받은 후, 간헐적인 치료받던 중 내원 7일전부터 인두통 및 후이개통이 심해져서 입원하였다.

과거력 : 양측 만성부비동염 및 좌측비용으로

1995년 9월 20일과 22일 양측 비내시경술 및 좌측 비용적출술을 본원에서 시행 받았다.

가족력 및 사회력 : 특이사항없음.

이학적 소견 : 양측 구개편도의 경도비대가 있었고 인두는 특이한 소견이 없었으며 간접후 두경상 후두는 정상이었다. 경부 임파절은 만져지지 않았고 구내법으로 측정한 결과 편도와에서 만져지는 골편조직은 없었다.

방사선소견 : 두개X-선검사(AP, lateral view)결과 우측은 측두골의 전하방에서 시작하여 편도로 향하는 경상돌기를 관찰할 수 있었고 길이는 4cm으로 측정되었으며, 좌측에서는 4.5cm으로 측정되었다(Fig.1,2). Panorama view결과 경상돌기는

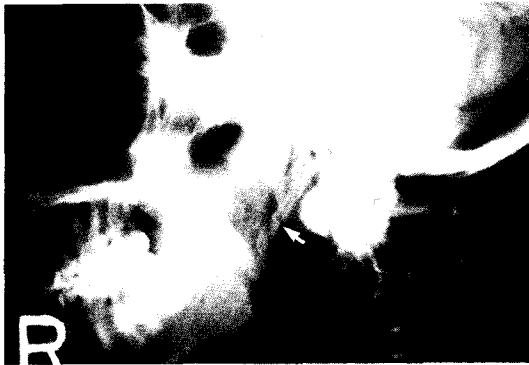

Fig. 1. Skull Rt.lateral view : elongated styloidprocess (4cm, arrow)

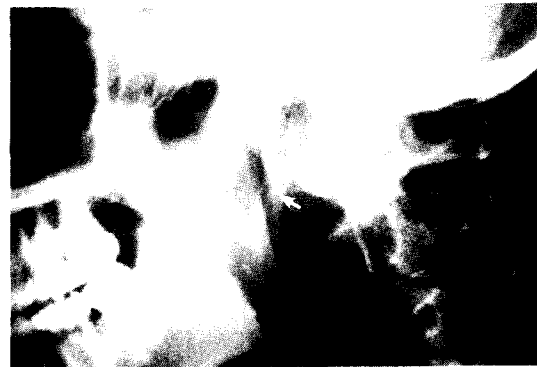

Fig. 2. Skull Lt.lateral view : elongated styloidprocess (4.5cm, arrow)

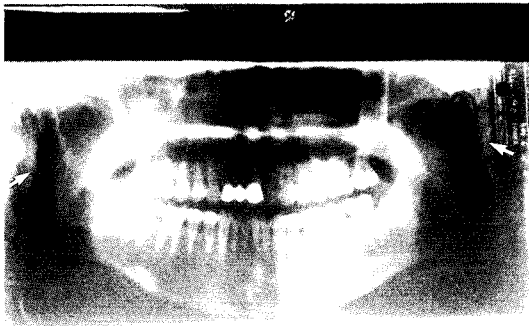


Fig. 3. Dental panoramic view of elongated styloid process




Fig. 4. Excised elongated styloid process, Lt:1.6cm, Rt:1.0cm

내측으로 휘어져 있었다(Fig. 3).

임상검사소견 : 특이사항없음.

수술소견 및 경과: 전신마취하에서 좌측편도를 적출한 후 편도와 하방 1/2에서 경상돌기를 축진할 수 있었으며, 상인두수축근에 약 1cm의 절개창을 가하여 주위 조직과 골막을 분리한 후 노출된 돌기를 골감자를 이용하여 제거한 후 상인두수축근을 봉합하였다. 우측의 경상돌기도 같은 방법으로 제거하였으며 제거된 경상돌기는 좌측이 1.6cm, 우측이 1cm이었다(Fig. 4). 환자는 수술후 경과가 양호하였으며 술후 3일째 퇴원하였다. 약 1개월간 외래치료 후 증상이 소실되었다.

III. 고 찰

Marchetti(1652)가 처음으로 경상설골인대의 골화를 기술한 이래 Weinlechner(1872)가 이상경상돌기를 수술적 방법으로 제거하여 증상을 호전시킨 예를 보고하였다. 그 후 많은 보고가 있었으며 Eagle(1937)이 4례를 보고하면서 Eagle씨 증후군이라 불리게 되었다¹⁶⁾. 국내에서도 심(1961)의 보고 이래 10여차례의 증례보고가 있었다¹⁻¹⁰⁾.

이상경상돌기의 발생빈도는 Eagle¹⁷⁾에 의하면 약 4%이며 이중 약 4%에서 자각증상이 나타난다고 하였으며, Kaufman(1970)¹⁸⁾은 28%에서 경상돌기의 연장과 석회화를 발견하였으나 이것은 나이나 임상증상과 연관성이 없다고 하였다. 인종별로는 흑인이 백인보다 많고 30세 이후에 많으며 여자가 남자보다 많은 것으로 보고되고 있다.

경상돌기는 경유돌공 바로 앞에 위치하고 전하방과 약간 내측으로 향하며 돌기의 첨단은 내외경동맥 사이를 지나간다. 그리고 여기에는 경돌설골근(7번 뇌신경), 경돌인두근(9번 뇌신경), 경돌설근(12번 뇌신경), 경상설골인대, 경상하악인대 등이 각각 부착되어 있다. 경상돌기의 길이는 Gruber(1869), Dwight(1907) 등은 3.0-5.0cm, Eagle(1948)¹⁶⁾은 2.5-3.0cm, Kaufman¹⁸⁾은 우측은 29.9mm, 좌측은 29.5mm라 하였고 대략 3.0cm 이상의 경우를 이상경상돌기라 할 수 있다.

발생학적으로 경상돌기는 제2새궁(branchial arch)에서 유래하고 인간에서는 흔적기관으로 남게 되

며,경상기관(styloid apparatus)에 속하는 것으로 다음과 같이 분류된다¹¹⁾(Fig 5).

1) 고설설골(tympanohyale) : Reichert연골의 상부를 말하며 petromastoid로 함입하며 이주위관(periotic capsule)에서 측두골의 하연까지 확대된다. 2) 경상설골(stylohyale) : 경상돌기의 주체를 이루고 출생 후 수년이내에 골화한다. 3) ceratohyale(epihyale) : Reichert연골의 중앙부를 말하며 경상설골인대를 형성한다. 4) 하설골(hypohyale):설골체상부와 설골소각을 이룬다.

경상돌기가 연장된 경우의 원인은 경상설골의 비정상적인 선천적 연장, 경상설골인대의 골화, 초중년기의 골연화에 의한 고설설골과 경상설골의 연골결합부위의 국소적인 이상이 있는 경우이다. 경상돌기가 정상적인 길이이면서 국소적인 이상이 있는 경우의 원인은 경상돌기의 골절로 인한 중앙위치변위인 경우, 중앙각 형성변위 및 경주골과 하악골의 변이 등이다^{23, 25)}. Gossman(1977)¹⁸⁾은 증례의 70%에서 경상돌기의 연장과 경상설골인대의 골화를 발견했고 나머지 30%에서 경상돌기의 변위를 발견하였다고 한다. Langlais 등(1986)²²⁾은 이상경상돌기증을 연장형(elongated type), 위관절형(pseudoarticulated type), 분절형(segmented type)으로 구분하기도 하였다. 또한 연하시, 발생시, 호흡시 설골근의 계속적인 운동에 따라 경동설골근 부착부위의 퇴행성변화에 의하여 통증이 유발될 수도 있다^{20, 24)}.

Eagle은 증상발현에 따라 두가지로 분류하였다. 제 1군은 "classic styloid syndrome"으로서 편도적출술 후 설인신경, 삼차신경, 안면신경, 미주신경의 지배를 받는 부위에 형성된 반흔조직이 연장되어 있었던 경상돌기에 의하여 자극을 받음으로써 인두통, 인두이물감, 연하통, 특히 연하시 발생하는 이통 등이 야기되는데 Steinmann²⁶⁾은 이를 경돌통(stylalgia)이라 하였다. 제 2군은 경상돌기-경동맥 증후군(styloid process-carotid artery syndrome)으로서 이는 편도적출술 유무와 관계없이 경상돌기의 첨단이 휘어있거나 경상돌기축이 심하게 굴곡되어 있을 때 내외경동맥을 압박하여 경동맥 외벽에 많이 분포되어 있는 교감신경을 자극함으로써 경부에 전격통을 유발하게 된다. 내외경동맥의

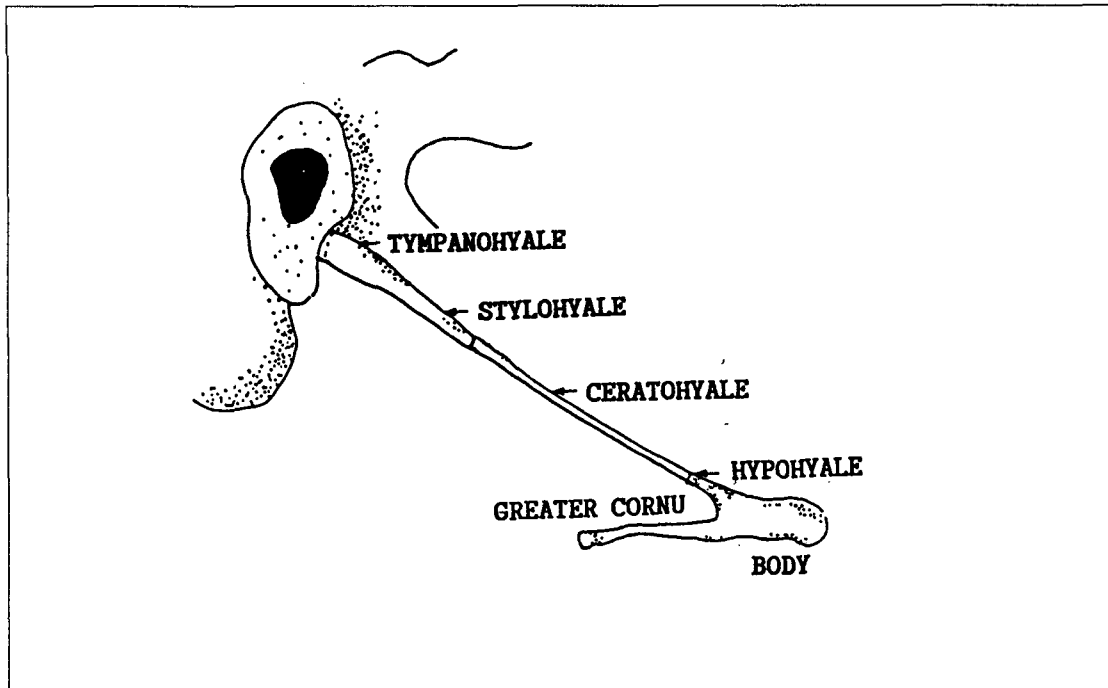


Fig. 5. Four divisions of Reichert's cartilage

분기점은 촉진에 매우 민감하여 특히 압통이 심하고 이를 Fay는 경동맥압통(carotidynia)이라 하였다. 제 2군의 경우 편도와에서 경상돌기가 촉진되지 않을 수도 있으며, 경동맥 부위의 압통이 있을 때 돌기의 침단이 내경동맥을 자극하면 동측의 안동맥(ophthalmic artery)이 분포하는 안구분위에 안면통이 오게 되거나 측두통을 호소하고, 외경동맥을 자극하면 측두부, 후두부의 동통, 안구하방의 안면통과 이통을 나타내게 된다. 진단은 환자의 병력을 정확히 청취한 후 편도와의 촉진 및 방사선 검사에 의하여 확진 할 수 있다. 두개골 기저부의 전후면 X-선검사를 통하여 돌기의 주행방향과 굴곡도를 알 수 있으며, 측면, 사각전후(oblique view), panorama X-선 검사를 이용하여 이상경상돌기의 길이를 측정할 수 있고 또한 절단할 길이를 결정할 수 있다. 조영제를 이용한 혈관조형술도 사용할 수 있으나 실제로는 널리 적용되지 않고 있다. 감별하여야 질환으로는 만성인두염, 편도염, 인두신

경증외에 삼차신경통, 설인두 신경통, 접형구개신경통, 히스타민성 두통, 복합두통, 상후두신경통, 원발성 원인 불명성 슬신경통(primary idiopathic geniculate neuralgia), 측두하악 관절질환 및 치성 두통 등이 있다.

치료로는 수술적 요법과 보존요법이 있다. 보존요법은 steroid나 국소마취제를 설골소각부 또는 편도와 하면에 주사하여 증상이 호전된 예를 보고^{15,24)}하고 있으나 이상경상돌기나 골화된 경상설골 인대의 치료는 수술제거 요법이 보편화되어 있다. 수술적 요법에는 구내법(Eagle, 1948)과 구외법(Loeser, Caldwell 1942)이 있다. 구내법은 편도와의 후벽을 촉진하여 경상돌기의 침단부를 확인한 후 구개인두근을 통하여 돌기를 노출시키고 침단부의 골막을 박리시켜 노출된 돌기를 절단해주는 방법으로 비교적 술식이 쉽고 이상경상돌기를 좀더 쉽게 관찰할 수 있으며 외부흉터가 남지 않는다는 장점이 있는 반면, 세균에 오염될 위험성이 있

고 경상돌기 상부를 관찰하기에 부적합하며 외경동맥의 분지점과의 관계를 관찰하기에는 부적당하다¹⁴⁾. 구외법은 흉쇄유돌근의 전방에서 횡행절개한 후 이하 근막을 위쪽으로 찢히고 경동맥초내의 내용물을 뒤쪽으로 전위시켜서 경상돌기를 적절히 노출시키고 근막 및 근육부착물을 모두 전위시킨 후 돌기를 절제한다. 이때 외경동맥에서 표재성 측두동맥과 상악동맥으로 분지되는 부위가 바로 경상돌기위를 지나므로 수술시 주의를 요한다. 이 술식은 주요장기를 육안으로 직접 확인하면서 수술함으로써 주요장기의 손상을 방지할 수 있다는 장점이 있다¹⁴⁾. 본 증례의 경우는 구내법을 이용하여 문제없이 절단할 수 있었다. 예후는 수술적제거 후 재발된 보고¹³⁾도 있지만 대부분 양호하다.

V. 결 론

저자들은 인두신경증으로 오인된 이상경상돌기를 구내법으로 절제한 후 증상이 소실된 1례를 경험하였기에 문헌적 고찰과 함께 보고하는 바이다.

References

1. 김성일, 김진구, 전지일 등 : 이상경상돌기증의 1례. 한이인지 17:249-252, 1974
2. 김술경, 정무권, 조중생 등 : 이상경상돌기증 1례. 한이인지 29:701-705, 1986
3. 김용선, 김호성, 함태영 : 이상경상돌기증의 1례. 한이인지 26:884-887, 1983
4. 송인철, 염동훈, 윤상민 등 : 이상경상돌기증의 2례. 한이인지 28:83-88, 1985
5. 심상섭 : Elongated styloid process의 1례. 대한의학협회지 4:1078-1079, 1961
6. 이강혁, 조성현, 이상찬 등 : 이상경돌기증의 1례. 한이인지 26:158-162, 1983
7. 장병일, 최인환, 안경성 등 : 이상경상돌기증 1례. 한이인지 21:939-941, 1978
8. 정재봉, 변우현, 박해수 등 : 이상경상돌기증 1례. 한이인지 24:132-135, 1981
9. 최성기, 이가인 : 이상경상돌기증의 1례. 한이인지 15:305-307, 1972
10. 최윤창, 조중환 : 흥미있는 이상경상돌기증 2례. 한이인지 31:486-491, 1988
11. Baugh RF, Stocks RM: Eagle's Syndrome: A Reappraisal. ENT journal 72:341-344, 1993
12. Blatchford SJ, Coulthard SW: Eagle's Syndrome: An Atypical Cause of Dysphonia. Ear, Nose and Throat Journal 68:48-51, 1989
13. Butler EC, Tarsitano JJ: Dysphagia and ossified stylohyoid ligament. Laryngoscope 79:499-501, 1969
14. Chase DC, Zarmen A, Bigelow WC et al: Eagle's syndrome: A comparison of intraoral versus extraoral surgical approaches. Oral Surg Oral Med Oral Pathol 62:625-629, 1986
15. Christiansen TA et al : Styloid process neuralgia. Arch Otolaryngol 101:120-122, 1975
16. Eagle WW : Elongated styloid process : further observation and a new syndrome. Arch of Otolaryngol, 47:630-640, 1948
17. Eagle WW: Elongated styloid process: Symptoms and treatment. Arch of Otolaryngol, 67:172-176, 1958
18. Gossman JR, Tarsitano JJ: The stylo-stylohyoid syndrome. J ORAL SURGERY 35: 555-590, 1977
19. Kaufman SM : Styloid process variation. Arch of Otolaryngol, 91:460-463, 1970
20. Krespi YP, Shugar JMA, Som PM : Stylohyoid syndromes: An un-common cause of pharyngeal and neck pain. Am J Otolaryngol 2:358-360, 1981
21. Langlais RP, Miles DA, Van Dis ML et al: Elongated and mineralized stylohyoid ligament complex: A proposed classification and report of a case of Eagle's syndrome. Oral Surg Oral Med Oral Pathol 61:527-532, 1986
22. Murthy PSN, Hazarika P, Mathai M et al:

- Elongated styloid process:an overview.Int J Maxillofac Surg 19:230-231,1990*
23. Schroeder WA : *Traumatic Eagle's syndrome. Otolaryngol-Head and Neck Surgery 104: 371-374,1991*
 24. Sheno PM : *Stylohyoid syndorme.J Laryngo Oto 86:1203-1211,1972*
 25. Smith RG, Cherry JE: *Traumatic Eagle's syndrome:Report of a Case and Review of the Literature.J Oral Maxillofac Surg 46: 606-609,1988*
 26. Steinmann EP : *A new light on the pathogenesis of the styloid syndrome.Arch of Otolaryngol 91:171-174,1970*