

## 요로결석

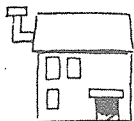
요로결석은 문자 그대로 소변이 콩팥에서 생성되어 체외로 배출될 때까지의 통로에 결석이 존재하는 병을 말한다. 간혹 일반인들이 이를 오해하여 음식물 속에 돌이 섞여서 생기는 것으로 생각하는데, 음식물은 창자를 통과하여 항문으로 배설되는 것으로 요로와는 완전히 별개의 통로이니 이 때문에 가끔 폭소가 벌어지곤 한다. 또한 흔히 담석증과도 혼동하는데 이 병은 쓸개에 돌이 생긴 병으로 요로결석과는 전혀 다른 것이다.

요로결석은 요중에 칼슘염이나 수산염 또는 인산염, 요산염 등이 너무 많이 배설되거나 결석형성을 방지해 주는 억제인자가 정상인보다 적은 경우에 이들 물질들이 소변 내에서 침전하여 응결되면서 생기게 된다.

요로결석은 결석이 발견되는 부위에 따라 신결석, 요관결석, 방광결석, 요도결석 등으로 나누는데 대부분의 결석은 콩팥에서 만들어져서 요관을 통해 방광으로 내려오다가 도중에 좁은 부위에 걸린 경우이며 특히 요관 즉 콩팥에서 만들어진 소변이 방광까지 내려가는 좁고 긴 관의 입구와 출구 부위에 잘 걸리게 된다.

이렇게 결석이 요로를 막게 되면 소변의 원활한 배출이 힘들게 되며 요관은 이를 극복하기 위해 심한 연동운동을 하며 요동을 치게 되고 막힌 상부가 억지로 늘어나게 되어 엄청난 옆구리 통증을 일으키게 되는데 그 고통이 아기를 출산할 때보다 더 아프다고 하니 가히 그 심한 정도를 추측할 수 있겠다.

미국의 경우 전 인구의 12% 정도가 일생 동안 적어도 한번 이상 요로결석으로 인해 고통을 받는다고 하며 최근 우리나라에서도 식생활의 서구화와 함께 그 발생빈도가 매우 증가된 것으로 생각된다. 과거에는 남자에서 여자보다 더 잘 생기는 것으로 간주되었



양 승 철

연세의대 비뇨기과학교실

**요로결석은**  
**심한 옆구리 통증**  
**뿐만 아니라**  
**구역질과 구토 등을**  
**동반하게 되어**  
**간혹**  
**급성위염 또는**  
**장염으로**  
**오인되기도**  
**하지만 대부분**  
**요로결석은**  
**소변에 피가 섞여**  
**나와 색이 붉기**  
**때문에**  
**구별될 수 있다.**

으나 근래에 오면서 남  
 녀 공히 같은 빈도를 보  
 여 여기에서도 남녀 평  
 등이 이루어지는 모양  
 이다.

진단 당시에 결석의  
 크기는 매우 다양하여  
 쌀알크기 정도에서 마  
 치도 사슴뿔처럼 생겨  
 서 녹각석이라고 이름

지어진 콩팥을 꽉 채운 매우 큰 결석도 있는데 작은 고추가 맵다고  
 통증의 정도가 결석이 작은 경우에 더 심하게 나타나는 경우가  
 많다.


요로결석은 심한 옆구리 통증 뿐만 아니라 구역질과 구토 등을  
 동반하게 되어 간혹 급성위염 또는 장염으로 오인되기도 하는데  
 대부분의 요로결석은 소변에 피가 섞여 나와서 색깔이 붉기 때문  
 에 구별될 수도 있다. 혈뇨의 경우 반드시 육안적으로 구별할 수  
 있는 것은 아니며 현미경으로 관찰해야 식별할 수 있는 경우도  
 매우 많으므로 유의해야 한다.

흐르는 물은 깨끗하지만 물이 고여서 오래 멈추어 있게 되면  
 부패하듯이 결석으로 인하여 소변이 정상적으로 흘러가지 못하면  
 신장이 늘어날 뿐만 아니라 감염을 일으킬 수 있어 때로 심한 옆  
 구리 통증과 함께 심한 고열을 동반한 신우신염 증세를 보이기도  
 한다.

통증을 호소하는 요로결석 환자의 등 뒤쪽 마지막 갈비뼈 바로  
 아래 부위를 가볍게 손으로 치면 자지러지게 압통을 느끼게 된다.  
 간혹 요관결석 환자가 음낭이나 고환 또는 질에 통증을 느끼는  
 경우도 있는데 이는 신경자극에 의한 것으로 방사통이라 한다.

일반적으로 요로결석 환자는 겨울보다는 더운 여름에 많은데,  
 이유는 땀을 많이 흘리게 되면 소변이 농축되므로 요중의 결석인  
 자들이 더욱 잘 침전하게 되어 결석을 형성하기 때문이다.

요로결석을 너무 장기간 방치하는 경우 콩팥이 늘어 나면서 그  
 기능을 잃게 되어 신장적출이 요구되는 경우도 있으며 드물지만



## 특집/비뇨·생식기 질환

암이 발생하는 경우도 있으니 요로결석이 의심되는 경우 전문의의 적절한 치료를 받는 것이 현명하다.

요로결석의 진단은 대부분의 경우 그 증상이 심한 옆구리 통증과 혈뇨, 그리고 등 뒤쪽의 압통과 구역질, 구토 등



으로 비교적 특징적이므로 이들 증상 만으로도 대강 짐작할 수 있으나 소변검사, 방사선검사, 초음파검사 등으로 쉽게 진단할 수 있다.

**요로결석의 진단은 특징적인 증상만으로도 짐작이 가능하지만 소변검사, 방사선검사, 초음파검사 등으로 쉽게 진단할 수 있다.**

요로결석은 그 성분이 칼슘을 함유한 경우가 많으므로 방사선촬영 소견에서 하얗고 선명하게 보이지만 때로 요산석과 같이 드물지만 일반적인 방사선촬영으로는 보이지 않는 경우가 있는데 이런 경우 초음파검사나 컴퓨터단층촬영 등이 도움을 줄 수 있다.

요로결석의 치료는, 그 방법을 결정하는데 있어 가장 중요한 것이 결석의 크기인데 직경 4밀리미터 이하인 경우에는 심한 통증을 진정시키고 수분섭취로 소변량을 증가시키면서 줄넘기나 뛰뛰기와 같은 운동만으로 거의 대부분이 자연적으로 빠져 나가기 때문에 특별한 수술이 필요하지 않고 진통제나 이뇨제 만으로도 치료가 가능하다.

간혹 크기가 작은 요로결석 환자들이 결석을 녹이는 약을 복용해서 치료되었다고 하는 경우가 많은데 물론 요산석이나 씨스틴석 같은 경우에는 약으로 녹기도 하나 그 발생빈도가 매우 드문 경우이고 대부분의 결석은 칼슘 함유 결석이므로 내복약에 의해서 녹지 않는 것들이다.

결석이 큰 경우에는 자연적인 배출이 힘들기 때문에 특별한 비뇨기과적인 처치를 요하게 되는데 최근 의학적 치료분야에서 대표적인 발전으로 거론되고 있는 체외충격파쇄석술은 개복수술을 하지 않고 80% 이상에서 결석을 분쇄하여 소변으로 배출시켜 해결할 수 있으니 과연 놀라운 일이 아닐 수 없다. 체외충격파쇄석

술이란 「충격파」라는 일종의 음파 에너지를 이용하여 몸 밖에서 몸 속에 있는 결석을 파괴시키는 장치인데 마치 요술과도 같은 획기적인 치료방법이다.

또한 내시경을 이용해서도 복부를 절개하지 않고 신장이나 요관



및 방광 등에 있는 결석을 제거할 수 있는데 이러한 기술들은 최신의 발달된 의료가거나 장비가 가져다 주는 결과이다. 그러나 개복수술이 필요없는 것은 아니며 아직도 드물지만 꼭 필요한 경우가 있으며 그 중요성이 결코 무시될 수 없다 하겠다. 최근 이들 개복수술로 인한 술후 통증과 보기 싫은 수술상처를 줄여주기 위해서 복강경수술이 연구되고 있는데 앞으로 개복수술을 요하는 요관결석환자에서 피부에 작은 구멍만으로 이들 결석을 제거할 수 있게 되었다.

요로결석은 일차치료 후 재발률이 7년 이내에 대략 60% 정도로 매우 높기 때문에 그 예방법이 매우 중요시되고 있다. 최근 체외 충격파쇄석술, 내시경시술, 복강경수술 등 좋은 치료방법들이 개발되기는 하였으나 그 비용이 많이 들 뿐만 아니라 어느 정도의 신체적 부담을 피할 수 없기 때문에 요로결석의 예방법이 아직도 많이 연구되고 있다.

요로결석의 원인은 한가지만으로 설명하기는 불가능하며 여러 가지 요인에 의한 것이므로 따라서 그 예방법도 그 원인에 따라 다양할 수밖에 없다. 적절한 예방책을 강구하기 위해서는 결석성분과 대사성 이상 유무에 따라 특수한 투약이 요구되기도 하는데 일반적인 예방대책은 가장 보편화되어 있으나 또한 가장 중요한 것으로 소변량이 최소한 하루 2내지 3리터 이상 나오도록 수분을 많이 섭취하는 것이며 칼시움이나 수산 등이 많이 함유된 음식을 조절하여 섭취하거나 비만한 사람의 경우는 체중을 줄이는 것 등이 있다. ㉘

**요로결석의 원인은 한가지 만으로 설명하기는 불가능하며 여러가지 요인에 의한 것이므로 그 예방법도 원인에 따라 다양할 수밖에 없다.**