

골반의 기능평가 및 치료에 관한 고찰

안산전문대학 물리치료과

구 회 서

A Study on Pelvic Girdle Function Assessment and Treatment

Hee Suh Koo. M.P.H. R.P.T.

Dept. of Physical Therapy, An San Junior College

— ABSTRACT —

The correlation between mobility abnormalities and positional findings(pelvic asymmetry) is essential for complete pelvic girdle evaluation.

For mobility tests, there are four tests include :

1. Standing forward bending test.
2. Seated forward bending test.
3. Posterior anterior sacral pressures.
4. Kinetic test.

To determine specific pelvic dysfunction, positional findings should be assessed with bony landmarks. According to the assessment findings, the suggested order of treatment is as follows.

1. Pubic malalignment
2. Sacroiliac dysfunction.
3. Iliosacral dysfunction.

Many of the pelvic dysfunctions will respond to the simplified approach as shown in this paper but some dysfunctions will require more specific treatment.

차 례

I. 서 론

II. 골반의 기능평가

1. 자세상의 평가
2. 근육기능 평가
3. 골표시점 평가

4. 가동성 평가

5. 골반치료의 순서

III. 기능부전의 진단 및 치료기술

1. Innominate의 upslip
2. Innominate의 downslip
3. Superior pubes
4. Inferior pubes

5. Unilateral sacrum flexed on left
6. Unilateral sacrum extended on right
7. Forward sacral torsion to left on left axis
8. Backward sacral torsion to left on right axis
9. Bilateral sacrum flexed
10. Bilateral sacrum extended
11. Anterior ilial rotation
12. Posterior ilial rotation
13. Inflare ilium
14. Outflare ilium

IV. 결론

참고문헌

I. 서 론

해부학적 측면에서 볼 때 골반은 6개의 뼈와 8개의 관절, 60여개의 크고 작은 근육들이 작용하고 있으며 건축물로 볼 때 가장 중심되는 구조와 같아서 위로는 머리·허리로부터 영향을 받으며 아래로부터 하지의 영향을 받는다.

따라서 기능부전(dysfunction)의 원인을 규명하고 치료를 계획하려면 여러 가지 측면에서의 전반적인 검사와 골반 자체 기능에 대한 상세한 검사가 필요하다.

특히 기능부전의 경우 직접·간접적인 외상(trauma)을 입은 후 적응현상으로 인해 오래 세월이 지난 후에야 비로소 증상으로 나타나게 되므로 세심한 평가가 필요하다.

모든 인체의 생리조직들은 적응능력으로 인해 외부에서 가해진 힘에 대해 조직의 탄성이 대처하지 못하면 곧이어 대상부전(decompensation)이 시작되게 된다. 아주 경미한 외상(trauma)일 지라도 때로는 시간의 경과에 따라 대상부전을 초래한다. 따라서 골반의 기능 평가에는 골반 자체의 내부적기전(intrinsic mechanism) 평가와 함께 외부적기전(extrinsic mechanism)에 대한 평가가 시행되어야 한다.

II. 골반의 기능평가

1. 자세상의 평가

중력선이 통과하는 부위의 S자 만곡 혹은 C자 만곡 여부를 유의해 본다.

그림 1과 같이 머리와 천골기저부(sacral base)가 각기 다른 위치에 있으면 적응하기 위한 변화로 인해 생긴 문제가 있다고 본다.

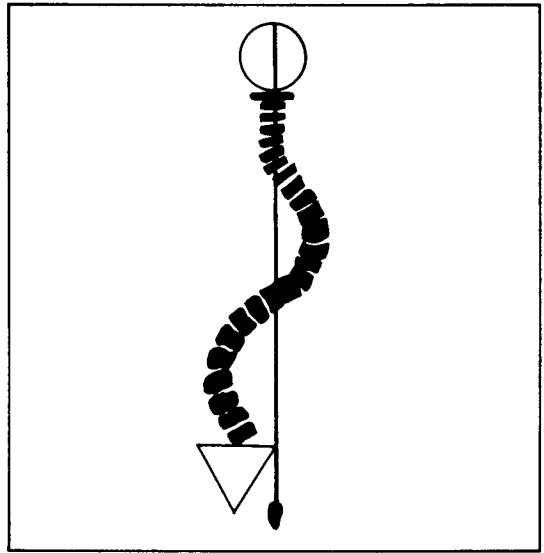


그림 1

1) 전방(anterio aspect) 기립 자세

눈 기준면(eye plane), 목선(neck line), 쇄골(clavicle), 허리각(waist angle), 어깨회전(shoulder rotation), 전상장골극(A.S.I.S), 대퇴위치(femur position), 슬개골 및 경골(patella, tibia), 내과(medial malleoli) 등의 대칭성여부와 해부학적 경계표(landmark)를 평가한다.

2) 측방(lateral aspect) 기립 자세

중력선(line of gravity)이 통과하는 위치에 따라 각 부위의 정렬(alignment)상태와 척추만곡(spinal curve)의 이상 유무를 평가한다(그림 3). 골반의 정상 위치는 후상장골극(P.S.I.S)과

치골 결절(pubic tubercle)을 연결한 선이 그림 2와 같이 수평면 상에서 30°정도이며 천골(sacrum)은 수평면에서 볼 때 수직에 보다 가깝고 전상장골극(A.S.I.S)과 후상장골극(P.S.I.S)은 수평에 가깝게 측정된다.

척추후만 및 전만의 정도가 증가된 경우 그림 3과 같이 전만증(lordosis), 후만증(sway back), 편만증(flat back)의 자세가 생기며 골반의 기능에 지대한 영향을 미치게 되므로 골반의 평가는 자세 및 요추와 고관절, 골반 정렬과 몸 전체, 근육의 과도한 활동 등에 대한 내용이 포함되어야 한다.

3) 후방측면(posterior aspect)

약간 거리를 두고 뒤에 서서 평상시 습관대로 서있게 한다. 먼저 머리의 위치가 천추의 증양부 및 발 기저부 위에 위치하는 가를 중력선에 근거하여 평가한다.

그림 1과 같이 천추 위치와 머리의 위치가 다르다면 균형에 필요한 적응변화가 생긴 경우에 해당된다.

그 외에 유양돌기(mastoid process), 삼각근

의 위치, 견갑대의 상하각 및 내측면, 장골능, 허리각, 후상장골극(P.S.I.S) 둔부주름, 무릎위치, 대퇴경골각, 아킬레스건 및 발, 발가락의 위치와 대칭선을 평가한다.

4) 최대 신전(axial extension) 자세

최대 신전(axial extension)은 척추를 최대한 높이로 신전하여 척추가 최적의 위치에 놓이므로 최소의 근육활동으로 자세를 유지할 수 있다. 이 자세는 항 중력근의 근수축이 최소화되고 인대(ligament)나 근막긴장(fascial tension)에 의해 안정성(stability)이 유지된다. 최대 신전(axial extension)시 정상인 경우는 대칭성이 나타나지만 기능부전이 있는 경우 비대칭성이 더욱 증가된다.

습관적 자세에서는 비대칭성이 있으나 최대 신전시 대칭성이 회복된다면 환자의 자세가 문제를 야기시켰을 뿐 골반 자체의 문제는 없는 것으로 볼 수도 있다. 이와 반대로 비대칭성이 더욱 증가한다면 골반 내부의 병변을 의심할 수 있다.(최대 신전은 그림 4와 같이 환자의 상악골(maxilla)을 약간 후방으로 밀고 후두

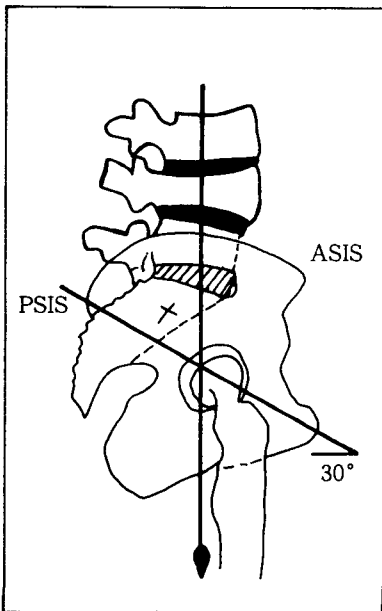


그림 2

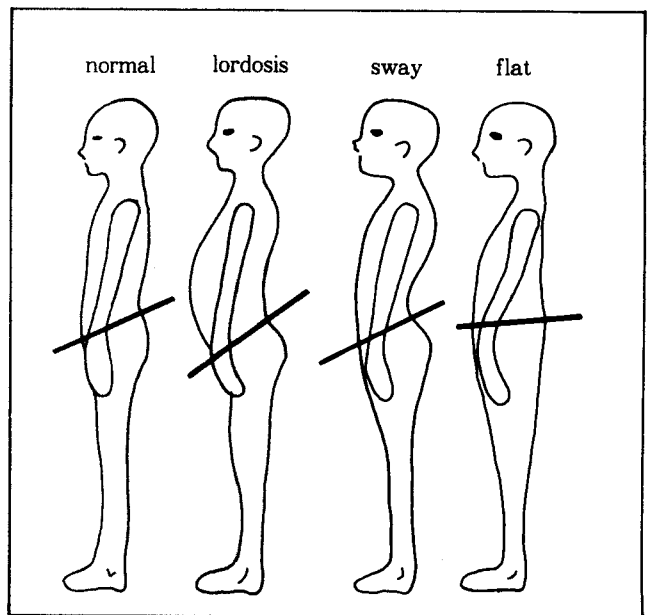


그림 3

(occiput)를 약간 들어 올리면서 몸 전체를 앞뒤로 흔들며 몸의 중심이 기저부 중앙부에 오도록 한 자세임)

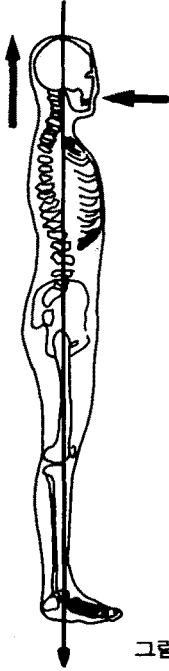


그림 4

2. 근육기능(intrinsic mechanism)의 평가

뼈의 움직임을 일으키는 요소는 근육, 중력, 외부 힘 혹은 외상(trauma)이다. 근육은 수축시에 뼈의 스윙, 스핀(swing, spin) 등의 운동범위를 일으킨다. 뼈에 작용하는 근육의 힘은 그림 5에서 F로 표시된다.

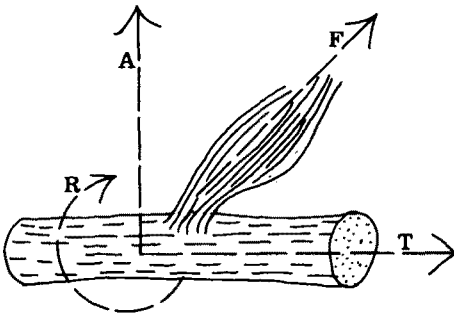


그림 5

이 힘은 세 요소로 나타나는데 (A)는 뼈의 긴 축을 따라 작용되는 힘이며 (R)은 회전(rotation) 혹은 스핀(spin)으로 작용하는 힘이고 (T)는 관절을 통과하여 작용하는(transarticular) 힘의 요소이다.

골반의 운동은 고관절 운동과 요천추 접합부 운동의 결과로 일어난다. 골반은 한 단위(unit)로서 전방, 후방회전(forward, backward rotation), 경사(tilt), 측면경사(lateral tilt)시에 움직인다. 몸의 다른 부위와 마찬가지로 골반도 관절을 통과하는 다관절 근육(multi joint muscles)의 영향을 받게 된다. 다음은 골반에 영향을 미치는 근육을 평가해 본 것이다.

1) 요방형근(quadratus lumborum)

<longitudinal, multi joint muscle>

근사(approximation)의 법칙에 의해 근수축시 뼈의 양쪽 부위가 서로 가까워지면서 골반의 측면경사가 생긴다. 또한 이 근육은 천추위의 장골(ilium)에 상부전위(cranial displacement)가 유지된다.

2) 복직근(abdominal muscle)

<longitudinal, multi joint muscle>

내장기관 보호 및 호흡보조작용에 참여하고 요천각(lumbosacral angle)을 유지하므로 복직근의 기능부전은 요천각의 변화를 초래한다.

3) 장요근(iliopsoas)

<longitudinal, multi joint muscle>

구축시 요추전만(lumbar lordosis)을 증가시키고 고관절 굴곡을 일으킨다.

4) 대둔근(gluteus maximus)

<short multi pennate muscle>

천장관절과 고관절에 가깝게 연결되어 관절을 넘어선 힘(transarticular force)을 생성하는데 기여한다.

5) 슬건(hamstring)

<longitudinal multi joint muscle>

골반 관절에서 멀리 부착되어 있으며 요천추각의 감소에 영향을 준다. 한쪽의 슬건만 작용기 장골(ilium)의 후방 염전(posterior torsion)을 초래할 수 있다.

6) 천극근(erector spinae)

근수축시 요추와 척추관절의 전단(shear)을 감소시킨다.

7) 대퇴직근(rectus femoris)

장골의 전방회전을 돕는다. 약화시 비대칭 및 골반기전에 장애를 초래한다.

3. 골 표시점(bony landmark)

골반의 기능부전을 평가하기 위해서 가장 중요한 골 표시점은 다음과 같다(그림 6 참조).

- ① 장골능(iliac crest) : 횡단면(transverse plane)상에서 양쪽의 수직 높이를 비교한다. 기립자세, 복와위, 앙와위에서 검사한다. 검사된 내용에 따라 inflare/outflare, anterior 혹은 posterior rotation 및 무명골의 upslip/downslip의 문제가 평가될 수 있다.
- ② 치골결절(pubit tubercle) : 앙와위(supine) 자세에 치골(pubes)의 cephalad/caudal 상

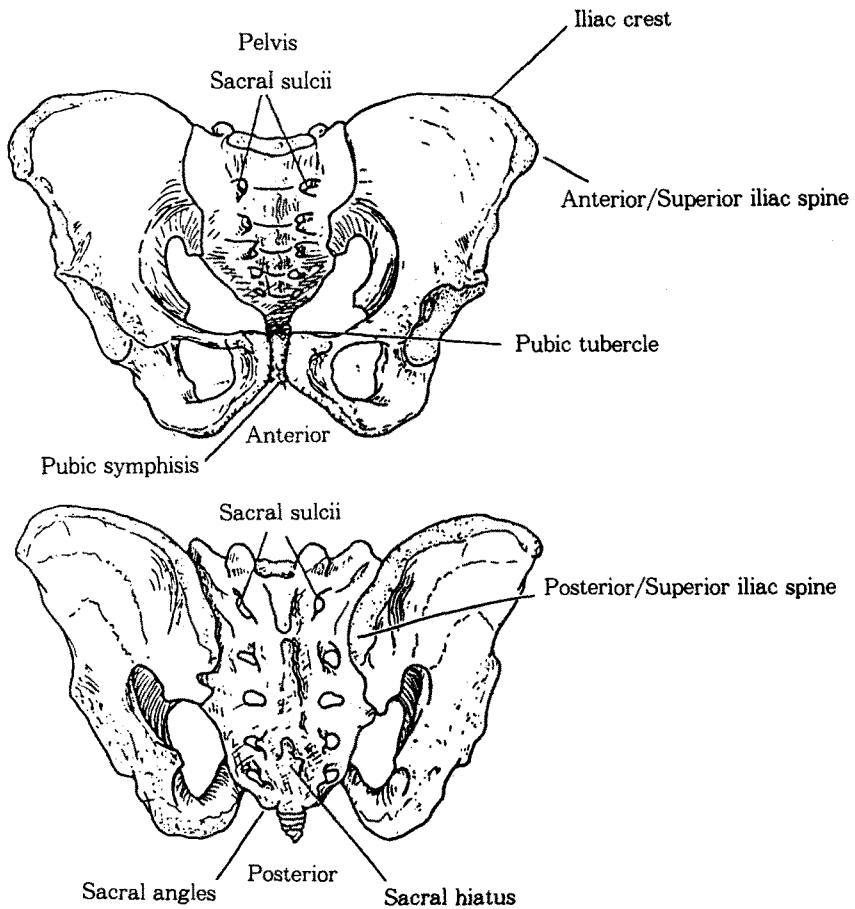


그림 6

때와 무명골의 upslip/downslip을 평가한다.

- ③ 전상장골극(antero superior iliac spine) : Inflare/outflare, anterior/posterior rotation upslip/downslip inominate를 평가하는데 적용한다.
- ④ 후상장골극(posterior superior iliac spine) : 직립자세 및 앉은 자세 상의 전방굴곡 검사에 필요한 부위이다. Superiority와 posteriority를 규명하고 sacral base를 찾아낼 때도 사용한다.
- ⑤ 천골 기저부(sacral base) : 양쪽을 상대적으로 비교해보아 posteriority가 있는 쪽을 찾아, 천추(sacrum)의 회전(rotation) 문제를 규명한다.
- ⑥ 천골구(sacral sulcii) : 천추의 굴곡 및 토존(sacral flexion, torsion)을 규명한다.
- ⑦ 하방측면각(inferior lateral angle) : 천추의 후방정도(posteriority)와 아래로 내려온 정도(inferiority)를 각 자세에서 평가한다.

4. 가동성평가(mobility test)

골반기능의 평가는 가동성 여부(질적, 양적, 운동의 방향)와 골 표시점 이상(골반의 비대칭성)이 가장 핵심적인 내용이다. 문헌상에는 많은 방법이 있으나 다음은 일반적으로 사용되는 가동성 검사이다.

1) 기립전방굴곡 검사(standing forward bending test)

어느 쪽의 무명골에 병변이 있는가를 보는 검사로서 환자의 뒤에 서서 후상장골극 양쪽에 엄지손가락을 대고 환자가 충분히 허리를 전방굴곡 하는동안 어느 편이 후상장골극이 상방으로 올라가는지 평가한다. 상방으로 올라간 쪽의 장골(ilium)은 기능부전이 있음을 의미한다.

2) 앉은 자세상의 전방굴곡검사(seated forward bending test)

장골(ilium)에 대해 천골(sacrum)이 어떻게 움직이는가를 보아 제한이 있는 천골을 찾아낸다. 환자의 발이 바닥에 잘 놓인 자세가 되도록 한다. 검사자는 환자의 뒤에 앉아서 천골 기저부에 자신의 눈높이가 오도록 한 후 양쪽 후상장골극에 엄지손가락을 둔다. 환자가 허리를 천천히 전방굴곡 하는동안 기능부전이 있는 부위의 후상장골극은 상방으로 향하게 된다.

3) 후방전방 천골압박(posterior anterior sacral pressure)

천골 기저부에서 후방에서 전방쪽으로 압박을 양쪽에 각각 적용해보고 천골구(sacral sulcus)의 가동성을 살펴본다.

4) 스토크검사(Stork test-kinetic test)

천장관절(sacroiliac joint)의 가동성을 평가할 수 있는 검사로 한쪽 다리로 서고 검사할 다리는 무릎을 굴곡하여 고관절 위치까지 들어올려 후상장골극(PSIS)과 천추추체돌기(spinous process)에 각각 엄지손가락을 두고 검사하고자 하는 쪽의 후상골극이 상대적으로 더 낮아지면 정상이다.

5. 골반(pelvis) 치료의 순서

골반치료시 치료 순서는 골반의 생체 역학적 기능부전을 치료할 때 만족할 만한 결과를 얻기 위해 매우 중요하다. 치료순서가 잘못되면 변화가 없던지 혹은 결과가 별로 좋지 못하다.

올바른 치료 순서는 다음과 같다.

- ① Upslip/down slip of innominate
- ② Pubes
- ③ Sacrum
- ④ Ilium

Ⅲ. 기능부전에 대한 진단 및 치료기술

1. 진단명 : Innominate의 upslip

장골능, ASIS, pubes, 등의 위치가 상방으로 올라가 있고 다리길이에 차이가 있다.

치료순서(그림 7 참조)

1. 병변쪽 다리를 아래쪽으로 끌어당긴다.
2. 외전, 내전을 부드럽게 시도하여 가장 이완된 위치를 찾는다.
3. 30~60초 동안 견인후 빠르게 trust 동작을 시도한다.

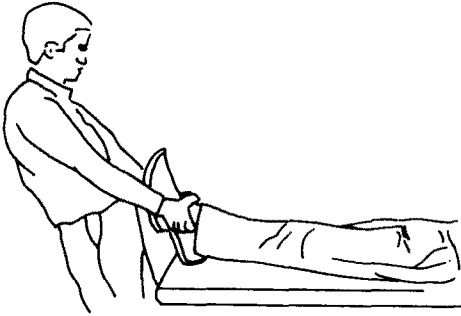


그림 7. Treatment of an up-slipped Innominate

2. 진단명 : Innominate의 downslip

장골능, ASIS, pubes 등의 위치가 하방으로 내려와 있다.

치료순서(그림 8 참조)

1. 병변쪽이 위로 올라가도록 하여 옆으로 눕는다.
2. 치료사의 한 손은 치골의 하방에, 다른 한 손은 좌골결절에 둔다.
3. 환자가 숨을 내 쉴 때 머리 방향으로 밀어올리는 힘을 적용한다(혹은 병변이 있는 쪽 다리로 서서 뛰어 오르고 내리기를 동작을 시켜도 된다.).

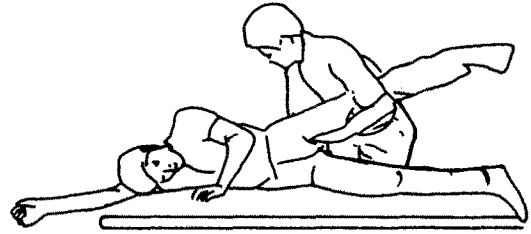


그림 8. Treatment of a down-slipped innominate

치골의 기능부전

양쪽 치골결절을 촉진하여 대칭성을 비교해 본다.

다음의 도표와 같이 검사 결과에 따라 진단을 내릴 수 있다.

진단	병변	Standing Flexion Test	Pubic Tubercle	Inguinal Ligament
상방 치골	오른쪽	오른쪽 양성	오른쪽 높음	오른쪽 압통
	왼쪽	왼쪽 양성	왼쪽 높음	왼쪽 압통
하방 치골	오른쪽	오른쪽 양성	오른쪽 낮음	오른쪽 압통
	왼쪽	왼쪽 양성	왼쪽 낮음	왼쪽 압통

3. 진단명 : 상방치골(superior pubes)

치료순서(그림 9 참조)

1. 병변이 있는 다리를 침대 밑에 내린다.
2. 반대편의 A.S.I.S.를 고정한다.
3. 굴곡, 내전의 방향으로 등척성 근 수축을 3~5번 반복한다.

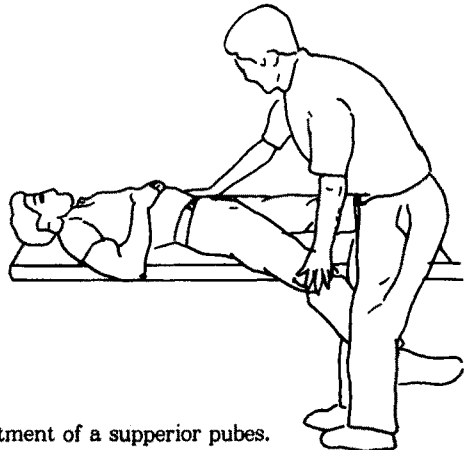


그림 9. Treatment of a superior pubes.

4. 진단 : 하방치골(inferior pubes)

1) 치료순서(그림 10 참조)

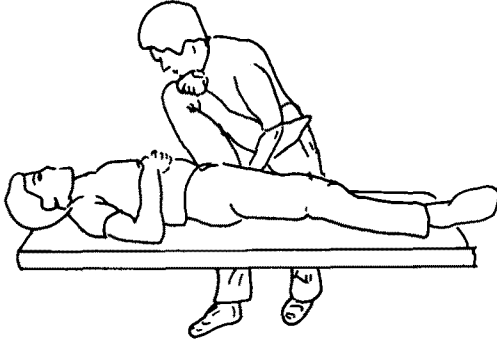


그림 10. Treatment of a inferior pubes

2) 천장골 기능부전

1. 치료해야할 부위의 무릎과 고관절의 굴곡을 약간 내전, 내회전 되도록 하여 한 손으로 고정하고
2. 다른 손의 손바닥을 사용하여 좌골조면(ischial tuberosity)을 상방으로 올리며 등척성 근수축을 연이어 다음의 예와 같이 실시한다.

(예 : “내 손을 무릎과 엉덩이로 밀어보세요”
“힘을 빼세요”

- 이때 치료사는 좌골조면을 좀더 위로 민다-

“다시 아래쪽으로 밀어보세요”

“힘을 빼세요”

- 다시 약간 좌골조면을 위로 민다.-)

3. 이러한 과정을 세 번 반복한다.

5. 진단 : Unilateral sacrum flexed on left(혹은 right)

치료순서(그림 11 참조)

1. 환자 : 복와위(prone)
2. 치료사는 왼편에 서서 왼손으로 왼쪽 천골 기저부(sacral base)에서 천장관절의 움직임을 감지한다.
3. 15°정도 다리를 외전하면서 약간 내회전한다.
4. 치료사의 손바닥으로 환자의 왼쪽 ILA에 상방 및 전방으로의 힘을 적용하는 동안(gentle), 환자는 숨을 깊게 들이쉬며 천골 기저부가 올라가는 작용을 돕게 하는데 최대한 숨을 참도록 한다. 숨을 내쉬는 동안에도 치료사는 힘을 계속 ILA에 적용한다.
5. 3~5번 반복한다.(오른쪽 sacrum이 flexed

진단	병변	Seated Flexion Test positive	천골 기저부	I.L.A 위치	요추 Scoliosis	요추전만 Lordosis	내과길이 Medial Malleouls
Unilateral flexion	오른쪽	오른쪽	전방 오른쪽	하방 오른쪽	오른쪽 convex	정상 혹은 증가	오른쪽이 길다
	왼쪽	왼쪽	전방 왼쪽	하방 왼쪽	왼쪽 convex	정상 혹은 증가	왼쪽이 길다
Unilateral extension	오른쪽	오른쪽	후방 오른쪽	상방 오른쪽	왼쪽 convex	감소	오른쪽이 짧다
	왼쪽	왼쪽	후방 왼쪽	상방 왼쪽	오른쪽 convex	감소	왼쪽이 짧다
Anterior torsion	왼쪽측오른쪽	오른쪽	전방오른쪽	후방오른쪽	오른쪽 convex	증가	오른쪽이 짧다
	오른쪽측오른쪽	왼쪽	전방왼쪽	후방오른쪽	왼쪽 convex	증가	오른쪽이 짧다
Backward torsion	왼쪽측오른쪽	오른쪽	후방오른쪽	후방오른쪽	왼쪽 convex	감소	오른쪽이 짧다
	오른쪽측왼쪽	왼쪽	후방왼쪽	후방왼쪽	오른쪽 convex	감소	왼쪽이 짧다
Bilateral flexed		양쪽	전방	후방		증가	똑같다
Bilateral extended		양쪽	후방	전방		감소	똑같다

된 것은 똑같은 방법으로 치료부위만 오른쪽으로 바뀐다.)

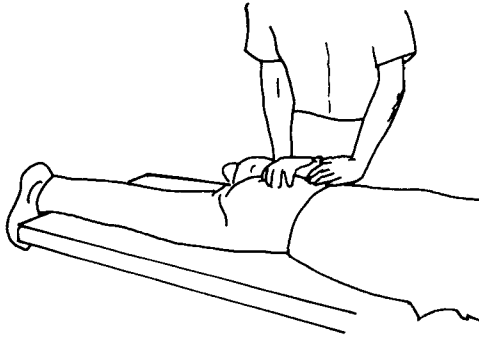


그림 11. Treatment left sacrum flexed.

6. 진단 : Unilateral sacrum extended on right (혹은 left)

치료순서(그림 12 참조)

1. 환자 : 복와위
2. 환자의 오른쪽에서 서서 오른쪽 천장관절을 감지하고 치료할 다리를 15°정도 외전시켜 천장관절을 자유로운 각도에 둔 상태에서
3. 한 손으로는 ASIS를(오른쪽) 고정하고, 다른 한 손바닥으로는 오른쪽 천골기저부를 잡고
4. 환자가 천천히 숨을 약간 들이쉬고, 센힘

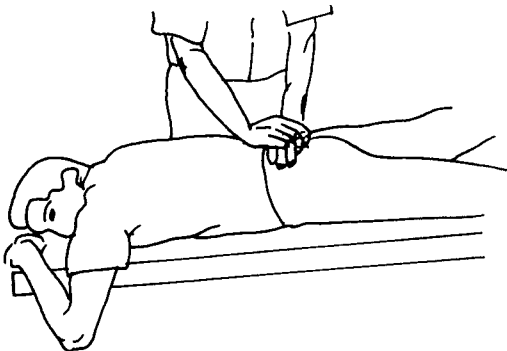


그림 12. Treatment of right sacrum extended.

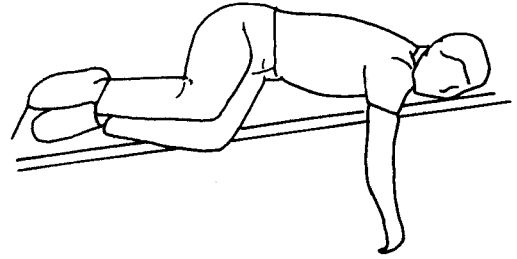


그림 13. Treatment position for L/LST

으로 숨을 내쉬도록 지시하며

5. 숨을 내쉬는 순간 오른쪽 천골기저부가 전방, 후방 쪽으로 향하도록 힘을 적용한다.
6. 3~5번 반복한다(왼쪽에 병변이 있으면 똑같은 방법을 왼쪽으로 적용한다).

7. 진단 : Forward sacral torsion to left on left axis(L/Lst)

(sacrum은 오른쪽이 굴곡되고 sacral base는 왼쪽축에서 왼쪽으로 rotate됨)

치료순서(그림 14 참조)

1. 병변이 있는 왼쪽을 바닥에 닿도록 하여 옆으로 놓는다.
2. 어깨를 회전하여(가슴이 바닥에 닿도록) 오른쪽 팔은 침대 밑으로 내려오게 한다

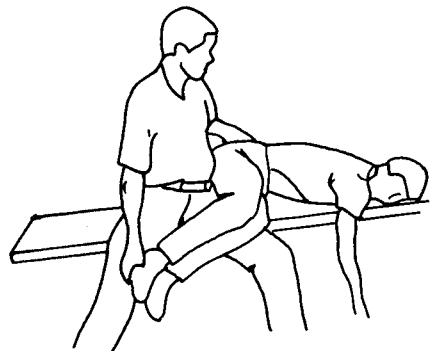


그림 14. Treatment L/LST

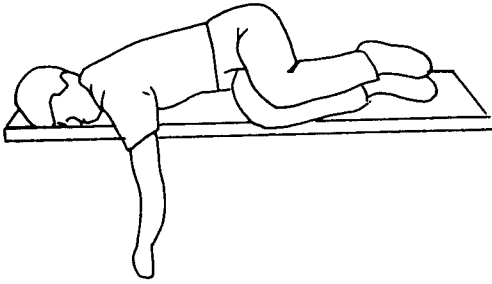


그림 15. Treatment position for R/RST

3. 요천추부에 국소화된 힘(localized force)이 적용되도록 밑으로 내려오게 하여
4. 허리를 왼쪽으로 회전하려고 할 때 등척성 근수축을 시도하고(3~5번)
5. 발목을 천장쪽으로 들어올리도록 지시하여 등척성 근수축을 실시한다(3~5번)
(R/RST은 같은 방법으로 치료하되 환자를 오른편으로 눕도록 하는 자세만 틀린다 : 그림 15 참조)

8. Backward sacral torsion L/RST

(sacrum이 왼쪽은 후방으로 신전되어 있고 sacral base는 오른쪽측에서 왼쪽으로 rotate된 상태)

치료순서(그림 16 참조)

1. 병변이 있는 쪽의 축이 바닥쪽으로 오도록 옆으로 눕힌다(오른쪽).
2. 바닥쪽에 있는 다리를 후방신전하여 보면서 천추의 굴곡을 유도한다(요천추부에서 모니터 함)
3. 위쪽의 다리를 굴곡하여 침대 아래로 내린다.
4. 허리를 회전하여 양 어깨가 거의 바닥에 닿을 정도로 튼다.
5. 허리 등척성 수축을 시도한다(3~5번)
6. 위쪽 다리를 천장쪽으로 들어올리도록 지시한 후 등척성 근수축을 시도한다(3~5번)(R/LST도 같은 방법으로 치료하나 환자가 왼쪽으로 눕는것이 다르다 : 그림 17

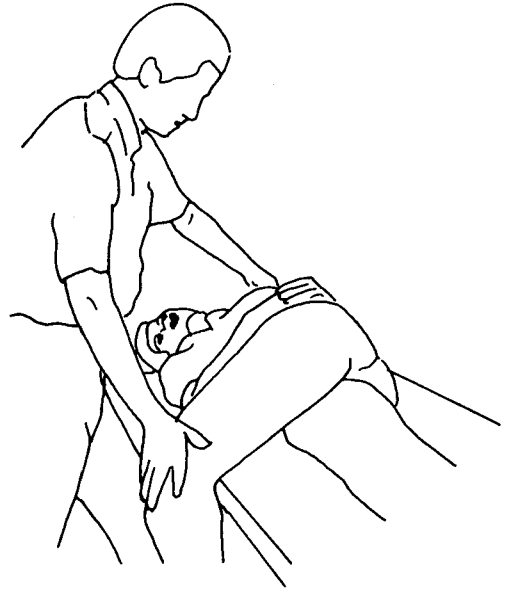


그림 16. Treatment of a L/RST

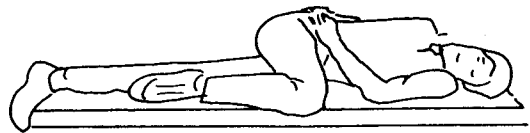


그림 17. Treatment position for R/LST

참조)

9. Bilateral sacrum flexed

치료순서(그림 18 참조)

1. 복와위 자세로 눕고 천장관절이 최대한으로 이루어지도록 양쪽 다리를 벌려 내회선한다.
2. 치료사의 손바닥은 ILA에 둔다.
3. 환자가 숨을 깊게 들이쉴 때 ILA에 위로, 앞쪽 방향으로의 힘을 적용한다.
4. 3~5번 반복한다.

10. Bilateral sacrum extended

(양쪽 천골 기저부가 후방으로 신전된 상태)

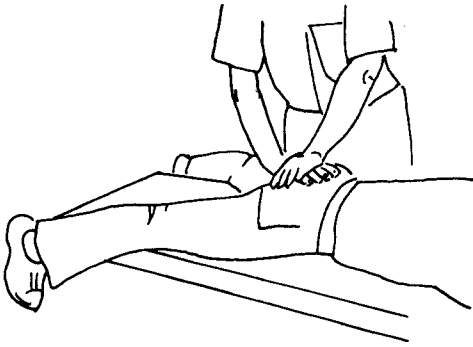


그림 18. Treatment of bilaceral sacrum flexed

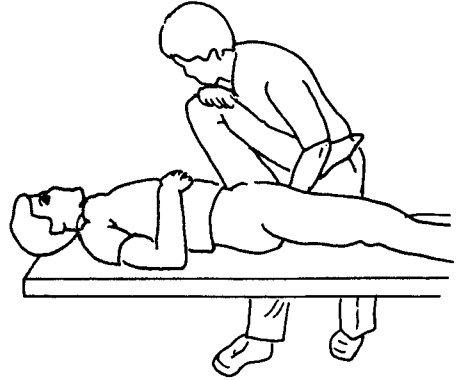


그림 20. Treatment of caudad ilia

치료순서(그림 19 참조)

1. 양쪽 다리를 벌려 내회성 한 자세로
2. 환자가 숨을 깊게 들이쉬 후 내쉬는 동안
3. ILA를 아래로 앞쪽 방향으로 힘을 적용한다.

향하게 하면서 다른 손으로는 좌골결절을 잡는다.

3. 고관절 신전근(특히 hamstring)에 등척성 근수축을 3~5번 실시한다.

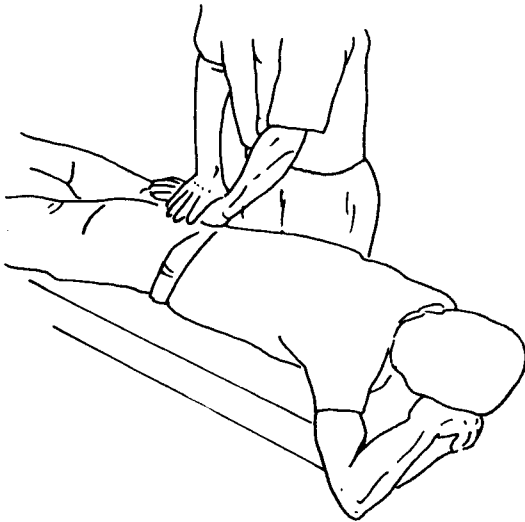


그림 19. Treatment of bilateral sacrum extend

12. Posterior ilial rotation(cephalad)

1. 복와위 자세로 눕는다.
2. 병변이 있는 다리는 침대로 내린다.
3. 반대로 ASIS를 고정한다.
4. 고관절굴곡근(특히 quadriceps)에 등척성 근수축을 3~5번 실시한다.

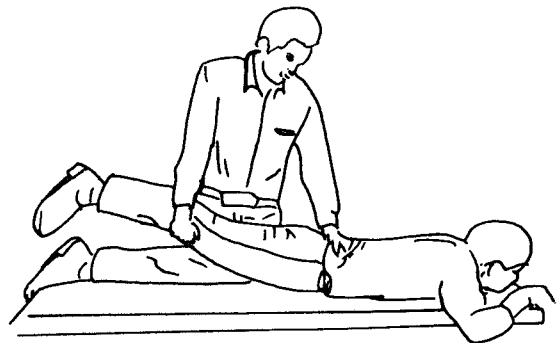


그림 21. Treatment of posterior(cephalad) ilial rotation

11. Anterior ilial rotation(caudad)

치료순서(그림 20 참조)

1. 앙와위 자세로 눕는다.
2. 고관절·슬관절을 굴곡시켜 복부쪽으로

13. Inflare ilium

치료순서(고관절 내근전을 이용한다) : 그림 22 참조

1. 병변쪽 다리를 외회선, 굴곡시킨 자세로 반대편 다리 위에 올려 놓는다.
2. 최대한계까지 무릎을 외측 이동시키면서
3. 반대편 고관절을 고정하고
4. 관절내전근(adductors)에 등척성 근수축을 3~5번 실시한다.

14. Outflare ilium

치료순서(고관절 외전근을 이용한다) : 그림 23 참조

1. 고관절 슬관절을 90°정도 굴곡시킨다.
2. 약간 내회선 시킨다.
3. PSIS에서 모니터하며 무릎을 내측으로 이동시킨 후
4. 고관절 외전근(abductors)에 등척성 근수축을 3~5번 실시한다.

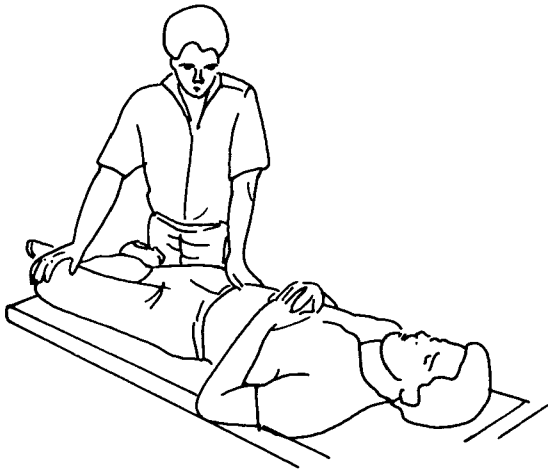


그림 22. Treatment of ilial inflare

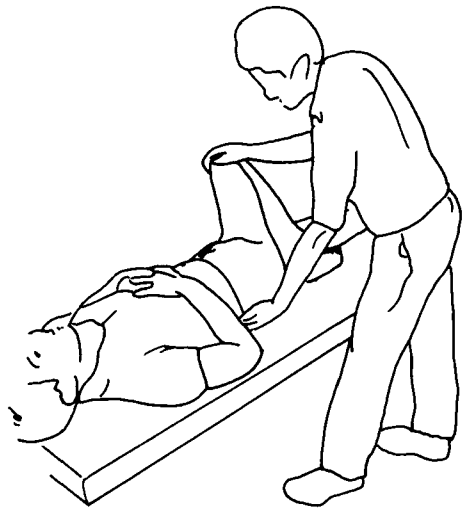


그림 23. Treatment of ilial outflare

IV. 결 론

골반의 기능을 평가하려면 자세상의 평가와 골반운동을 담당하는 근육에 대한 평가가 필요하다. 또한 골 표시점은 골반 내의 기능부전을 정확히 진단하기 위한 지표로 평가에 사용된다. 골반 가동성을 평가하기 위한 검사는 움직임과 관계되어 있는 장골·치골·천골의 상호 기능을 평가하는데 사용된다. 각각의 기능부전에 대한 진단이 내려지게 되면 등척성 근수축을 이용한 muscle energy기법을 적용하여 골반의 가동성을 회복시키고 교정한다. 이는 manual medicine에서 다루어지는 일반적인 개념을 골반에 적용시킬 수 있도록 응용한 것이므로 신체의 다른 부위에 기능 부전이 있는 경우 같은 개념을 적용하여 치료할 수 있다고 본다.

참고문헌

1. Cyriax, J. : Text book of Orthopaedic Medicine Volume 1, "Diagnosis of soft Tissue Lesion", 8th Ed., Bailliere Tindall, London, 1982.

2. Gray's Anatomy, 35th Edition, Longman, 1973.
3. Michael Philips., : "Myokinetics of Pelvis", Proceedings, International Federation of Orthopaedic Manipulative Therapists, Vancouver, Canada 1984.
4. J. F. Bourdillion. : Spinal Manipulation, 5th Ed., Butterworth Heinemann, Oxford, 1992.
5. Philip. E. : Greenman. Principles of Manual Medicine. Williams & Wilkins, 1989.
6. Philip. Winburn. : "The Sacroiliac Joint : Anatomy and Clinical Applications", The Journal of Orthopaedic Medicine, vol 13. 1991.