

□ 증      레 □

# 유방결핵 1예

충남대학교 의과대학 내과학교실

이종진 · 박상기 · 김애경 · 조해정 · 서지원 · 김주옥 · 김선영

= Abstract =

## A Case of Mammary Tuberculosis

Jongjin Lee, M.D., Sangki Park, M.D., Aekyoung Kim, M.D., Haijeong Cho, M.D.,  
Jiwon Suhr, M.D., Juock Kim, M.D. and Sunyoung Kim, M.D.

Department of Internal Medicine, Chungnam National University School of Medicine, Taejon, Korea

Mammary tuberculosis is a rare entity. The incidence of the disease varies from 0.025% to 4.5% of all surgically treated breast diseases. The surgical resection is required for diagnosis of mammary tuberculosis, since the clinician may confuse tuberculosis mastitis with either carcinoma or breast abscess. Treatment is the combination of resection and chemotherapy.

We report a case of mammary tuberculosis diagnosed by fine-needle aspiration and biopsy (FNAB), along with a review of literature.

**Key Words:** Mammary tuberculosis, fine-needle aspiration and biopsy(FNAB)

### 서      론

유방결핵은 1829년 Cooper<sup>1)</sup>에 의해 처음으로 보고된 매우 드문 질환으로, 발생률은 외과적으로 절제된 유방질환의 약 0.025% 내지 4.5%<sup>2)</sup>로 다양하다. 면역결핍질환의 빈도가 증가함에 따라 폐결핵 발생빈도가 증가하고 있으며<sup>3)</sup> 이에 따른 폐이외의 부위에도 그 빈도가 증가하고 있다<sup>4)</sup>. 특히 유방에 발생하는 결핵의 경우 유방암과의 임상양상이 비슷하여 반드시 감별을 해야하며, 치료로 병변부위의 절제 및 항결핵요법을 동시에 시행하여야 한다. 저자들은 젊은 여자에서 유방에 발생한 종물을 주소로 내원한 후 세침흡인 및 생검을 통해 진단된 유방결핵 1예를 경험하였기에 문헌고찰과

함께 보고하는 바이다.

### 증      례

**환 자:** 김 ○○, 여자 32세.

**주 소:** 분비물이 동반된 좌측 유방종물.

**현병력:** 평소 건강했던 환자로 내원 50일 전 발생한 좌측 유방종물로 개인의원에서 유방농양 추정진단하에 절개 및 배농 후 항생제를 투여하였으나 호전없이 분비물이 계속 나오고 종물의 크기가 줄어들지않아 전원되었다. 전원당시 통증 및 기침, 가래, 열 등은 없었다.

**과거력 및 가족력:** 특이사항 없음.

**이학적 소견:** 경계가 비교적 뚜렷한 약 5×4cm정도 크기의 둥근모양의 종물이 좌측유방의 유두좌측에서

## 고 찰

촉지되었으며 단단하였고 주위조직과의 유착은 없었다. 피부는 갈색모양으로 착색되어 있었고 유두좌측 주변을 따라 반흔이 있었다. 액와부위 등의 임파선은 촉진되지 않았다.

**검사 소견:** 혈액학적 검사상 백혈구  $6,200/\text{mm}^3$ , 혈색소  $13.8\text{mg/dl}$ , 혈구치  $39.4\%$ , 혈소판  $267,000/\text{mm}^3$  이었으며 생화학 검사, 소변검사, 심전도 및 흉부 X선 검사(Fig. 1)결과 모두 정상이었다.

**진단 및 치료:** 유방초음파를 실시한 결과 좌측유방에 경계가 비교적 뚜렷하지 않으며 균일하지 않은 음영의 병변이 나타났으며(Fig. 2) 세침흡인 및 생검을 시행한 결과 만성육아종성 염증으로 밝혀져(Fig. 3), 유방결핵 진단하에 Isoniazid, Rifampin, Ethambutol, Pyrazinamide를 93년 3월부터 투여하기 시작하였다. 투여 후 10개월째 종물의 크기는 줄어들었지만 주변에 새로운 병변이 발생하여 지속적으로 항결핵제를 투여하였다. 11개월째 개인의원에서 절개 및 배농을 실시하였으며 투약 후 17개월까지 재발은 없었으나 다시 새로운 병변이 발생하였고 계속 투약 후 다시 사라졌다. 투약한지 20개월 이후 환자는 추적관찰되지 않았다.

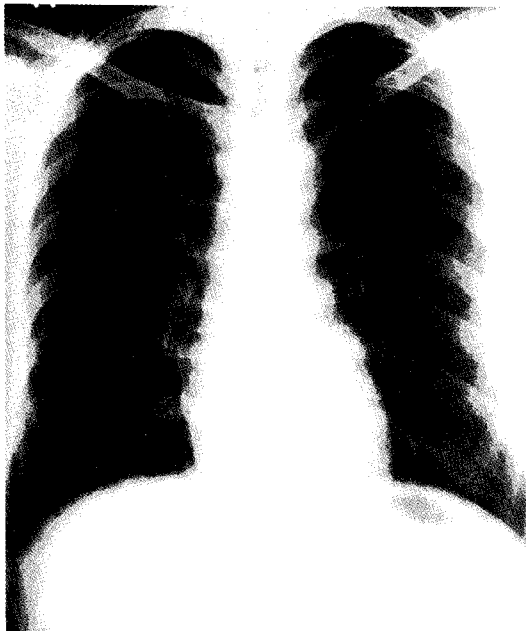
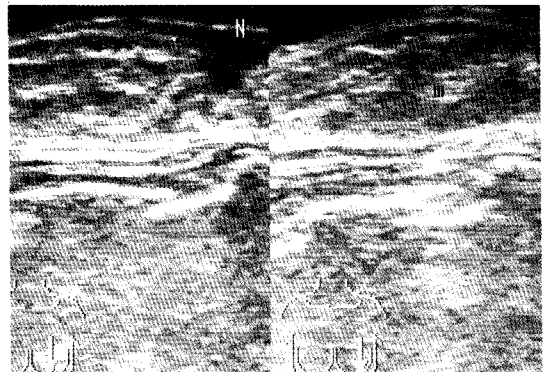


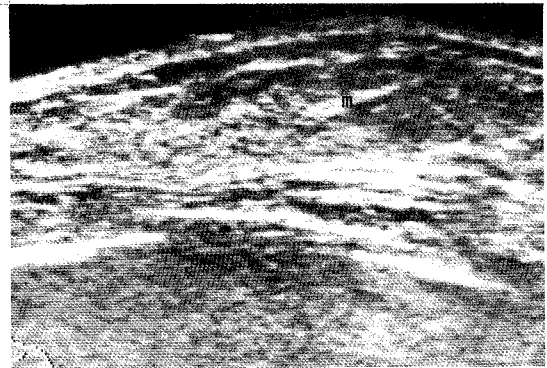
Fig. 1. Chest roentgenogram shows no abnormal findings.

유방에 발생한 결핵은 1829년 Cooper에 의한 보고 이후 1955년 까지 약 500여 정도가 보고<sup>5)</sup>되어 왔으며, 현재까지 드물지만 계속 보고되어 왔다. 인도에서의 발생빈도가 제일 높아 외과적으로 절제된 모든 유방질환의 4.5% 정도를 차지하며<sup>6)</sup>, 그외 다른 지역에서도 보고되어왔다. 서구지역에는 발생빈도가 낮아 외과적으로 절제된 유방질환의 0.06내지 1.78% 정도를 차지하며<sup>7)</sup>, 이는 대부분 발생률이 높은 지역에서 이주해온 사람에 국한되어 있다고 보고하였다<sup>8)</sup>. 현재의 발생빈도는 대체로 감소되어 외과적으로 절제된 유방질환의 약 0.1내지 1.2% 정도로 보고되고 있다<sup>9)</sup>.

유방결핵은 거의 대부분이 20내지 40대의 여자에서



A



B

Fig. 2. Breast sonography shows ill-defined, inhomogeneous echogenic lesions in Lt. breast(A,B). N: nipple, m: mass lesion

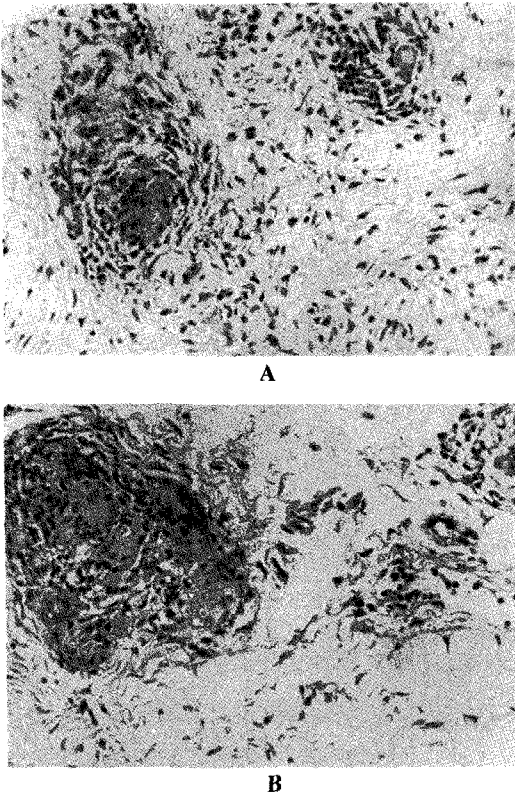


Fig. 3. Light microscopic finding shows granulomatous nodules with Langerhan's giant cells and epithelioid cells(A,B). (H&E, ×200)

발생하며 남자, 노인, 사춘기전의 여자에게는 빈도가 적다<sup>6,9)</sup>. 수유기의 여성<sup>9)</sup>, 경산부, 전에 외상을 입었던 환자<sup>10)</sup> 또는, 화농성 유방염을 앓았던 환자<sup>5,10)</sup>에게 주로 발생하며 양측성 발생은 드물다. 임상양상은 젊은 여성의 경우 대부분 화농성 유방농양과 유사한 형태를 취하며, 나이가 많은 사람의 경우 유방암의 양상과 유사한 경우가 많고 실제로 암을 동반하는 경우도 종종 있어 반드시 조직검사를 통해 감별해야 한다<sup>11,12)</sup>. 일반적으로 유방종물, 부종, 농양의 세가지 양상을 취하게되며 75%정도에서 잠행성으로 시작되는 무통의 유방종물을 주소로 내원하는 경우가 대부분이다<sup>5)</sup>. 부종의 경우 액와임파선을 침범하는 경우가 대부분이며, 농양의 빈도가 제일 적게 나타난다. 액와임파선의 위치로 보아 유방의 상외측부가 제일 빈번하게 발생하지만 어느부위라도 발생할 수 있다<sup>5,10)</sup>.

유방결핵은 일차와 이차성결핵으로 구별할 수 있으며, 일차성이라 함은 다른 부위에 결핵발생의 증거없이 유방에 직접 발생한 것으로 매우 드물며, 이차성은 다른 부위에 결핵이 있는 상태에서 유방에 발생하였을 때를 말한다. 침입양상은 혈액, 임파선을 경유하거나 주위 병변으로부터 직접적인 파급에 의해 발생한다<sup>5,10,13)</sup>. 혈액을 통한 전파는 유방에 발생하는 일차성 결핵의 기전으로 여겨지며, 임파선을 통한 전파는 유방에 발생하는 이차성 결핵의 주요 발생기전으로 유방결핵환자의 50내지 75%에서 진단당시 이미 액와임파선 결핵양성이라는 사실이 이를 뒷받침하고 있다<sup>5,9)</sup>. 일차발생부위로는 흉부 또는 복강내의 결핵이며 종격동, 액와, 경부, 복부의 직립근초 등의 임파선을 따라 전파되는 것으로 여겨진다. 주위병변으로부터 직접적인 파급에 의해 발생하는 병변부위는 주로 늑골, 흉강내, 늑연골, 흉골, 견관절 등이다. 극히 일부에서 유방조직의 손상된 부위가 객담에 있는 결핵균에 의해 직접 감염되어 발생할 수 있다고 한다. 조직학적으로 소엽에는 발생하지않고 유관에 감염되며, 따라서 유관이 확장되어있는 임신부, 수유기의 여성에게 특히 감수성이 높다.

유방결핵은 임상적, 조직학적, 방사선학적 특징에 의해 결절형, 미만형, 경화형의 세가지로 나뉘어진다. 결절형은 서서히 자라는 치즈양 육아종성 병변으로 이학적 검사상 통증이 없는 종물형태를 보이며, 유방조영술상 원형 또는 타원형의 종양으로 나타나 유방암과의 구별은 잘되지 않는다. 이후 자리면서 통증을 동반하는 피부의 궤양 및 누공을 형성하여 분비물이 나온다. 미만형은 치즈양괴사와 다발성누공이 특징인 다발성, 융합성의 병변으로 통증과 액와임파선 침범을 동반하며 방사선학적 검사상 두터워진 피부와 염증을 보이는 암(inflammatory carcinoma)형태로 나타난다. 경화형은 치즈양괴사보다 섬유성변화가 심한 형태로 나이가 많은 여성에서 주로 나타나고, 유방은 단단하게 축지되며 유두는 함몰되어 암과의 구별이 어려우며, 조직학적 검사상 육아종성변화가 심하고, 유방조영술상 짙고 균일한 음영으로 나타난다<sup>12)</sup>.

진단은 조직학적 검사 및 배양으로 하며 특징은 치즈양괴사를 동반한 염증성 육아종성병변이다. 그외 유방조영술과 경피적침습을 이용한 세포학적검사로 진단에

도움을 줄 수 있다<sup>4)</sup>. 감별진단으로는 유방암이 제일중요하며 나이가 어릴때, 통증을 동반하는 경우, 화농성 분비물이 있는 경우, 유방 이외의 다른부위에 결핵의 증거가 있는 경우 결핵의 가능성이 높다<sup>7)</sup>. 다른 감별질환으로는 외상성 지방괴사, 형질세포 유선염, 만성 화농성 유방농양, 유방이형성, 섬유선종, 육아종성 유선염, 유육종, 방선균증 등이 있다<sup>5)</sup>.

치료는 외과적 절제와 9개월정도의 항결핵제투여로 대부분이 완치될 수 있으며, 경우에 따라 반복적인 침출인으로 외과적 절제를 대신할 수도 있다<sup>13,16,17)</sup>. 외과적 절제가 특히 중요한 경우는 내과적 치료에 반응이 없거나, 호전과 악화가 반복적으로 나타나는 경우, 환자가 약복용을 잘 하지 못하는 경우, 통원치료에 대한 신뢰도가 떨어질때 등이다<sup>13)</sup>.

본 증례는 일차성으로 생각되는 결절형 유방결핵의 예로, 처음 진단당시 외과적절제를 시행하지 않고 절개 및 배농과 오랜기간의 항결핵제를 투여하였으나 호전과 악화가 지속되었기에, 진단당시 외과적 절제부터 먼저 시행하였을 경우 치료에 대한 효과가 훨씬 좋았을 것으로 기대되는 예이다.

## 요 약

저자들은 좌측유방에 분비물이 동반된 무통의 종물을 주소로 내원한 젊은여성에서 일반적인 항생제투여 및 배농등의 치료에 반응하지 않아 실시한 세침흡인 및 생검상 만성 염증성 육아종성변화로 나타나 유방결핵으로 진단된 1예를 경험하였기에 문헌고찰과 함께 보고하는 바이다.

## 참 고 문 헌

- 1) Cooper AP: Illustrations of the Diseases of the Breast; Part 1, London, England; Longman, Orme, Brown and Green. 1829;73
- 2) Hamit H, Ragsdale TH: Mammary tuberculosis. J R Soc Med 75:764, 1982
- 3) Reider HL, Cauthren GM, Kelly GD, Bloch AB, Snider DE: Tuberculosis in the United States.

JAMA 262:385, 1989

- 4) Alvarez S, McCabe WR: Extrapulmonary tuberculosis revisited: A review of experience at Boston City and other hospitals. Medicine 63:25, 1984
- 5) Schaefer G: Tuberculosis of the breast, a review with the additional presentation of ten cases. Am Rev Tuberculosis Pulmonary Dis 72:810, 1955
- 6) Gupta R, Gupta AS, Duggal N: Tubercular mastitis. Int Surg 76:422, 1982
- 7) Haagensen CD: Infections in the breast. In Haagensen CD, ed. Diseases of the breast, 3rd ed. pp384-93, Philadelphia, WB Saunders Co, 1986
- 8) Goldman KP: Tuberculosis of the breast. Tubercle 59:41, 1978
- 9) Banerjee SN, Ananthakrishnan N, Mehta RB, Parkash S: Tuberculosis mastitis: a continuing problem. World J Surg 11:105, 1987
- 10) Gilbert AI, McGough EC, Farrell JJ: Tuberculosis of the breast. Am J Surg 103:424, 1962
- 11) Miller RE, Salomon PF, West JP: The coexistence of carcinoma and tuberculosis of the breast and axillary lymph nodes. Am J Surg 121:338, 1971
- 12) Taber L, Kelt K, Nemeth A: Tuberculosis of the breast. Radiology 118:587, 1976
- 13) Hale JA, Peters GN, Cheek JH: Tuberculosis of the breast: Rare but still extant. Am J Surg 150: 620, 1985
- 14) Vassilakos P: Tuberculosis of the breast: cytologic findings with fine-needle aspiration. Acta Cytol 17:160, 1973
- 15) Raven RW: Tuberculosis of the breast. Br Med J 2:734, 1949
- 16) Wapnir IL, Pallan TM, Gaudine J, Stahl WM: Latent mammary tuberculosis: A case report. Surgery 98:976, 1985
- 17) Wilson JP, Chapman SW: Tuberculous mastitis. Chest 98:1505, 1990