

□ 증 레 □

## 기관골 신생증 2예

한림대학교 의과대학 내과학교실, 진단방사선학교실, \* 해부병리학교실\*\*

박명재 · 우인숙 · 모은경 · 이명구 · 현인규  
정기석 · 박해정\* · 양 익\* · 심정원\*\*

= Abstract =

### Two Cases of Tracheopathia Osteoplastica

Myung Jae Park, M.D., In Sook Woo, M.D., Eun Kyung Mo, M.D., Myoung Koo Lee, M.D.,  
In Kyu Hyun, M.D., Ki Suck Jung, M.D., Hae Jung Park, M.D.,\*  
Ik Yang, M.D.\* and Jung Won Shim, M.D.\*\*

Department of Internal Medicine, Department of Radiology\* and Department of Pathology\*\*  
Hallym University, College of Medicine, Seoul, Korea

Tracheopathia osteoplastica is a rare disease of unknown cause and characterized by cartilaginous or bony projection into the tracheobronchial lumen, usually not involved posterior membranous portion of tracheobronchial tree. In the past, most of the cases were diagnosed incidentally at autopsy. But after the introduction of bronchoscopy and computed tomography, antemortem diagnosis was reported. Because of initial presenting symptoms were indolent and non-specific, misdiagnosis was reported frequently and correct diagnosis was delayed usually. We report two cases of tracheopathia osteoplastica diagnosed by fiberoptic bronchoscopic biopsy.

**Key Words:** Tracheopathia osteoplastica, Lobar atelectasis, Bronchoscopy

### 서 론

기관골 신생증은 기관 또는 주기관지 점막하층에서 연골, 뼈가 자라 기도 내강내로 돌출되는 것을 특징으로 하며 그 발생원인은 아직 잘 모르는 비교적 드문 양성 질환이다<sup>1,2)</sup>. 기관골 신생증은 대개 증세가 없으며 증세가 있다고해도 만성적, 또 비 특이적인 증세를 보이기 때문에 기관지 천식이나 만성 기관지염으로 잘못 진단, 치료되는 경우가 많다<sup>2)</sup>. 과거 대부분의 환자가 사망후

부검을 통해 진단되는 경우가 많았으나<sup>3)</sup>, 기관지 내시경 및 흉부 전산화단층촬영의 도입이후 생존시 진단, 보고되는 증례가 증가하고 있다<sup>4,13)</sup>. 생존시 진단되는 경우는 객혈, 무기폐 및 기도 폐쇄 증세의 감별진단을 위해 기관지 내시경을 시행하거나 그외 전신마취를 위한 기관 삽관 도중 우연히 발견된 경우 등이 보고 되었다<sup>2)</sup>. 저자 등은 좌상엽의 무기폐로 내원한 환자와 우중엽 및 허엽 폐렴 환자에서 굴곡성 기관지 내시경 및 생검으로 진단된 기관골 신생증 2예를 보고하는 바이다.

## 증례

### 1. 증례 1

**환자:** 유○○, 여자 70세.

**주소:** 좌측 흉부 불쾌감.

**현병력:** 평소 비교적 건강하게 지내던 환자는 내원 5년전부터 간헐적으로 기침, 객담 및 운동시 호흡곤란 등이 있었으나 특별한 검사시행 받지 않았으며 대증적 치료만 받았다. 내원 3년전부터 경한 좌측 흉부불쾌감이 있었고 역시 특별한 진료 및 치료 없이 지냈다. 내원 2주전 발열, 오한, 기침, 객담 증세로 개인의원을 방문 이때 시행한 흉부방사선 소견상 좌상엽 무기폐 소견으로 전원되었다.

**과거력 및 가족력:** 특이사항 없음.

**이학적 소견:** 내원시 혈압 130/80mmHg, 체온 36.7℃, 맥박 65/분, 호흡수 12/분 이었다. 흉부 청진상 전체적인 폐음은 깨끗하였고 좌상엽의 호흡음 감소 소견을 보였다.

**검사실 소견:**

말초 혈액검사상 혈색소 12.1g/dl, 헤마토크리트 35.5%, 백혈구 5,750/mm<sup>3</sup>(중성구 43.5%, 임파구 42.4%, 단핵구 5.8%, 호산구 3.2%), 혈소판 436,000/mm<sup>3</sup>였다. 생화학적 검사상 이상소견 없었으며 기관지 내시경 세척검사상 결핵균 검사 음성, 악성세포는 관찰 되지 않

았다. 폐기능 검사상 FVC 1.87L(예측치의 93%), FEV<sub>1</sub> 1.43L(예측치의 91%), FEV<sub>1</sub>/FVC 76%으로 정상소견을 보였다. 그리고 유량-기량 곡선 소견상 가변의 흉곽외 폐쇄소견(variable extrathoracic obstruction)은 관찰되지 않았다.

**방사선 소견:** 단순 흉부 방사선 소견상 좌상엽의 무기폐 소견 및 우측 폐야의 세분절 무기폐(subsegmental atelectasis)소견이외 기관 및 주기관지의 석회화 소견은 관찰할수 없었다(Fig. 1-A). 조직 진단후 후향적으로 전산화단층촬영 소견을 관찰 했을때 기관지의 전, 우측면, 우 주기관지에 석회화 및 작은 결절이 의심되는 정도였다. 또 좌상엽의 기관지는 좁아져 거의 막힌 소견 및 좌상엽 무기폐 소견을 보였다(Fig. 2-A). 그러나 폐실질, 기관지에 종괴 소견 또는 폐문, 종격동 임파절의 증대 소견은 관찰 되지 않았다.

**기관지 내시경 소견:** 기관의 원위부 1/3의 전면 및 주로 우측면에 cobble stone 소견을 보이는 정상 점막의 다양한 크기의 많은 수의 소결절들이 관찰 되었고(Fig. 3-A) 이 소결절은 우 주기관지, 우상엽 및 우 중간 기관지 입구 주위에 산재 되어 있었으나 엽기관지를 막는 소견은 관찰되지 않았다(Fig. 3-B). 일부 결절은 끝이 뾰족한 형태를 보였고 일부 결절의 점막은 농(pus)과 같이 변해 있었다. 기관 분기부는 약간 둔해져 있었고 우측에 다수의 결절소견 관찰되었으나 고정되어 있지는 않았다. 좌 주기관지는 정상적인 점막 소견을 보였다.

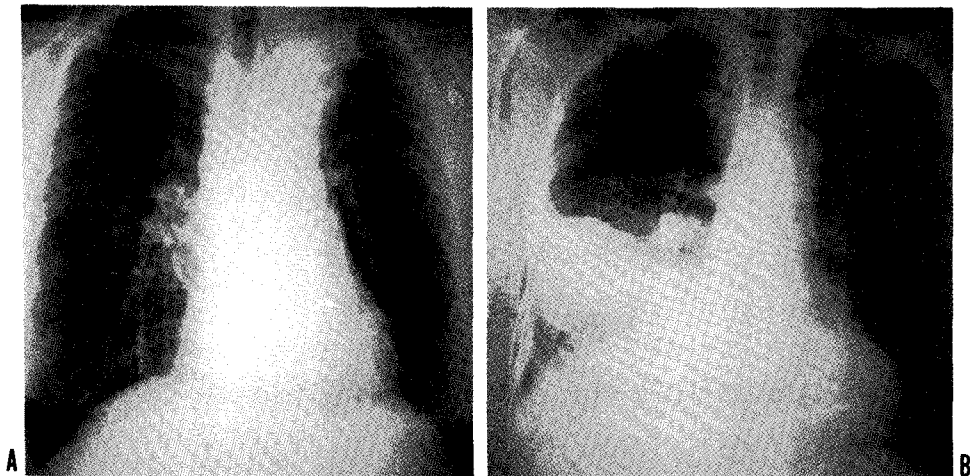


Fig. 1. Chest PA shows LUL collapse(A; case 1) and RML, RLL pneumonia(B; case 2).

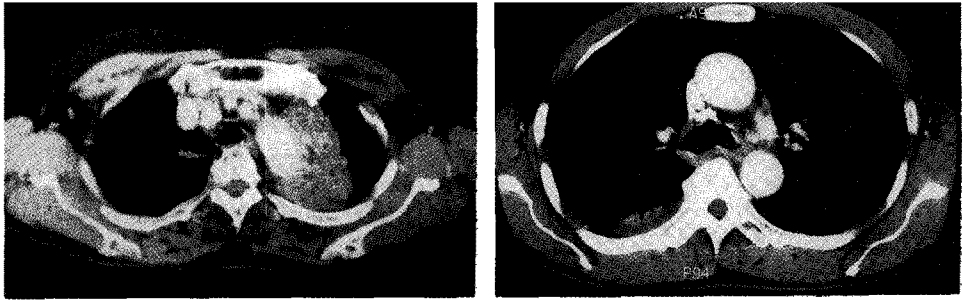


Fig. 2. Chest CT showing left upper lobe collapse with no significant calcification or nodule on trachea(A: case 1) and luminal narrowing with calcific density on left main bronchus(B: case 2).

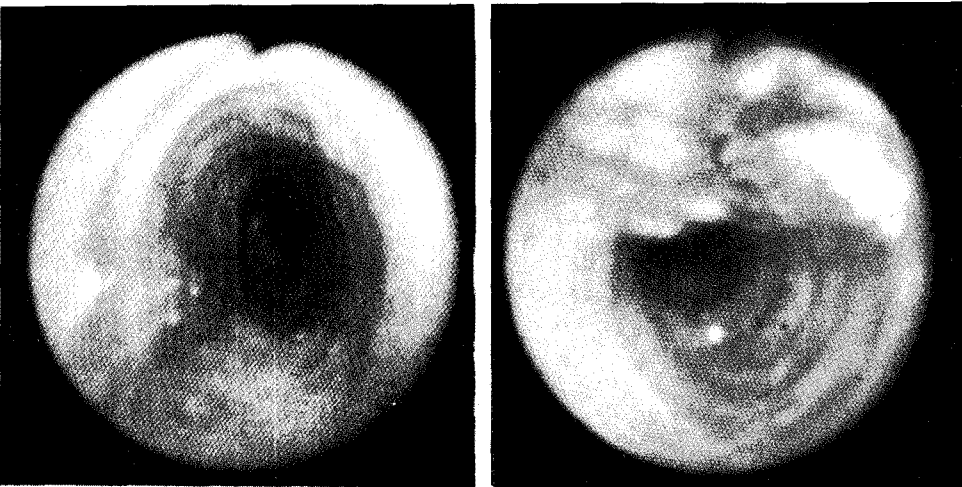
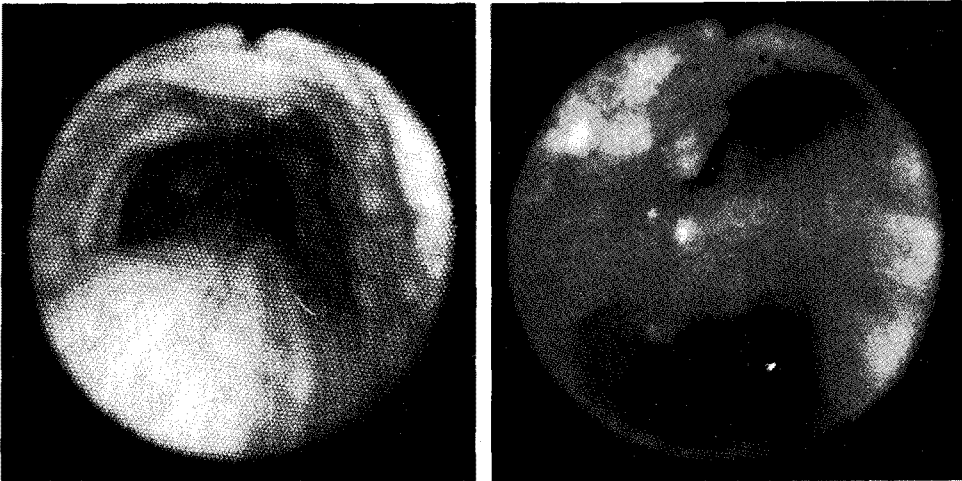
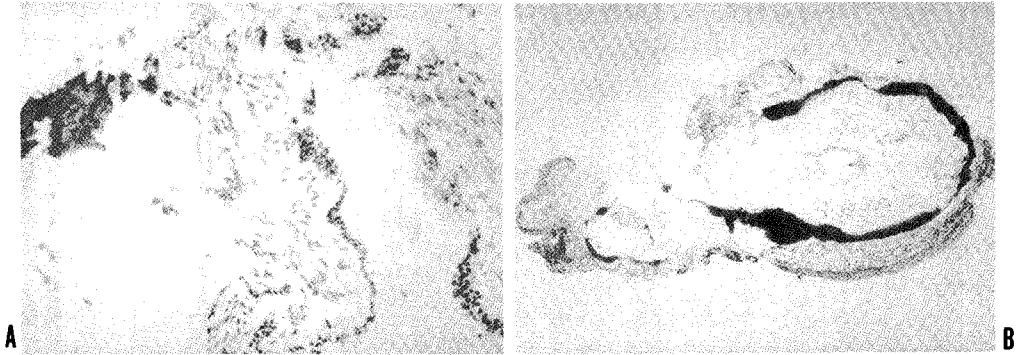


Fig. 3. Bronchoscopic examination showing cobble stone appearance of anterior and right lateral wall of trachea (A) and multiple spicule like projection on Rt. main, Rt. intermedius and Rt. upper lobe bronchus (B) in case 1. Multiple nodular density on anterior and lateral surface of trachea (C) and nodular, hard mucosal elevation at the orifice of Lt main bronchus with luminal narrowing (D) was noted in case 2.



**Fig. 4.** Bronchoscopic mucosal biopsy specimen showing intact respiratory epithelium and bony tissue in submucosa(A: 1st patient  $\times 20$ , B: 2nd patient  $\times 100$ , Hematoxylin & Eosin stain).

고 결절 소견은 없었다. 좌상엽의 기관지는 입구에서부터 기관지 내강이 좁아져 거의 막혀 있었고 주위점막은 심하게 충혈되어 있었으나 불규칙한 점막소견이나 결절 등의 소견은 관찰할 수 없었다. 좌상엽의 좁아진 부위를 생검시 출혈이 심하여 생검을 시행하지 못하고 솔질(brushing) 및 세척만 시행하였다. 2개월후 다시 시행한 기관지경 소견은 처음 소견과 큰변화 없었고 좌상엽 기관지에서 다시 한번 솔질 세포진 검사를 시행하였다.

**조직 소견:** 기관 및 우측 기관지에서 시행한 생검 소견상 정상 기관상피소견 및 점막하층의 골조직이 관찰되었으며(Fig. 4-A) Congo red 염색소견상 유전분종의 소견은 관찰되지 않았다. 좌상엽의 병변에서 2회 시행한 솔질 세포진 검사상 악성세포 소견은 없었다.

**치료 및 경과:** 기관지 내시경 시행후 항생제 및 기관지 확장제를 2주간 치료하였고 이후 외래 경과 관찰중이다.

## 2. 증 례 2

**환 자:** 고○○, 남자 57세.

**주 소:** 호흡곤란.

**현병력:** 평소 음주를 자주 하는 환자로 3년전 본원 정신과에 알콜중독증으로 입원한 병력이 있으며 내원 4일전 기침, 객담이 시작 되면서 내원 2일전 호흡곤란이 심해져 개인병원을 방문 폐렴 진단하에 입원 치료받았으나 발열등 증세 악화되어 본원으로 전원되었다.

**과거력 및 가족력:** 알콜 중독증 및 서혜부 탈장.

**이학적 소견:** 내원시 혈압은 110/70mmHg, 체온

37.8℃, 심박수 64/분, 호흡수 23/분이었다. 흉부 청진상 우하부에서 수포음이 청진되었고 복부 촉진상 1~2수지의 간종대의 소견 보였다.

**검사실 소견:** 말초 혈액검사상 혈색소 11.6g/dl, 헤마토크릿 35%, 백혈구 11,500/mm<sup>3</sup>(중성구 76%, 임파구 23%, 단핵구 1%), 혈소판 238,000/mm<sup>3</sup>였다. 생화학적 검사상 albumin 2.6mg/dl, total bilirubin 2.2mg/dl, GOT 37IU/L, GPT 28IU/L,  $\gamma$ -GPT 302IU/L의 소견 보였다. 객담 및 기관지 내시경 세척액에서 결핵균이나 악성세포는 관찰되지 않았다. 폐기능 검사상 FVC 2.48L(예측치의 69%), FEV<sub>1</sub> 1.96L(예측치의 68%), FEV<sub>1</sub>/FVC 79%으로 혼합성 환기장애의 소견을 보였다.

**방사선 소견:** 단순 흉부방사선 소견상 우중엽, 하엽에 대엽성 폐렴소견 보였고 우중엽의 무기폐 소견 의심되었다(Fig. 1-B). 기관지 내시경 시행후 촬영한 전산화단층촬영 소견상 기관 양측면에 작은 결절 및 좌주기관지에 석회화된 점막소견과 이로인해 주기관지 내강이 좁아진 것을 관찰할 수 있었으며, 우측 폐렴과 늑막삼출 소견이 관찰되었으나 우측기관지의 이상 소견은 관찰되지 않았다(Fig. 2-B).

**기관지 내시경 소견:** 기관의 상부 1/3부터 양측면에 많은수의 작은 결절이 관찰되었고 좌주기관지의 입구부터 작은결절이 합쳐져 이루어진 단단한 점막의 융기와 이로 인해 좌주기관지가 좁아진 것을 관찰할 수 있었다. 우중엽 기관지를 포함하여 우측 기관지에는 이상 소견 발견되지 않았다(Fig. 3-C, 3-D).

**조직 소견:** 증례 1과 동일하게 점막하에 골조직 관찰되었다(Fig. 4-B).

**치료 및 경과:** 항생제 및 기관지 확장제로 2주간 치료 후 증세 호전되어 퇴원하였고 1개월 후 촬영한 흉부 방사선 소견이 호전되었다.

## 고 찰

기관골 신생증(Tracheopathia osteoplastica)은 tracheobronchopathia osteochondroplastica 또는 tracheopathia chondroosteoplastica라고도 불리는 발생원인을 잘 모르는 질환으로 1857년 Wilks 등<sup>4)</sup>에 의해 보고된 이후 Dalgaard 등<sup>5)</sup>이 1947년까지 90예, Martin 등<sup>3)</sup>이 1974년까지 245예를 정리 보고 하였다. 기관골 신생증은 1966년까지 대부분의 증례가 사후 부검을 통해 진단 되었으나<sup>2,5)</sup>, 기관지 내시경이 도입 되면서부터 생존시 진단된 증례의 보고가 많아졌다<sup>3)</sup>. 기관골 신생증의 빈도는 1,000예의 부검에서 3예로 보고되었고<sup>5)</sup>, 또 2,000예의 기관지 내시경에서 1예 정도 보고된다고 알려진<sup>2)</sup> 비교적 드문 질환으로 국내에서는 1994년 박등<sup>1)</sup>이 3,720예의 기관지 내시경 시행중 1예를 발견했다고 보고 하였다. 본 병원에서는 총 2,198예의 기관지 내시경중 2예를 발견하였다. 그러나 실제 환자수는 보고된 것보다 많으리라고 생각된다. 그 이유는 이 질환이 무증상 또는 비 특이적인 증상을 보이므로 환자가 병원을 방문하지 않거나 병원을 방문 하더라도 대부분 기관지 천식, 만성 기관지염 등으로 잘못 진단되는 경우가 많으며<sup>2)</sup>, 또 기관지 내시경을 시행한 경우라도 심하지 않은 소견을 보이는 경우에 “Minimal lesion”으로 간과 되는 경우도 있기 때문이다<sup>7)</sup>. 기관골 신생증은 대개 50대 이후 호발하나<sup>1)</sup>, 12세의 환자에서 발생한 증례도<sup>8)</sup> 있다. 과거에는 주로 남자에서 호발하는 것으로 보고 되었으나 Harma 등<sup>8)</sup>은 핀란드에서 발생한 30예중 22예가 여자라고 보고 하였고 Lundgren<sup>9)</sup>, Rodrigues 등<sup>10)</sup>은 성비에 따른 발생 빈도의 차이는 크지 않은 것으로 보고하고 있다. 본 병원에서의 2예는 남, 여 각 1명씩 이었다. 기관골 신생증의 환자는 대부분 무증상이나 비교적 흔한 증세는 발열, 기침, 객담, 객혈, 점차 심해지는 호흡곤란, 천명음, 애성 등으로 비특이적이며

진단에 도움이 되지 않는다. 단순 흉부 방사선 소견은 주로 정상 소견을 보이고 그외 폐렴, 무기폐등의 소견을 보인다<sup>10)</sup>. 일부 환자에서 단순 흉부 방사선 소견상 기관, 기관지벽을 따라 보이는 석회화 소견이 진단에 도움이 될수 있고 특히 측면 촬영 소견이 유용한 경우가 있다<sup>11)</sup>. 또 통상적 단층촬영(Conventional tomogram)소견상 특징적인 연골의 염주상 석회화 소견이 관찰되기도 한다<sup>11~13)</sup>. 첫번째 증례에서 단순 흉부방사선 소견상 좌상엽의 무기폐 소견 및 우측폐야의 세분절 무기폐(subsegmental atelectasis)소견이의 기관 및 주 기관지의 석회화 소견 등은 관찰할 수 없었고 진단이후 후향적으로 시행한 통상적 단층촬영 소견에서도 결절이나 석회화 소견은 관찰할수 없었다. 두번째 증례에서 우중엽 및 하엽의 폐렴 소견이의 기관골 신생증을 의심 할만한 단순 흉부 방사선 소견은 없었다. 흉부 전산화 단층촬영소견은 기관골 신생증 진단에 있어서 중요한 역할을 하는데 이는 전산화단층촬영이 기관 내강으로 돌출된 석회화, 골신생 소견뿐 아니라 기관점막내 위치하는 석회화, 골신생 소견도 관찰할 수 있기 때문이다<sup>12)</sup>. 또한 기관골 신생증에서는 대부분 기관의 전, 측면에서만 석회화 또는 골신생 소견이 관찰되고 막성부 위에서는 관찰되지 않는 것으로 기관 유전분증과 감별에 도움이 되기 때문이다<sup>13)</sup>. 첫번째 증례의 경우 전산화 단층촬영 소견상 기관 점막의 결절소견과 석회화 소견은 타 증례와 같이<sup>12,13)</sup>, 뚜렷하지 않았고 조직 진단 후 후향적으로 관찰하였을때 의심할수 있는 정도였다. 두번째 환자는 기관지 내시경 소견상 기관골 신생증 소견 의심되어 나선식 전산화단층 촬영(spiral CT)을 시행 기관지내 미세병변이 기관지 내시경 소견과 일치됨을 확인하였으나, 이 증례에서도 단층촬영 소견은 다른 증례와 같은<sup>12,13)</sup>, 뚜렷한 기관골 신생증 소견을 보이지 않았다. 폐기능 검사소견은 정상<sup>2,9)</sup>, 또는 폐쇄성 폐질환의 소견을 보일수 있으며<sup>9)</sup>, 기량-유량 곡선 소견상 가변의 흉곽외 폐쇄소견을 보일 수 있고 폐쇄성 소견의 정도는 기도 폐쇄의 정도 및 진행여부의 추적에 도움이 된다<sup>14)</sup>. 진단에 있어 가장 중요한 역할을 하는 것은 굴곡성 기관지 내시경 및 조직생검이다. 내시경 소견은 기관골 신생증의 병변의 정도에 따라 차이를 보일수 있는데 초기에는 경한 염주상(beaded appearance)소견을

보일수 있고 병변이 작은 경우 cobble stone 소견을 보인다고 기술하기도 한다<sup>2)</sup>. 좀 더 진행하면 무경양(sessile), 폴립양(polypoid) 병변으로 커지고 합쳐져서기도 협착을 일으킨다. 또 큰 돌출부는 호흡운동시 서로 부딪혀 점막 궤양을 일으킬 수 있고 이때 객혈이 발생하기도 한다<sup>2)</sup>. 기관지 내시경 소견상 기관내 다발성 결절의 소견을 보일수 있는 질환은 기관골 신생증, 유두종증, 기관 유전분증, 기관 유육종증 등이 있다<sup>5)</sup>. 이들은 조직 생검으로 감별이 된다.

기관지 내시경을 통한 생검은 쉽지 않은 경우가 있는데 이는 병변이 딱딱한 특성을 보이기 때문이다<sup>2,5)</sup>. 저자의 경우도 생검시 기관점막이 생검겸자에 잡히지 않고 미끄러져 두에 모두 alligator forcep을 이용 생검을 시행하였다. 첫번째 환자는 생검 겸자에 물린 기관 점막이 껍질 벗겨지듯이 길게 떨어져 나왔고 두번째 환자는 병변이 alligator forcep으로도 잘 잡히지 않아 어려움이 있었다. 또 생검 시행시 딱딱한 조직이 뜯어지는 것을 느낄수 있었다. Rodrigues<sup>10)</sup>는 조직생검시 출혈이 잘 일어난다고 하였으나 2예 모두에서 생검후 출혈은 미미 하였다. 또한 기관지 내시경 소견상 많은 결절 병변을 보여 기관골 신생증 의심하여 조직생검을 시행하여도 정상 기관지 점막의 소견만 보일수 있으므로 조직 진단이 어려운 경우도 있다<sup>4,5)</sup>. 첫번째 증례에서 좌상엽 기관지가 좁아져 거의 막힌 소견이 기관골 신생증에 의한 소견인지 다른질환이 동반되었는지 확실치 않으나 두차례에 걸친 술절 세포진 검사 소견상 악성 세포는 관찰 되지 않았고 폐암과 연관관계는 드물다고 보고되어 있으며<sup>2,5)</sup>, 결핵균도 검출되지 않아 조직학적인 확증은 없으나 기관골 신생증에 의한 소견일 가능성이 높으리라 사료된다. 두번째 증례에서 기관골 신생증 소견은 기관 및 좌주기관지에 있으나 폐렴 소견은 우측에 있고 우측 기관지는 기관지 내시경 및 흉부 전산화 단층 촬영소견에서 이상 소견이 관찰 되지 않았기 때문에 이 환자에서 기관골 신생증과 폐렴의 관계는 적으리라 추정된다. 기관골 신생증의 원인은 아직 잘알려져 있지 않으며, 또 원인으로 주장되는 기전중 확인된 것도 없다<sup>12)</sup>. 초기 보고에서는 유전분증과의 연관설이 주장되었고 기관지 유전분증과 관련된 증례보고도 있었다<sup>15)</sup>. 또 유전분증에서 석회화와 골화생이 흔히 일어나기 때

문에 기관골 신생증이 유전분증의 마지막 단계라는 주장을 하기도 하였다<sup>15)</sup>. 그러나 기관골 신생증 환자에서 Congo red염색소견상 유전분증의 소견이 관찰되지 않았고<sup>2)</sup>, 또한 Martin 등<sup>3)</sup>도 245예의 기관골 신생증 환자 중 유전분증이 동반된 예가 없음을 보고하였다. 본 두 증례 모두에서 유전분증의 소견은 관찰 되지 않았다. 주장되는 기관골 신생증의 기전은 크게 두가지로 나눌수 있는데 Pounder<sup>7)</sup>, Virchow 등<sup>13)</sup>의 기관 연골윤의 외연골증(ecchondrosis) 또는 외골증(exostosis)이라는 주장과, 처음 기관골 신생증을 명명한 Aschoff<sup>2,13)</sup>가 결합조직의 질환이라 주장하였고 이와 비슷하게 Dalggaard 등<sup>6)</sup>이 기관내 탄력조직의 이형성(metaplasia)에 의해 발생한다고 주장하였다. Young 등<sup>11)</sup>도 또한 조직학적인 관찰을 통해 기관륜과 기관골 신생증의 결절 사이에 골, 연골, 섬유조직중 하나 이상의 조직이 항상 발견되는 것으로 보아 내연골막(internal perichondrium)에서 시작되는 이형성을 통해 기관골 신생증이 발생한 것이라는 주장을 하였다. 이외에도 만성 자극과 염증, 갑상선의 대사장애, 그리고 노령에 따른 변성과정이라는 주장도 있다<sup>5,20)</sup>. 기관골 신생증에 대한 특이한 내과적 치료는 없으며 병변이 상기도 협착을 심하게 일으키는 경우 폐쇄를 일으키는 병변을 경 기관지경을 통해 물리적으로 제거 하는것이 도움이 되며 수술적인 제거도 보고된바 있고 레이저를 이용한 치료효과는 보고자에 따라 다양한 결과를 보였다<sup>2,5)</sup>. 기관골 신생증의 예후는 처음 진단시 대기도 폐쇄의 정도에 따라 다양하게 보고되나 이로 인한 이환율 및 사망률은 비교적 낮은 것으로 알려져 있다<sup>5,11)</sup>. 첫번째 증례의 경우 진단시 기관지 내시경 소견 및 폐기능 소견상 기도 폐쇄의 정도 심하지 않아 비교적 좋은 예후를 보이리라 사료된다.

## 요 약

저자들은 좌상엽의 무기폐를 주수로 내원한 70세 여자 환자와 우중엽 및 하엽 폐렴을 동반한 57세 남자 환자에서 방사선학적인 검사상 미미한 기관골 신생증 소견을 보이는 기관골 신생증 2예를 골극성 기관지 내시경 및 조직생검을 통해 진단 보고하는 바이다.

## 참 고 문 헌

- 1) 박성수, 김진호, 박익수, 최진원, 윤희주, 신동호, 김태화, 이동후, 전석철, 이중달, 이정화: 기관지 내시경으로 확진한 “기관골 신생증” 1예. 대한내과학회지 47:431, 1994
- 2) Prakash UBS, McCullough AE, Edell ES, Nienhuis DM: Tracheopathia Osteoplastica: Familial Occurrence. Mayo Clin Proc 64:1091, 1989
- 3) Martin CJ: Tracheobronchopathia osteochondroplastica. Arch Otolaryngol 100:290, 1974
- 4) Secrest PG, Kendig TA, Beland AJ: Tracheobronchopathia osteochondroplastica. Am J Med 36:815, 1964
- 5) Hodges MK, Israel E: Tracheobronchopathia osteochondroplastica presenting as right middle lobe collapse; Diagnosis by bronchoscopy and computerized tomography. Chest 94:842, 1988
- 6) Dalgaard JB: Tracheopathia chondro-osteoplastica: a case elucidating the problems concerning development and ossification of elastic cartilage. Acta Pathol Microbiol Scand 24:118, 1947
- 7) Pounder DJ, Pieterse AS: Tracheopathia osteoplastica: A study of the minimal lesion. J Pathol 138:235, 1982
- 8) Harma RA, Suurkari S: Tracheopathia chondro-osteoplastica: A clinical study of thirty cases. Acta Otolaryngol 84:118, 1977
- 9) Lundgren R, Stjernberg NL: Tracheobronchopathia Osteochondroplastica; A clinical bronchoscopic and siprometric study. Chest 80:706, 1981
- 10) Perez-Rodrigues E, Nunez N, Alvarado C, Golpe A, Casanova C, Zapatero J, Fogue L: Diagnosis of Tracheopathia Osteochondroplastica. Chest 97:763, 1990
- 11) Young RH, Sandstrom RE, Mark GJ: Tracheopathia osteoplastica: clinical, radiologic, and pathological correlations. J Thorac Cardiovasc Surg 79:537, 1980
- 12) Hirsch M, Goldstein J, Tovi F, Gerzof SG: Diagnosis of Tracheopathia osteoplastica by computed tomography. Ann Otol Rhinol Laryngol 94:217, 1985
- 13) Onitsuka H, Hirose N, Watanabe K, Nishitani H, Kawahira K, Matsuura K, Shigematsu N: Computed tomography of tracheopathia osteoplastica. AJR 140:268, 1982
- 14) Bergeron D, Cormier Y, Desmeules M: Tracheobronchopathia osteochondroplastica. Am Rev Respir Dis 114:803, 1976
- 15) Sakula A: Tracheobronchopathia osteoplastica: its relationship to primary tracheobronchial amyloidosis. Thorax 23:105, 1968