

□ 증 려 □

AIDS환자에서 흉부 X-선 사진상 정상 소견을 정한 Pneumocystis Carinii폐렴 2예

전남대학교 의과대학 내과학교실

박상선 · 고영일 · 이민수 · 양주열 · 임성철 · 장안수
나현주 · 박형관 · 김영철 · 최인선 · 박경옥

= Abstract =

Two Cases of Pneumocystitis Carinii Pneumonia in AIDS with Normal Findings in Chest Roentgenogram

Sang Seon Park, M.D., Young Il Koh, M.D., Min Su Lee, M.D., Joo Yeol Yang, M.D.,
Seong Chul Im, M.D., An Soo Chang, M.D., Hyun Joo Na, M.D., Hyung Kwan Park, M.D.,
Young Chul Kim, M.D., In Seon Choi, M.D. and Kyung Ok Park, M.D.

Department of Internal Medicine, Chonnam University College of Medicine, Chonnam, Korea

Pneumocystis carinii pneumonia(PCP) remains the leading cause of death in patients with AIDS. Although the most common radiographic presentation of PCP is the development of diffuse, bilateral interstitial or alveolar infiltrates in 48 to 86 per cent of AIDS patients, PCP may also present with either a completely normal or only minimally abnormal chest radiograph in 6 to 23 per cent of patients.

We experienced two patients with AIDS presenting high fever and chest pain but normal chest radiograph, who had been proved to have PCP by bronchoalveolar lavage and trans-bronchial lung biopsy.

Key Words: AIDS, Normal Chest radiograph, Bronchoscopy

서 론

Pneumocystis carinii폐렴(이하 PCP)은 후천성 면역 결핍증후군(acquired immunodeficiency syndrome, AIDS) 환자의 가장 흔한 폐합병증으로 대부분 X-선 소견상 양측 폐야에 증가된 간질성 음영이나 폐포성 음영을 보이지만, 정상적인 흉부 X-선 사진 소견을 보일

수도 있는 것으로 알려져 있다^{1~3)}. 저자들은 고열과 흉통을 주소로 내원한 환자로서 1993년 청소년 및 성인에 있어서 HIV(Human immunodeficiency virus)감염과 확대된 AIDS 관리환자의 정의에 대한 개편된 분류 체계(revised classification system for HIV infection and expanded AIDS surveillance case definition for adolescents and adults)⁴⁾에 의하여 HIV항체 양성이고 CD4+ T세포가 200/ul 미만에 해당되어 AIDS로 진단

된 46세 여자와 28세 남자에서 흉부 X-선 사진은 정상 소견이었으나 기관지 내시경을 이용한 기관지 폐포 세척액 검사와 폐조직검사에서 *Pneumocystis carinii* 폐렴으로 확진된 2예를 경험하였기에 이에 보고한다.

증 례

증 례 1

환 자: 이 O 심, 46세/여자.

주 소: 고열과 흉통 및 호흡곤란.

현병력: 1991년 11월 HIV Ab 검출후 추적관찰중 내원 10일전부터 고열과 흉통 및 호흡곤란으로 1993년 5월 19일 본 병원 내과에 내원하였음.

과거력: 특이 사항 없음

가족력: 남편이 외항선원으로 1991년 10월 HIV Ab 가 검출되어 추적관찰중이었음.

이학적 소견: 내원 당시 생명징후는 혈압 110/70 mmHg, 맥박 128/분, 호흡수 24/분, 체온은 38.5℃ 였고 의식상태는 명료하였으며 양폐하부에서 흡기말 수포음이 청진되었다.

검사 소견: 백혈구수는 3,400/ul(호중구: 66%, 림프구: 22%), 혈색소 10.0 g/dl, 일반화학 검사상 LDH는 655U로 증가되어 있었으며, 동맥혈 가스분석 검사상 산소분압(PO₂)은 공기 중에서 62 mmHg, 이산화탄소 분압(PCO₂)은 34.8 mmHg, 폐포 동맥 산소분압차이(AaDO₂)는 42 mmHg 이었고 폐기능검사상 FVC 2.06 L(71% pred.), FEV₁ 1.72L(70% pred.), FEV₁/FVC는 83%였다. 유도 객담검사상 특이한 소견은 없었으며, T 세포 분획검사에서는 CD3+ 59.6%(202/ul), CD4+ 3.8%(12/ul), CD8+ 56.5%(192/ul), CD4/CD8 0.067 이었다.

진단 및 경과: 흉부 X-선 사진에서 정상적인 소견을 보였으나(Fig. 1), 임상적으로 저산소증을 보이고 폐기능 검사상 제한성 폐질환을 보이면서 T 세포 분획검사에서 심한 면역결핍소견을 보여 PCP를 의심하였으나 객담 및 유도 객담검체를 이용한 methenamine silver 염색에 음성이어서 기관지 내시경을 시행하였으며, 폐조직 검사와 기관지 폐포 세척액 검사로 *Pneumocystis carinii* 포낭을 증명할 수 있었다(Fig. 2).

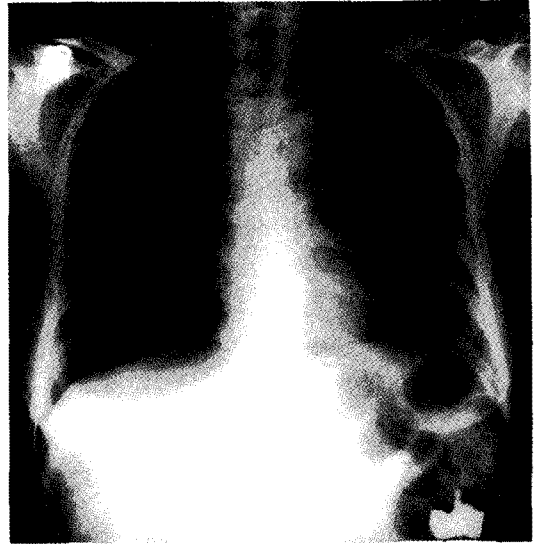


Fig. 1. Chest P-A film shows non-specific finding except calcification.

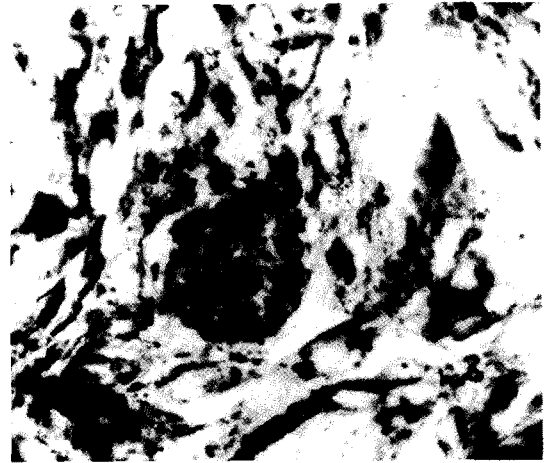


Fig. 2. Section of the lung shows numerous cysts stained black with Gomori's methenamine-silver stain(X400).

환자는 trimethoprim-sulfamethoxazole(20 mg/Kg/day of trimethoprim과 100 mg/Kg/day of sulfamethoxazole)을 25일간 투여후 증세가 호전되어 외래에서 trimethoprim-sulfamethoxazole(160 mg/800 mg)/day로 예방 요법을 시행하였다.

증 례 2

환 자: 김 ○ 호, 28세/남자.

주 소: 고열과 마른 기침.

현병력: 1990년 5월이후 외항선원으로 근무중 동남아 일대에서 성접촉한 경력이 있으며, 1993년 3월에 HIV Ab가 검출되어, 추적 관찰하여 오던중 내원 1개월전부터 발생한 고열과 마른기침을 주소로 1993년 5월4일 당병원 내과에 내원하였음.

과거력: 특이 사항 없음.

가족력: 특이 사항 없음.

이학적소견: 내원 당시 생명증후는 혈압 130/80 mmHg, 맥박 90/분, 호흡수 20/분, 체온은 38.4℃였고 의식상태는 명료하였으며, 이학적 소견상 양폐하부에서 흡기말 수포음이 청진되었다.

검사 소견: 백혈구수는 3,000/ul(호중구: 72%, 림프구: 17%), 혈색소 9.9 g/dl, 일반화학검사상 LDH는 256 U 이었으며, 동맥혈 가스분석에서 산소분압(PO_2)은 공기중에서 98 mmHg, 이산화탄소 분압(PCO_2)은 36.8 mmHg, 폐포 동맥 산소분압차이(AaDO₂)는 5 mmHg이었다. 유도 객담검사상 항산균 양성 이었으며, T세포 분획검사상 CD3+ 65.9(336/ul), CD4+ 3.6%(18/ul), CD8+ 56.9%(291/ul), CD4/CD8 0.06 이었다. 객담 검사상 항산성균이 발견되었으나 흉부 X-선 사진에서는 정상소견 이었고(Fig. 3), CD4+ T세포가 심하게 저하된 상태에서 발열과 기침을 정하였으며 폐기능검사상 FVC 4.43L(79% pred.), FEV₁ 3.36L(72% pred.), REV₁/FVC는 76%로 제한성 폐질환을 보이고 DLCO는 18.1 ml/min/mmHg(66%)로 감소되어 있었기 때문에 Pneumocystis carinii 폐렴의 가능성을 고려하여 기관지 내시경을 이용한 기관지 폐포 세척액 검사와 경기관지 폐조직 검사를 시행하였는데, Pneumocystis carinii 포낭을 증명할 수 있었다(Fig. 4).

치료 및 경과: 항결핵 요법과 함께 trimethoprim-sulfamethoxazole(20 mg/Kg/day of trimethoprim, 100 mg/Kg/day of sulfamethoxazole)을 30일간 투여하여 증상이 호전되었으며, 외래에서 항결핵요법과 함께 trimethoprim-sulfamethoxazole((160 mg/800mg)/day)로 예방요법을 시행하였다.

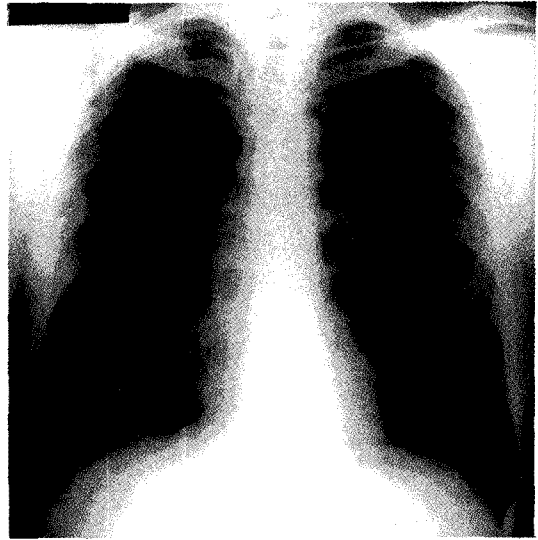


Fig. 3. Chest P-A shows non-specific finding.

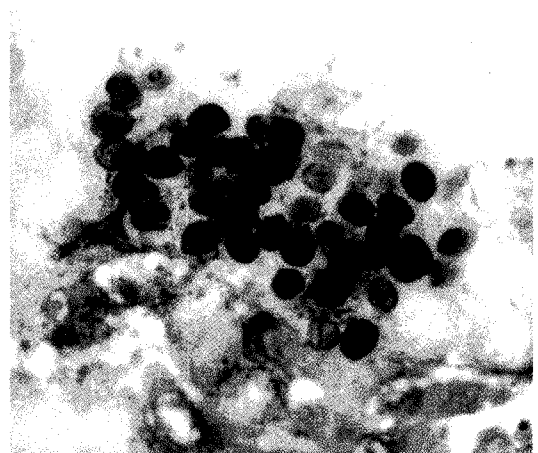


Fig. 4. Smear of the BAL fluid show numerous cysts stained black with Gomori's methenamine-silver stain($\times 1000$).

고 찰

후천성 면역결핍증후군(AIDS)환자는 현재 급격히 증가하는 추세에 있으며, WHO의 자료에 의하면 1993년 12월말 세계적으로 대략 85만명의 환자가 있는 것으로 보고 되어 있고 2000년경에는 대략 4,000만명이

HIV에 감염될 것으로 추정하고 있다⁵⁾. 우리나라에서도 1985년 6월에 첫 AIDS환자가 외국인에서 발견된 이래, 1994년 3월경 현재 337명의 HIV 감염자가 확인되었고^{6,7)}, 국제화에 따라 현재도 계속 증가되고 있는 실정이다. 이러한 상황에서 *Pneumocystis carinii*와 같은 기회 감염이 더욱 문제가 될 것으로 사료된다.

Pneumocystis carinii 폐렴은 AIDS환자에서 가장 흔한 감염증의 하나로써, 환자의 약 50%가 이 질환의 증상으로 의사를 찾아오게 되며 호흡기 증상으로 찾아오는 환자의 70%가 이 병원균에 의한 폐렴에 이환되어 있고, 또한 AIDS 질환의 경과 중에 환자의 70~80%가 1회정도는 경험하고 그중 15~20%의 환자가 *Pneumocystis carinii* 감염으로 사망하는 것으로 보고되고 있다⁵⁾. AIDS 이외의 면역결핍상태에서 발생하는 *Pneumocystis carinii* 폐렴은 시작이 갑작스럽고 심한 경과를 보이지만 AIDS 환자에서는 수주에 걸쳐 고열, 호흡곤란, 기침 등의 증상을 보인다^{12~14)}. 임상소견으로는 빈호흡을 보이나 흉부의 이학적 소견은 대개 정상이며 폐기능 검사에서는 폐확산능이 예상치의 80% 이하로 감소된 경우가 대부분이고 동맥혈가스분석에서는 저산소혈증을 보인다¹²⁾. 또한 대부분 AIDS 환자의 흉부 X-선 소견은 양측의 간질성 음영이 증가되고 진행되면 폐포성 음영도 관찰되나^{8~11)}, 환자의 6~23%에서 흉부 X-선상 정상 소견을 나타낸다고 보고되고 있다^{1~3)}. 따라서 단지 흉부 X-선만으로 PCP를 진단하는데는 어려움이 있으며 객담검사, 유도객담검사, 기관지 폐포 세척, 경기관지 폐생검 또는 개흉 폐생검 등의 여러 진단수기를 통하여 *Pneumocystis carinii*의 영양형(trophozoite) 및 포낭(cyst)을 증명함으로써 진단할 수 있다^{12~14)}.

AIDS에 합병된 PCP에서는 균의 수가 다른 경우들보다 많아서 객담 검체에서 양성율이 높으나, 일반적으로 객담의 양이 많지 않으므로 고장 식염수를 분무하여 유도된 객담을 이용하여 검사하면 55~79%의 민감도로 진단이 가능하다¹⁵⁾.

그러나 조기에 PCP를 확진하는것이 중요한데, 그 이유는 조기치료가 성공적 치료의 가장 중요한 인자라는 점과, 경험적으로 trimethoprim-sulfomethoxazole치료를 하는 경우에 비슷한 양상을 보일수 있는 Mycobac-

terium감염, Cytomegalovirus폐렴, Kaposi's sarcoma 등을 악화시킬 수 있고, 또 치료약제에 의한 심한 부작용의 발생 빈도가 높기 때문이다. 이러한 이유로 유도객담 검사에 음성이더라도 임상적으로 PCP가 의심되는 경우에는 기관지 폐포세척술(Bronchoalveolar lavage, 이하 BAL)과 경기관지 폐생검(Transbronchial lung biopsy, 이하 TBLB)을 시행하는데 BAL만으로는 86-97% 양성율을 보이고 TBLB를 병합하면 100%의 진단율을 보인다고 한다^{16,17)}. 그러나 약 10%에서 TBLB에 의한 기흉, 출혈의 합병증이 있으므로 우선 BAL을 먼저 시행하도록 되어 있다¹⁸⁾. 또한 개흉 폐생검은 상기한 검사들로 진단율이 높아서 잘 시행되지 않지만, 출혈성 경향이 있거나 기계호흡중인 경우 TBLB를 시행하기 어려울때는, 시도해 볼 수 있다^{14,18)}.

저자들이 경험한 두 증례는 HIV Ab양성자로서 추적 관찰중이었으며 수일에서 수개월전부터 발생한 고열 및 호흡곤란과 더불어 내원시 CD4+가 200/ul 이하로써 AIDS로 진행된 질환으로 심한 면역결핍상태를 추측할수 있었으며 이러한 AIDS환자에서 가장 많이 관찰되는 기회 감염증 하나인 *Pneumocystis carinii*폐렴을 임상적으로 의심할 수 있었다. 환자들의 흉부 X-선 검사에서는 정상적인 소견을 보였지만 고열 및 호흡곤란을 보이고, 폐기능 검사상 제한성 폐질환소견을 보여 시행한 객담검사는 음성이었으나 기관지 내시경을 통한 기관지 폐포 세척 및 경기관지 생검을 통하여 *Pneumocystis carinii*포낭을 증명할 수 있었다(Fig. 2, 4).

PCP의 치료로 사용되는 약제는 trimethoprim-sulfamethoxazole(20mg/Kg/day of trimethoprim과 100mg/Kg/d of sulfamethoxazole)로 보통 21일간 투여한다. 이 약제로 AIDS 이외의 다른 환자에서도 동일한 효과를 나타내나 AIDS환자에서는 병원균이 폐에서 매우 서서히 사멸되는 것으로 보고되고 있다¹⁹⁾. 이 약제의 부작용으로는 30~50%에서 구토, 발진, 고열, 백혈구 감소, 혈소판 감소 및 간염 등이 치료 7일 내지 14일 후에 생기는 것으로 되어 있으며, 이러한 부작용이 심한 경우에는 pentamidine isethionate(4mg/Kg/day)치료를 시행할 수 있으나 Pentamidine 역시 50%에서 백혈구 감소, 저혈당증, 고혈당증, 간 및 신장장애 등의 부

작용을 일으킨다고 한다²⁰⁾. 따라서 tri methoprim-sulfamethoxazole 치료의 효과가 없을 때, 즉 임상적 또는 방사선검사소견상 4~5일 치료하여도 병변이 진행할 때와 치료시작후 7~10일에도 전혀 호전이 없을 때에는 trimethoprim-sulfamethoxazole 치료 실패로 간주하여 pentamidine을 사용하는 것을 권유하고 있다^{20,21)}. 본 증례에서는 trimethoprim-sulfamethoxazole로 치료하였으며 별다른 부작용없이 호전되었다.

이렇게 성공적으로 치료가 된 경우에도 예방 목적으로 trimethoprim-sulfamethoxazole을 사용하는데, 예방요법의 적응은 과거 PCP의 기왕력이 있는 경우는 모두 해당되며, 과거 PCP의 기왕력이 없는 경우일지라도 CD₄⁺가 200/ml 이하이거나 15% 이하이면 예방 요법을 시행 하도록 추천되고 있다²²⁾. 본 증례들은 모두 1일 trimethoprim-sulfamethoxazole 160mg/800mg을 예방목적으로 투여하였다.

이제 국내에서도 HIV감염자가 증가추세에 있어서 좀더 많은 관심이 요구되며 AIDS환자를 추적 관찰하는 중에 정상적인 흉부 X-선 소견을 보인다 하더라도 임상적으로 고열, 호흡곤란, 기침등 호흡기 증상을 호소한다면 PCP 등 기회감염의 가능성을 고려하여 지체 없이 적절한 진단수기 등을 이용한 확진이 이루어져야 할 것으로 사료된다.

요 약

저자들은 고열 및 호흡곤란을 호소하는 AIDS환자에서 흉부 X-선 사진상 정상소견을 정하였으나 기관지 내시경을 통한 기관지 폐포세척술과 폐조직 생검에서 pneumocystis carinii 포낭을 증명하고 조기 치료를 통하여 호전된 Pneumocystis carinii 폐렴 2예를 경험하여 이에 보고한다.

참 고 문 헌

- 1) Cohen BA, Pomeranz S, Rabinowitz JG, et al: Pulmonary complications of AIDS: RAdiologic features. *AJR* 143:115, 1984
- 2) Israel HL, Gottlieb JE, Schulman ES: Hypoxemia

- with normal chest roentgenogram due to Pneumocystis carinii pneumonia. *Chest* 92:857, 1987
- 3) Kovasc JA, Hiemenz JW, Macher AM: Pneumocystis carinii pneumonia: A comparison between patients with the acquired immunodeficiency syndrome and patients with other immunodeficiencies. *Ann Intern Med* 100:663, 1984
- 4) *Morb Mort Week Rep(Suppl 1):1*, 1987; *Morb Mort Week Rep* 41, no. RR-17, 1993
- 5) Isselbacher KJ, Braunwald EB, Wilson JD, Martin JB, Fauci AS, Kasper DL: Human Immunodeficiency Virus(HIV) Disease: AIDS and related disorders. *Harrison's Principles of Internal Medicine*. thirteenth edition pp1566-1618, 1993
- 6) 최강원: AIDS의 역학, 1992년도 대한내과학회 춘계 학술대회 초록집 7, 1992
- 7) 보사부: 보건 의료인파 에이즈(1994년 5월)
- 8) DeLorenzo LJ, Huang CT, Maguire GP, et al: Roentgenographic pattern of Pneumocystis carinii pneumonia in 104 patients with AIDS. *Chest* 91:323, 1987.
- 9) Gamsu G, Hecht ST, Brnberg FA, et al: Pneumocystis carinii pneumonia in homosexual men. *AJR* 139:647, 1982
- 10) McCauley DI, Naidich DP, Leitman BS, et al: Radiographic patterns of opportunistic lung infection and Kaposi sarcoma in homosexual men. *AJR* 139:653, 1982
- 11) Sterling RP, Bradley BB, Khalil KG, et al: Comparison of biopsy-proven Pneumocystis carinii pneumonia in acquired immune deficiency syndrome patients and renal allgraft recipients. *Ann Thorac Surg* 38:494, 1984
- 12) Barron TF, Birnbaum NS, Shane LB, et al: Pneumocystis carinii pneumonia studied by gallium-67 scanning. *Radiology* 154:791, 1985
- 13) Gottlieb MS: Pulmonary disease in the acquired immune deficiency syndrome. *Chest* 86:29S, 1984

- 14) Ognibene FP, Shelhamer J, Gill V, et al: The diagnosis of *Pneumocystis carinii* pneumonia in patients with the acquired immunodeficiency syndrome using subsegmental bronchoalveolar lavage. *Am Rev Respir Dis* **129**:929, 1984
- 15) Bigby TD, Margolskee D, Curtis JL: The usefulness of induced sputum in the diagnosis of *Pneumocystis carinii* pneumonia in patients with the acquired immunodeficiency syndrome. *Am Rev Respir Dis* **133**:515, 1986
- 16) Chuang MT, Rosen MJ, Teirstein AS, et al: Flexible bronchoscopy in the diagnosis of *Pneumocystis carinii* pneumonia in patients with acquired immune deficiency syndrome. *South Med J* **79**:1363, 1986
- 17) Murray JF, Felton CP, Garay SM, et al: Pulmonary complications of the acquired immunodeficiency syndrome: Report of a National Heart, Lung and Blood Institute workshop. *N Engl J Med* **310**:1682, 1984.
- 18) Orenstein M, Webber CA, Cash M, et al: Value of bronchoalveolar lavage in the diagnosis of pulmonary infection in acquired immune deficiency syndrome. *Thorax* **41**:345, 1986
- 19) Lau WK, Young LS: Trimethoprim-sulfamethoxazole treatment of *Pneumocystis carinii* pneumonia in adults. *N Engl J Med* **295**:716, 1976
- 20) 류지소: AIDS의 치료. *대한의학협회지* **30**, 7:733-738, 1987
- 21) Kaplan LD, Wofsy CB, Volberding PA: treatment of patients with acquired immunodeficiency syndrome and associated manifestations. *JAMA* **257**:1367, 1987
- 22) Hughes WT: *Pneumocystis carinii* pneumonitis. *N Engl J Med* **317**:1021, 1987