

□ 증 레 □

Salmonella에 의한 농흉 1예

경희대학교 의과대학, 내과학교실

나득영 · 송일한 · 박명재 · 윤기현 · 유지홍 · 강홍모

= Abstract =

A Case of Empyema by Salmonella

Deug Young Na, M.D., Ill Han Song, M.D., Myoung Jae Park, M.D.,
Ki Heon Yoon, M.D., Jee Hong Yoo, M.D. and Hong Mo Kang, M.D.

Department of Internal Medicine, Kyung Hee University, School of Medicine, Seoul, Korea

Pulmonary involvement of salmonella infection is very rare and only one case of salmonella empyema had been reported in Korea. A 53-year-old woman presented to Kyung Hee Medical Center with 2-months history of left chest pain and mild fever. 3 months prior to admission, the patient was taken to laparoscopic laser cholecystectomy due to gall stone in other hospital. Chest X-ray taken on admission day showed pneumonic infiltration at left lower lung field with pleural effusion. Salmonella Group B was identified from the cultures of stool, blood, and pleural fluid. After consecutive therapy with two weeks of ceftriaxone and three weeks of ciprofloxacin combined with repeated pleural aspirations, the patient was recovered and discharged. But she was readmitted two months later due to fever and generalized malaise. The result of blood culture showed growth of Salmonella Group B. The excisional biopsy of right supraclavicular lymph node disclosed necrotizing lymphadenitis. She was recovered clinically and no more bacteremia occurred after two weeks of ciprofloxacin therapy. We present very rare case of empyema due to salmonella infection and review the pertinent literature.

Key Words: Salmonella, Empyema

서 론

Salmonella 감염증은 선진국에서는 매우 드문 질환이나¹⁾, 최근 후천성면역결핍증 환자에 있어서 균혈증이 보고^{2,3)} 된 바 있다. 우리 나라에서는 과거보다 발병율이 많이 줄었지만 아직도 임상 의사들이 종종 접하는

질환이다. 특히 국내에서는 손쉽게 항생제를 구할 수 있어 이에 따른 남용으로 비전형적인 양상을 보이는 경우도 있다⁴⁾. Salmonella 감염증의 임상양상은, ① 위장염, ② 장염, ③ Salmonella 균혈증, ④ 만성보균상태, ⑤ 국소 감염 등으로 나누어진다^{5,6)}. 이 가운데 어느 특정한 국소 감염은 비교적 드물며⁷⁾, Saphra등에 의하면 전체 Salmonella 감염의 5% 정도라고 보고하고 있다⁸⁾.

국소 감염의 장소로는 소화기에 관련된 기관이 가장 많으며, 이외에도 중추신경계⁹⁾, 비뇨생식기계¹⁰⁾, 폐¹¹⁾, 비장¹²⁾, 피부¹³⁾등에도 드물게 침범된다. 저자들은 Salmonella 균에 의한 농흉 1예를 경험하였기에 문헌 고찰과 함께 보고하는 바이다.

증 례

환 자: 박 O 부, 여자, 53세.

주 소: 좌측 흉부 통증.

현병력: 환자는 평소 건강하게 지내다가 내원 3개월 전부터 시작한 우상복부 통증을 주소로 타병원을 방문하여 담석증으로 진단받고 laparoscopic laser cholecystectomy를 시행 받았으며, 이후 좌측 흉통과 오한을 동반한 미열이 발생하였고 식욕부진이 계속되면서 2개월간 8kg의 체중감소를 보여 인근 병원에서 치료하고 지내던 중 미열과 오한은 없어졌으나 좌측 흉통이 계속되어 입원함.

과거력: 치핵이 내원 5년전부터 있었으나 특별한 치료는 받지 않음.

가족력: 특이사항 없음.

이학적 소견: 입원 당시 혈압 120/80mmHg, 맥박 80회/분, 호흡 20회/분, 체온 36.7℃이었다. 전반적으로 급성 병색을 보였고 두부 및 경부에는 특이한 소견이 발견되지 않았으며 입과결 종대도 없었다. 결막은 창백해 보였으나 황달은 없었다. 심장 및 폐의 이학적 검사상 심음은 규칙적이었으며 잡음은 청진되지 않았고 호흡음은 좌측 폐야에서 감소되어 있었으며 그 부위에 압통이 있었다. 복부 검사상 좌상복부를 누르면 좌측 흉곽하부에 통증을 호소하였으나 간종대나 비장종대는 관찰되지 않았다. 사지에서 부종 및 청색증은 볼 수 없었으며 신경학적 검사상 특이 소견이 없었다.

검사실 소견: 말초혈액검사소견상 혈색소 8.7mg/dl, (MCV: 78.6fL, MCH: 24.7pg, MCHC: 31.4g/dL, 혈구용적 27.7%) 백혈구 13,100/mm³이었고, 다형핵구 72%, 림파구 19%, 단핵세포 2%였다. 뇨검사상 이상 소견은 없었고 혈청생화학검사에서 총단백질 8.3g/dl (알부민 2.8g/dl), SGOT 19 unit, SGPT 73 units, alkaline phosphatase 139 IU/L 이었다. 흉부 X-선 검

사에서 좌폐하야에 침윤과 함께 흉막삼출이 관찰되었다(Fig. 1). 환자의 병력, 이학적 소견 및 검사소견으로 좌폐하엽에 폐렴과 흉막삼출이 동반된 것으로 사료되어 입원 2일째 흉막천자와 흉막조직검사를 시행하였다. 흉막삼출액의 소견으로는 단백질 562mg/dl, 당 136mg/dl, chloride 108mEq/dl, LD 1070U/dl, PH

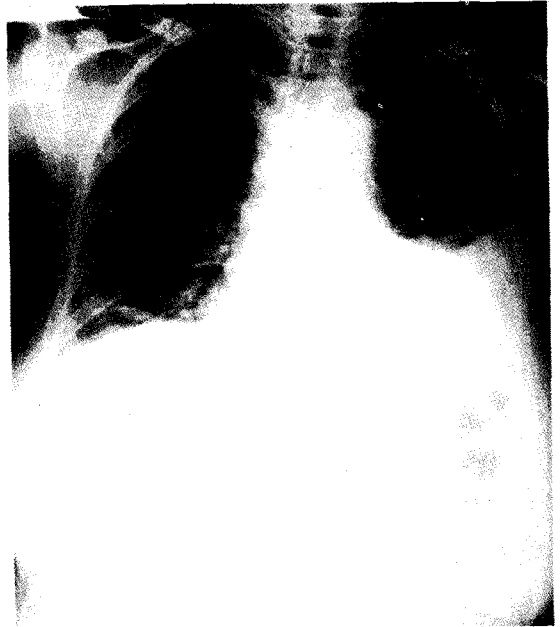


Fig. 1. Chest PA on admission showed pneumonic consolidation with pleural effusion in left lower lung field.

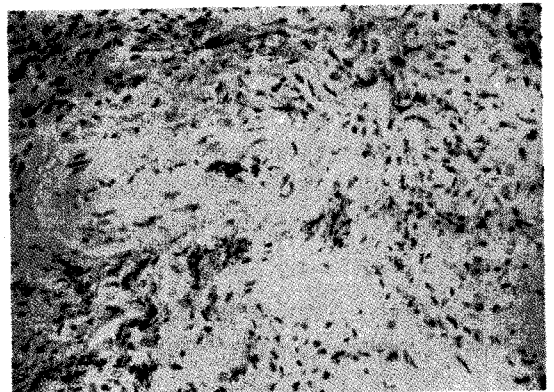


Fig. 2. Microscopic findings of pleural biopsy showed chronic inflammation and fibrosis (H&E, X200).

7.75, RBC 864/mm³, WBC 6,768/mm³ (다형핵구 71%, 임파구 26%, 호산구 3%) 이었으나 발열이나 호흡기 증상이 없어 항생제는 투여하지 않았다. 흉막삼출액 배양검사서 Salmonella Group B가 배양되었으며 흉막조직검사상 만성 염증의 소견을 보였다(Fig. 2).

치료 및 경과: 입원 10일째 체온이 39℃까지 올라가 혈액배양검사를 시행한후 ceftriaxone(2.0g/일)을 투여하였으며 이때 시행한 혈액배양검사와 대변배양검사에서 Salmonella Group B가 배양되었으며 Widal test에서는 0 titer가 1:160이었다. 항생제를 투여한지 5일째 좌측 흉통과 발열이 소실되었다. Ceftriaxone을 투여한지 14일째 발열과 함께 전신에 홍반성 발진(erythematous rash)이 발생하여 약물에 의한 부작용으로 생각하고 항생제를 ciprofloxacin (200mg/일)으로 바꾸어 3주간 투여후 증상과 흉부 X-ray 소견 호전되어 (Fig. 3) 퇴원하였다. 환자는 퇴원 2개월후 열이 다시 발생하여 재입원하였다. 환자는 혈액검사상 백혈구 18,600/mm³, Widal test상 0titer가 1:640이었으며 혈액배양검사상 Salmonella Ggroup B가 다시 자랐다. 우측 쇄골상외부에 임파선이 촉진되어 생검한 결과 Salmonella에 의한 괴사성 임파선염에 합당한 소견을 보였다(Fig. 4). 흉부 X-선 소견상 특이소견 없었으며 Salmonella 감염 병소를 알아 보고자 복부 컴퓨터 단층촬영을 시행한 결과 감염 병소의 증거를 찾을 수 없었다. 환자는 ciprofloxacin(200mg/일) 2주간 투여후 증상이 다시 호전되어 퇴원하여 외래 추적 관찰 중이다.

고 찰

Salmonella 감염증은 균혈증을 동반한 전신성 감염 질환으로 모든 장기에 염증성 병변을 일으킬 수 있다^{14,15}. Salmonella는 그람음성의 호기성 간균으로 소, 돼지, 닭, 새등에서 분리되며 종 특이성(species specificity)을 보인다¹⁶. S.typhi, S.choleraesuis, S.enteritidis의 3종으로 분류되며 각 혈청형은 항원에 따라 다시 분류된다¹⁷. 사람은 S.typhi의 유일한 숙주이다¹⁸. Salmonella에 의한 감염증은 오염된 음식이나 물에 의해 전염되며 환경위생의 개선에 따라 선진국에서는 현저하게 감소되었으나 여러 후진국은 물론 우리나라에

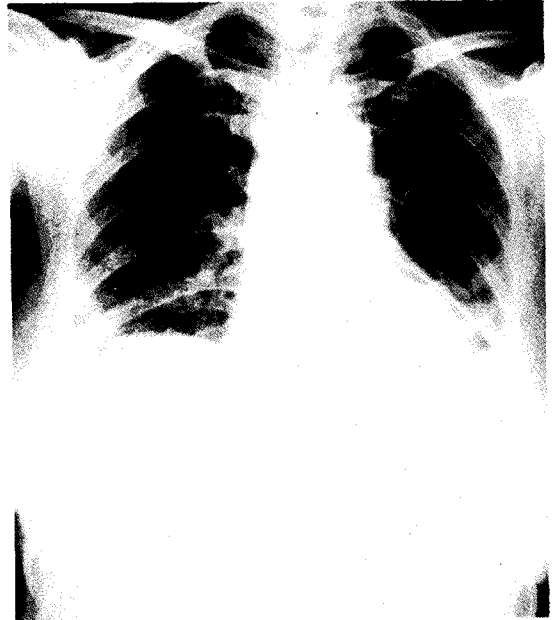


Fig. 3. Pneumonia and pleural effusion in left lung were slightly improved after three weeks of treatment.

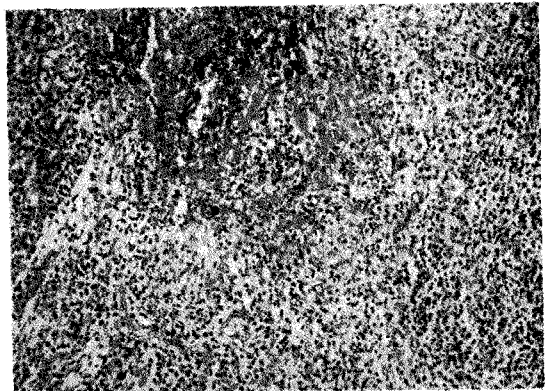


Fig. 4. Microscopic findings of lymph node showed geographic necrosis with many karyorrhetic debris and histiocytic proliferation(H&E, × 100).

서는 아직도 중요한 전염병의 하나로 생각되고 있다¹. 또한 우리나라에서는 항생제를 쉽게 구할 수 있기 때문에 항생제의 오용과 남용으로 이상 결과를 보여 진단하기가 곤란한 경우도 상당수 있다⁷. 최근 구미 선진국에서는 후천성면역결핍증 환자에서 Salmonella 감염증의 발생이 증가하여 새로운 위험요인으로 제시되

고 있다^{2,3)}.

국소 감염을 일으키는 빈도는 Saphra 및 McCready의 보고⁸⁾에 따르면 2.0~7.4% 정도로 알려져 있으며 충수염, 담낭염, 복막염등 소화기와 관련된 부위에 주로 발생한다. 이외에도 폐렴, 흉막염, 심근염, 관절염, 골수염, 요로 감염, 뇌막염등의 보고가 있다^{5,6,8,19)}. 국내에 보고된 합병증으로는 장천공²⁰⁾, 장출혈²¹⁾, 폐렴^{12,22)}, 간염^{23,24)}, 심근염^{25,26)}, 뇌막염²⁷⁾, 정신이상²¹⁾, 말초신경염²⁸⁾ 등이 있었으며 장 티푸스 농흉은 이등¹⁹⁾의 증례만이 보고되었을 뿐이며 본증례와 같이 Salmonella Group B에 의한 흉막감염에 대한 보고는 없었다.

Salmonella 감염증의 흉부 합병증은 1885년 Artaud가 장 티푸스 폐렴에 의해 사망한 2례를 처음으로 보고하였다⁵⁾. Stuart와 Pullen의 보고에 의하면 미국에 있어서 장 티푸스 감염증 환자 360예에서 대부분의 환자들이 기관지염의 임상양상을 보였으며 이들 환자중 11%에서 폐렴이 발생하였고 이는 Streptococcus에 의한 복합감염이라고 주장하였으며 한 예에서는 S. typhi가 객담에서 발견되었다¹⁾. Salmonella에 의한 폐렴 이외의 합병증으로는 폐농양, 농흉, 각혈, 흉막삼출등이 있고 이들은 폐렴의 합병증으로 나타난다. 이러한 합병증중 흉막삼출은 전체 흉부 합병증의 약 2%정도를 차지한다는 보고가 있다⁵⁾. 폐합병증이 발생할 수 있는 질병소인으로는 악성종양, 당뇨병, corticosteroid 치료, sickle cell disease, 과다한 음주등을 들 수 있으나, 본 증례에서는 이러한 질병 소인을 찾을 수 없었다. 발생연령은 다양하나 평균 40세 이상이며 증상과 증후는 급성 양상의 발열, 기침, 흉통, 호흡곤란등의 세균성 폐렴과 같은 양상이다. 방사선학적 소견으로는 대부분 엽성 침윤을 나타내고 농흉은 대부분 일측성이며 양쪽 흉부에 같은 빈도를 보인다. 또한 흉막삼출액은 대개 장 티푸스 극기 또는 그 이후에 관찰되고 소량이며 혈성, 장액성 유성, 또는 농성이다. 흉막삼출액의 발생기전으로는 폐렴발생과 함께 Salmonella 균에 의한 흉막 손상 또는 균의 내독소에 의하여 발생할 수 있다고 알려져 있다¹¹⁾. 이러한 흉막 삼출액의 흡수 기간은 수일 내지 수주까지 다양한데 본 증례에서는 흉막천자와 지속적인 항생제 치료에도 4주이상 지속되는 것을 관찰할 수 있었다. Salmonella 폐렴은 폐침윤과 함께 객담 또는

폐조직 배양에서 Salmonella가 확인되어야 하며, Salmonella 농흉의 진단은 흉막액에서 Salmonella가 배양되어야 한다. Cohen 등의 보고⁵⁾에 따르면 50%이상의 환자가 혈액에서 배양양성을 그리고 53%의 환자가 대변에서 배양양성을 보였다. 대변배양양성을 보인 16명의 환자중 6명만이 위장염을 나타냈다. 이와 같이 폐합병증이 발생한 환자들이 대변검사서 높은 균양성률을 보이는 것은 위장관에 감염된 병원균이 혈행성 전파에 의하여 폐감염을 일으킬 수 있음을 의미한다. 이러한 혈행성 전파를 뒷받침해주는 사실로는 많은 환자에서 혈액배양으로 균양성을 관찰할 수 있다는 점이다. 본 증례에서는 환자의 흉막액에서 Salmonella 배양양성이었고 위장 증상을 보이지는 않았지만 대변배양이 양성이었으며 혈액에서도 Salmonella가 동정되었다. Salmonella 감염에 chloramphenicol이 사용된 후로 흉부합병증은 많이 감소하였으나 일단 흉부합병증이 발생하면 그 치료기간이 연장되었다고 한다. Cohen은 Salmonella 혈청형, 항생제의 종류나 사용기간 그리고 합병증의 유무는 예후에 크게 영향을 주지 않았다고 한다. 이의 치료로는 폐쇄적 흉관배농술 및 개방적 절개 배농술과 적절한 항생제 요법을 필요로 한다. 본 증례에서는 2회의 흉막 천자와 6주간의 항생제 요법으로 치료 한후 증상이 호전되어 퇴원하였으나 환자는 2개월후 증상이 재발하였으며 검사상 다시 Salmonella 균이 동정되어 3주간의 항생제 요법을 시행하여 완치되었다. 본증례를 통하여 Salmonella 감염에 있어서는 충분한 기간의 적절한 항생제 요법이 중요하다는 것을 알 수 있겠다.

요 약

저자들은 53세 여자 환자에서 Salmonella Group B에 의한 농흉 1례를 경험하였기에 문헌 고찰과 함께 보고하는 바이다.

참 고 문 헌

- 1) Stuart BM, Pullen RL: Typhoid. Clinical analysis of three hundred and sixty cases. Arch Intern

- Med 78:629, 1946
- 2) Glase JB, Morton-Kute L, Berger SR, Weber J, Siegal FP, Lopez C, Robbins W, Landesman SH: Recurrent salmonella typhimurium bacteremia associated with the acquired immunodeficiency syndrome. *Ann Intern Med* **102**:189, 1985
 - 3) Jacobs JL, Gold JW, Murray HW, Roberts RB, Armstrong D: Salmonella infections in patients with the acquired immunodeficiency syndrome. *Ann Intern Med* **102**:186, 1985
 - 4) 최상욱, 이관우, 이용준, 박상수, 강문원, 정규원, 정환국: Salmonella typhi에 의한 둔부농양 1예. *감염* **17**:41, 1985
 - 5) Cohen JI, Bartlett JA, Corey GR: Extra-intestinal manifestation of salmonella infections. *Medicine* **66**:349, 1987
 - 6) Cohen PS, O'Brien TF, Schoenbaum SC, Medeiros AA: The risk of endothelial infection in adults with salmonella. *Ann Intern Med* **89**:931, 1978
 - 7) 전중휘: Clinic of typhoid fever 현황과 임상경과를 가진 증례들. *대한내과학회잡지* **19**:1, 1976
 - 8) Sapra I, Winter JW: Clinical manifestations on man. An evaluation of 7799 human infections identified at the New York Salmonella Center. *N Engl J Med* **256**:1128, 1975
 - 9) 이재수, 허춘윤, 허영수, 송진업, 강원문, 정희영: Salmonella typhi에 의한 두정부 경막외 농양 1예. *감염* **15**:93, 1983
 - 10) 홍순조, 이수남, 윤동식, 방병기, 민병석, 정희영: Group D salmonella에 의한 난소종양의 1예. *감염* **15**:93, 1983
 - 11) Neva FR: Pulmonary involvement in typhoid and paratyphoid fevers. *Ann Intern Med* **33**:83, 1950
 - 12) Buscaglia A: Empyema due to splenic abscess with salmonella newport. *JAMA* **240**:1990, 1978
 - 13) Wolf MS, Armstrong DS, Louria DB, Blevins AF: Salmonellosis in patients with neoplastic disease. A review of 100 episodes at Memorial Cancer Center over a 13 year period. *Arch Intern Med* **128**:546, 1971
 - 14) Fits WT, Hartman HR: Post-typhoid chondritis and osteomyelitis. *Med clin N Am* **597**, 1962
 - 15) Wofford JD, Wallace CF, Allison FJ: Typhoid fever complicated by intestinal perforation and myocarditis. *Ann Intern Med* **52**:259, 1960
 - 16) Bennett IL Jr, Hook EW: Infectious diseases (some aspects of salmonellosis). *Annul Rev Med* **10**:1, 1959
 - 17) Hook EW: Salmonella species (including typhoid fever). In Mandell GL et al (des). Principles and practice of infectious disease. 3rd ed. p1700. New York. Churchill Livingstone, 1990
 - 18) Edsal G, Gaines S, Landy M: Studies on infection and immunity in experimental typhoid fever. *J Exp Med* **112**:143, 1960
 - 19) 이인걸, 조현숙, 김홍태, 김능수: 흉막삼출액에서 Salmonella 균이 분리된 장티프스 홍홍 1예. *감염* **15**:97, 1983
 - 20) 김용구, 오이석: 장티프스의 임상적 고찰. *중합의학* **9**:1067, 1964
 - 21) 정찬영, 김세종, 박옥규, 윤홍만: 장티프스 300예에 대한 임상적 고찰. *대한내과학회잡지* **17**:118, 1974
 - 22) 한용철: Salmonellosis의 흉부합병증. *대한내과학회잡지* **19**:176, 1976
 - 23) 한덕민, 오이석: 급성간염을 수반한 장티프스의 1예. *최신의학* **18**:967, 1975
 - 24) 정환국: 황달성 장티프스 간염의 간침생검 조직소견. *대한내과학회잡지* **19**:88, 1976
 - 25) 서정규, 문종우, 박의현, 박희명: 장티프스성 심근염의 증례. *대한내과학회잡지* **19**:342, 1976
 - 26) 강문원, 윤길자, 정규원, 이광학, 정희영: 장티프스에 합병된 심근염 1예. *감염* **7**:67, 1975
 - 27) 김종성, 이장렬, 문한규, 유방현: 장티프스 16예에 대한 임상적 관찰. *대한내과학회잡지* **11**:45, 1968
 - 28) 박정국, 채응석, 이상종: 장티프스에 합병된 다발성 말초신경염. *대한내과학회잡지* **5**:761, 1962