

□ 원 저 □

## 경부 임파절에서 Polymerase Chain Reaction(PCR)을 이용한 결핵균의 진단에 관한 연구

한림대학교 의과대학 내과학교실, 병리학교실\*

김호중 · 현인규 · 이명구 · 정기석 · 안혜경\*

= Abstract =

### Diagnosis of Tuberculous Cervical Lymphadenitis Using Polymerase Chain Reaction

Hojoong Kim, M.D., In Kyu Hyun, M.D., Myoung Koo Lee, M.D.  
Ki Suck Jung, M.D. and Hye Kyung Ahn, M.D.\*

Department of Internal Medicine, Department of Pathology\* Hallym University  
College of Medicine, Seoul, Korea

**Background:** Tuberculous cervical lymphadenitis can be diagnosed by clinical findings, chest X-ray, Mantoux test, but confirmed only by excisional biopsy. The polymerase chain reaction(PCR) is now widely applied to test very small amount of pathogen and would be used to detect Mycobacterium tuberculosis in biopsied tissues and fine needle aspirates.

**Method:** We carried out the PCR using IS-1 and IS-2 primers in 16 samples from tuberculous cervical lymphadenitis patients, and 13 samples from non-tuberculous cervical lymphadenopathy patients. Acid fast staining and culture for Mycobacterium were all negative.

**Results:** All of 8 pathologically confirmed tuberculous cervical lymphadenitis samples showed positive PCR results, and of 5/8 clinically diagnosed samples were positive. None of 6 pathologically excluded samples were positive, and among 7 clinically undiagnosed samples 2 showed positive PCR results.

**Conclusion:** In patients with suspected tuberculous cervical lymphadenitis, PCR could be used to detect Mycobacterium tuberculosis using biopsied tissues and even fine needle aspirates with good sensitivity and specificity.

**Key Words:** Tuberculous cervical lymphadenitis, PCR, Fine needle aspiration

### 서 론

경부 종물의 감별진단에 있어 결핵성 경부임파선염

의 빈도는 약 3~27.5%를 차지하며, 이중 95~98%가 Mycobacterium tuberculosis에 의한 것으로 알려져 있다. 결핵성 임파선염은 폐외결핵의 가장 흔한 형태 중 하나이며, 결핵 환자의 약 3~5%를 차지하고 있고, 경

부임파선염의 경우 20~40세 연령의 동양인에서 그 빈도가 가장 흔하게 보고되고 있고, 남녀비가 1:2로 여성에 보다 흔하다고 알려져 있다<sup>1)</sup>.

결핵성 경부임파선염의 진단은 어느 한가지 방법으로 내리기 어려우며 임상적 소견과 검사 소견을 종합하여 내리는 것이 보통이다. Cantrell 등은, ① 경부 종물, ② PPD 피내 검사 양성, ③ 생검 조직의 특징적인 병리소견, ④ 생검 조직의 항산성 염색 양성, ⑤ 생검 조직의 결핵균 배양 양성, ⑥ 항결핵 제제 사용후 증상의 호전 중 3개 이상의 소견을 만족할 때, 결핵성 경부임파선염의 진단을 내리자고 제시하기도 하였다<sup>2)</sup>. 즉 축적되는 경부 종물을 수술적으로 적출하여 병리학적이거나 미생물학적으로 결핵의 소견을 찾아야 하는데, 결핵성 경부임파선염의 경우 수술후에 상처가 크게 남는 경우가 많아, 젊은 여성의 경부를 수술하여야 한다는 점이 부담이 되고 있다. 또한 흉부 X-선 촬영에서는 활동성 및 비활동성 폐결핵에 합당한 소견이 약 30%에서만 보이며, 튜베르쿨린검사는 90%에서 양성으로 나타나나<sup>1)</sup>, 우리나라와 같이 양성율이 60%가 되는 상황에서는 위양성과 감별이 되지 않고, 항결핵제는 그 투여기간이 매우 길어 임상적으로 곤란한 경우가 종종 있다.

중합효소연쇄반응(polymerase chain reaction, 이하 PCR로 약함)<sup>3)</sup>을 이용하여 결핵균을 확인하는 기법은 Brisson 등이 1989년에 처음 성공한 이래<sup>4)</sup>, 국내외에서 활발하게 연구되고 있으나, 아직까지는 결핵성 경부임파선염과 같은 조직에서의 PCR은 그 방법이 확립되지 않아 이에 대한 연구가 계속 필요한 실정이다. 이에 저자들은 PCR을 이용하여 결핵성 경부임파선염에서 결핵균을 확인할수 있는지를 알아보고, 진단에 응용하는 경우 그 유용성을 평가해 보고자 본 연구를 시행하였다.

## 대상 및 방법

### 1. 대 상

연구대상으로는 경부종물을 주스로 내원한 25명의 환자를 선정하였다. 검체는 생검한 임파절조직이나 세침흡인한 임파절흡인액을 사용하였는데, 4명의 환자에서는 환자의 동의를 얻어 임파절생검 직전에 동일 임파

절에 대한 세침흡인을 동시에 실시하여, 총 29검체에 대해 연구를 진행하였다. 이중 병리소견상 건락성괴사를 동반한 육아종을 보인 경우가 8예, 병리소견상 확진되지 않았으나 임상적으로 결핵성 경부임파선염으로 진단한 경우가 8예, 임상적으로 결핵성 경부임파선염이 배제된 경우가 7예, 그리고 병리학적으로 악성 임파절전이 및 갑상선낭종으로 진단되어 결핵성 경부임파선염이 배제된 경우가 6예이었다. 임상진단의 기준은 Cantrell등이 제시한 기준을 변형하여, ① 1개월 이상 지속된 경부종물, ② PPD 피내검사상 소수포 형성 혹은 20mm 크기 이상 양성, ③ 항결핵제 사용후 종물의 크기 감소 혹은 연질화(softening)의 3개 조건을 모두 만족시키는 경우 임상적 결핵성 경부임파선염으로, 모두 만족시키지 않는 경우 임상적 비결핵성 경부임파선염으로 진단하였으며<sup>2)</sup>, 전예에서 항산균 도말 및 배양은 음성이었다.

## 2. 방 법

### 1) 검체의 채취

임파절생검 직후 검체는 병리의의 지시하에 건락성괴사의 바로 바깥 부위를 무균적으로 2mm×2mm×2mm 크기로 절단하여 1.5ml 시험관에 넣은 후 즉시 -70℃에 보관하였고, 나머지 조직으로 병리조직검사와 항산균 도말 및 배양을 의뢰하였다. 임파절 세침흡인은 임파절을 21 gauge 바늘로 건락성괴사가 흡인에 포함되지 않게, 2회 세침흡인하여 생리식염수 0.5ml에 부유시키고<sup>6,7)</sup>, 이를 1.5ml 시험관에 넣어 즉시 -70℃에 보관하였고, 세침흡인을 2회 더 시행하여 세포진검사와 항산균 도말검사를 의뢰하였다.

### 2) DNA의 추출

생검조직에서의 DNA 추출은 proteinase K를 이용하여 시행하였다<sup>8,9)</sup>. 즉 냉동시킨 검체를 실온에서 녹인 후 50mM Tris HCl(pH 8.0), 100mM EDTA, 150mM NaCl 혼합완충액 10ml와 1mg proteinase K, 50μg RNase, 10% SDS 1ml를 추가한 후, 교반시키면서 37℃에서 18시간 반응시켰다. 조직이 완전히 용해된 것을 확인하고, 0.5ml의 용해액을 취해 동량의 phenol로 DNA를 추출하였고 24:1 Chloroform/Isoamylalcohol 용액으로 다시 2회 처리한 후, 70% 냉동 Ethanol으로

-70℃에서 DNA를 침전시키고 원심분리하여 DNA를 분리하였다.

세침흡인 검체에서의 DNA 추출은 bead beater를 이용하여 시행하였다<sup>11)</sup>. 즉 0.5ml의 검체를 실온에서 녹인 후 10mM Tris HCl(pH 8.0), 1mM EDTA, 100mM NaCl 혼합완충액 0.2ml, phenol 0.1ml, 0.1mm Zirconium bead 0.1ml를 추가하고 mini-bead beater에서 3분간 처리하였다. 상층액을 취해 24:1 Chloroform/Isoamylalcohol 용액으로 다시 2회 처리한 후, 70% 냉동 Ethanol으로 -70℃에서 DNA를 침전시키고 원심분리하여 DNA를 분리하였다.

### 3) 추출 DNA의 분석

검체에서 추출한 DNA의 정량 및 정성분석을 분광광도계(spectrophotometer)를 이용하여 시행하여, 총 DNA의 양과 DNA/protein 비율을 검사하였다. 또한 PCR에 적합하기를 알아보기 위하여 상존유전자인  $\beta$ -actin 유전자를 목표로 하는 PCR을 병행하여 추출 DNA의 적합성을 검증하였다<sup>12)</sup>.

### 4) PCR을 이용한 DNA의 복제

Primer는 Eisenach 등<sup>13)</sup>의 IS-1 (5'-CCTGCGAGCGTAGGGCGTCGG-3')과 IS-2 (5'-CTCGTCCAGCGCCGCT TCGG-3')를 DNA 합성기로 합성하여 사용하였다. 검체 50 $\mu$ l를 500mM KCl, 100mM Tris-HCl(pH 8.3), 24mM MgCl<sub>2</sub>인 완충제에서 dNTP 200 $\mu$ M, primer 50pM, Taq Polymerase 2.5U 과 반응시켰다. 반응온도 및 시간은 pre-heating은 95℃에서 5분간, initial melting은 95℃에서 5분간, denaturation은 95℃에서 1분간, annealing은 64℃에서 1분간, extension은 72℃에서 1분간, last extension은 72℃에서 10분간이었고, 총 40회를 시행하였다<sup>14)</sup>. 양성대조군으로는 배양된 결핵균에서 추출한 DNA를 순차적으로 희석하여 사용하였고, 음성대조군은 증류수를 사용하였다.

### 5) 전기영동 및 Southern Blot 분석

4% NuSieve gel에서 PCR한 검체 10 $\mu$ l와 gel load buffer 2 $\mu$ l씩을 섞어 100V의 직류로 약 2시간동안 전기영동하였다. Nylon membrane에의 전이는 0.1M NaOH 용액에서 미국 Hoefer사의 semi-dry transfer unit(Semi-Phor, TE-70)을 이용하여 100mA, 10V의

전기로 시행하였다. Southern blot 분석의 probe로는 IS-3(5'-GTCGACACATAGGTGAGGTC-3')을 사용하였으며<sup>13)</sup>, T4 kinase를 이용하여 [ $\gamma$ -<sup>32</sup>P]ATP로 5'-end labelling하여 42℃에서 20시간 동안 hybridization한 후, -70℃에서 24시간동안 autoradiography를 시행하였다.

## 결 과

### 1. 추출 DNA의 분석

생검조직의 평균 중량은 107.5mg이었으며, 여기서 추출된 DNA의 총량은 평균 32.46mg이었다. 그리고 2회 세침흡인한 흡인액에서 추출한 DNA의 양은 평균 220ng이었다. 또한 추출 DNA의 순도를 나타내주는 DNA/protein 비율(OD<sub>260</sub>/OD<sub>280</sub>)도 모두 1.8 이상으로 측정되었다. 그리고 상존유전자인  $\beta$ -actin 유전자를 목표로 하는 PCR에서 전에서 목표인 318 base pair DNA를 확인할 수 있었다(Table 1, Fig. 1).

### 2. 양성 및 음성대조군의 PCR 결과

배양된 결핵균에서 추출한 DNA를 순차적으로 희석

Table 1. Adequacy of Extracted DNA

	Excised LN	LN Aspirate
Sample weight	107.5 $\pm$ 78.6 mg	-
total DNA	32.46 $\pm$ 17.22mg	220 $\pm$ 140ng
Purity(OD <sub>260</sub> /OD <sub>280</sub> )	2.11 $\pm$ 0.23	2.76 $\pm$ 0.39

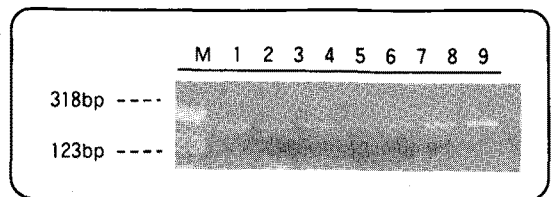


Fig. 1. Agarose electrophoresis of PCR product using DNA extracted from lymph nodes as template. The primer was IS-1 & IS-2. M : size marker, lane 1-4: pathologically proven TB lymphadenitis cases, lane 5: clinically diagnosed case, lane 6: malignant lymphadenopathy case, lane 7,8: negative control of DNA extraction, lane 9: negative control of PCR

하여 사용한 양성대조군의 PCR 결과는 agarose gel 전 기영동시는 100fg(결핵균 30개체에 해당)까지, Southern blot 분석시는 1fg(결핵균 0.3개체에 해당)까지 band를 확인할수 있었고, 증류수를 사용한 음성대조군은 항상 음성이었다.

### 3. 임상검체에서의 PCR 결과

병리소견상 건락성괴사를 동반한 육아종을 보인 8예 중 8예 전예에서, 병리소견상 확진되지 않았으나 임상적으로 결핵성 경부임파선염으로 진단한 8예중 5예에서, 병리학적으로 악성 임파절전이나 갑상선낭종으로

Table 2. Positive rate of PCR using Various Lymph Node Samples

Group	case	PCR (+) rate
Group 1	Pathologically proven TB Lymphadenitis	8/8
Group 2	Clinically diagnosed* TB Lymphadenitis	5/8
Group 3	Pathologically excluded# TB Lymphadenitis	0/6
Group 4	Clinically excluded* TB Lymphadenitis	2/7

\*: The criteria of clinical diagnosis were based on Cantrell et. al.

#: 5 cases of malignant lymphadenopathy and 1 case of simple thyroid cyst




Fig. 2. Autoradiography of blotted PCR product. The probe was IS-3. M: size marker, lane 1-4: pathologically proven TB lymphadenitis cases, lane 5: clinically diagnosed case, lane 6: malignant lymphadenopathy case, lane 7,8: negative control of DNA extraction, lane 9: negative control of PCR

진단되어 결핵성 경부임파선염이 배제된 6예중 0예에서, 그리고 임상적으로 결핵성 경부임파선염이 배제된 7예중 2예에서 PCR 결과가 양성으로 판독되었다 (Table 2, Fig. 1, 2)

## 고 찰

결핵성 경부임파선염은 연주창(scrofula)이라고 하여 히포크라테스의 기록에도 기술되어 있는 오랜 역사를 가지고 있다<sup>1)</sup>. 최근 결핵의 치료가 적극적으로 시행되어 우리나라의 폐결핵 유병율은 1990년 전국결핵실태 조사의 통계에 의하면 1.8%로 감소되었으나, 아직 70만명에 달하는 환자가 존재하고 있다<sup>17)</sup>. 결핵성 임파선염의 정확한 통계는 없으나, 미국의 통계에 의하면 전체 결핵환자의 3~5%에서 임파절의 침범이 있으며, 이 중 90%가 두경부임파절이었다<sup>1)</sup>. 따라서 우리나라에도 상당수에 달하는 결핵성 경부임파선염 환자가 존재하고 있으며, 계속 새로 발생하고 있다. 그러나 결핵성 경부임파선염의 진단 방법의 기준이 일정하게 제시된 것이 없으며, 더우기 환자가 처음 방문하는 의사의 전문과마다 진단 방법에서 차이가 있어 혼선을 야기하는 경우가 있다. 즉 초기에 임파절 적출술을 시행하여 확진을 내려야 한다는 외과적이 있는 반면, 수술에 매우 회의적이며 우선 항결핵제제를 투여하여 경과를 관찰하는 내과적이 있다<sup>19)</sup>. 더우기 적출한 임파절의 병리소견이 비특이적 염증소견만을 보이는 경우에 임상상의 결핵치료 여부 결정에 어려움을 겪게 되며, 적출술후 피부절개부위에 장기적인 건락성 누공을 동반하고 후에 상흔이 크게 형성되는 경우나, 반대로 악성임파암의 진단이 추후에 내려지는 경우, 당혹감마저 느낄것이다. 따라서 합병증을 최대한으로 줄이면서 진단을 내릴수 있는 방법을 모색하고자 노력해 왔다.

결핵성 경부임파선염의 진단은 임상적 특징과 흉부 X-선, 튜베르쿨린검사의 비관혈적 방법과 임파절 적출 후 병리소견과 항산균 도말 및 배양의 관혈적 방법이 있으며, 임파절 세침흡인후 병리소견과 항산균 도말 및 배양을 새로이 시도하고 있다<sup>18)</sup>. Lau 등의 보고에 의하면 임파절 세침흡인의 성적은, 세포진소견이 생검병리소견과 46-87%에서 일치하고 있으나, 세침흡인 검

체의 항산균 도말 양성률은 46%, 항산균 배양 양성률은 17%로 낮아 비결핵성 육아종 질환과의 감별이 어렵다고 하였다<sup>18)</sup>. 한편 중합효소연쇄반응(polymerase chain reaction, PCR)은 특정한 DNA를 연속적으로 복제할 수 있는 분자생물학적 방법으로, 검체내에 극미량으로 존재하고 있는 병원체의 진단에도 이용될 수 있어 결핵의 진단에도 응용되어 왔다<sup>19)</sup>. 임파선염에서 PCR을 이용한 결핵의 진단에는 지금까지 10에 이내이며, 이는 모두 적절한 임파절 조직을 검체로한 결과이었다<sup>4,8,9)</sup>.

임파절 세침흡인은 서구에서는 주로 악성 임파절 전이를 진단하기 위한 방법으로 시행되어 왔으며, 최근에는 PCR 등과 같은 분자생물학적 방법을 응용하여 악성 임파절 전이를 간편하게 진단하고자 시도되었다<sup>5~7)</sup>. 즉 세침흡인한 검체에서 분리한 DNA가 PCR의 좋은 재료가 될수 있으며, 이는 상존 유전자인  $\beta$ -actin 유전자를 목표로 PCR을 시행하여 증명하고 있다. 본 저자들은 배양한 결핵균을 검체로한 PCR의 결과가 결핵균 1개체에 해당하는 감수성을 가지고 있다고 이미 발표한 바 있으며, 임상검체인 흉막삼출액을 사용한 PCR도 흉막삼출액 0.2ml를 사용하여도 좋은 결과를 나타낼수 있다고 보고하였다<sup>4,15)</sup>. 따라서 본 연구에서는 세침흡인 검체에서 PCR에 이용할수 있는 충분한 양의 DNA를 추출할 수 있는가와 균질화된 조직이 아닌 임파절 흡인검체에서 분리한 DNA중에 결핵균의 DNA가 과연 존재하는가가 중요 관건이었다. 전자의 경우 세침흡인 2회의 부유액에서 평균 220ng의 DNA를 추출하였는데, PCR에 필요한 DNA의 양이 50ng이므로 세침흡인 검체도 PCR에 좋은 검체가 될수 있음을 알수 있었고,  $\beta$ -actin 유전자를 목표로 한 PCR에서 모두 양성으로 나와 어렵지 않게 증명할 수 있었다. 다만, 세침흡인시 육안으로는 거의 보이지 않는 양이 흡인되며 공기중에서는 쉽게 말라버리기 때문에 0.5ml의 생리식염수에 부유하여 사용하였다. 그리고 결핵의 PCR은 기존의 방법과 유사한 방법으로 시행하였는데, 다만 감수성을 높이기 위해 세침흡인시 혈액이 포함되지 않게 주의를 기울였으며 이는 적혈구내의 헤모글로빈이 PCR의 중요한 효소인 Taq polymerase를 억제한다고 알려져 있기 때문이다. 그리고 중심부가 건락성 액화된 임파절을 흡

인할 때에는 액화되지 않은 고형부분을 흡인하였는데, 이는 액화 부분을 배양하면 항산균 배양의 성적이 좋지 않은 것이 이미 알려진 것처럼<sup>1)</sup> DNA의 변형을 줄이기 위한 노력이었다. 마찬가지로 세침흡인 즉시 검체를 냉동 보관하는 것이 중요한데, 이는 대식구에 탐식된 상태로 존재하는 결핵균이 실온에서는 파괴되기 쉽기 때문이다. 저자들은 세침흡인을 시행하는 방에 냉동고를 준비하여 흡인 즉시, 약 2~3분 이내에 냉동고에 넣어 일단 냉동시킨 후 실험실로 검체를 이동하였다.

PCR을 이용한 결핵의 진단에서 항상 논란이 되는 것이 항산균 배양 음성이면서 PCR 양성인 검체에 대한 것이다. 즉 배양 음성, PCR 양성인 위양성인가, 아니면 PCR의 높은 감수성에 기인하는가에 대한 논란인데, 이전에 여러 차례 위양성을 경험한 저자들로서는 두가지 가능성이 항상 존재한다고 생각하고 있다. 위양성은 검체의 채취과정에서도 발생할수 있고, 검체의 운반, 보관등과 같이 실험하기 이전 단계에서도 얼마든지 발생할수 있어, 실험실에서의 철저한 방지 노력에도 불구하고 위양성율은 외국의 보고에서도 5% 정도이다. 더우기 본 연구와 같이 항산균 도말, 배양 성적이 낮은 임파절을 검체로 한 실험에서는 판단하기 매우 어렵다. 그럼에도 불구하고, Cantrell 등의 기준을 원용한 결핵성 경부임파선염의 진단을 기준으로 하였을 때, 배양 음성 검체의 PCR의 결과가 62.5%(5/8)의 감수성과 71.4%(5/7)의 특이성을 보인 것은 매우 고무적이다. 특히 세침흡인후 PCR을 시행한 결과만을 보면 71.4%(5/7)의 감수성과 66.7%(4/6)의 특이성을 보이는데, 이는 기존의 비관혈적 진단 방법으로 확진을 내리기 어려워 생검을 고려해야 하는 환자들에서, 약 70%의 감수성과 특이성을 나타내므로 새로운 진단 방법으로 고려할수 있다고 생각한다.

그리고 본 연구의 결과에 포함되지는 않았으나, 병리조직 검사에서 반응성 증식(reactive hyperplasia)으로 나온 4예의 검체중 1예에서 PCR 양성이었다. Jones 등은 결핵성 임파선염의 임상상을 5단계로 분류하였는데<sup>20)</sup>, 1단계는 병리소견에서 비특이적 반응성증식(nonspecific reactive hyperplasia)을 보이는, 단단하고 고정되지 않으며 하나 하나가 분간되는 결절의 증가를 보이는 단계, 2단계는 임파선 주위염증으로 결절이 고

## 요 약

정화(fixed)되고 고무처럼(rubbery) 만져지는 단계, 3단계는 중심부가 부드러워지기 시작하는 단계, 4단계는 농양형성 단계, 그리고 5단계는 피부로 누공이 형성되는 단계로 분류하였다. 많은 경우에서 경부 임파절의 반응성 증식의 원인이 주로 비특이적 감염이지만, 우리나라와 같이 결핵의 유병률이 높은 지역에서는 초기의 결핵성 임파선염도 상당한 경우를 차지할 것으로 생각된다. 그리고 Lau 등의 보고에 의하면 농양이 형성된 임파절의 흡인액 항산균 도말 성적은 47%로서 결절 양상의 임파절 세침흡인 도말 성적 17%에 비해 높으나, 농양이 형성된 임파절의 흡인액 세포진검사 결과는 대개 비특이적 염증 소견이었다<sup>18)</sup>. 저자들도 본 연구에는 포함되지 않았으나, 2예의 흡인된 농양으로 PCR을 시행하였는데 모두 음성으로 나왔었다. 즉 초기의 결절 양상을 보이는 결핵성 임파선염에서는 병리소견이 다핵거세포(multinucleated giant cell)나 유사피세포(epithelioid cell)를 미처 보이지 않아 비특이적 반응성 증식으로 보일 수 있고 항산균 도말성적도 20%미만으로 항산균의 수도 적으나, PCR 기법으로 진단할 수 있어 세침흡인후 PCR이라는 진단 방법이 도움을 줄수 있다고 생각된다. 그러나 항산균의 수가 많아지고 숙주의 면역 반응이 활발해져 농양이 형성되기 시작하면, 병리소견과 항산균 도말 성적이 높아지나, 농양을 사용한 PCR의 결과가 음성으로 나온 것은 이에 다량 함유되어 있는 여러 단백질들에 의해 PCR이 방해되어 성적이 나쁘게 나온것이 아닌가하고 유추되며 추후 이에 대한 연구가 더 필요하다고 생각된다.

결론적으로, 결핵성 경부임파선염은 우리나라에서 아직도 적지 않게 발생하고 있으며, 초기의 단단한 결절 양상부터 말기의 누공형성까지의 다양한 임상상을 보이는 질환이고, 기존의 진단 방법인 흉부 X-선 검사, 튜베르쿨린검사, 생검 이외에도, 세침흡인후 결핵균 PCR 기법은 결핵성 경부임파선염의 진단에 유용한 방법이라고 생각한다. 향후 보다 간단한 실험 기법과 재료의 개발이 이루어진다면, 이 진단방법의 보편화에도움이 될수 있을 것이며, 보다 많은 임상 검체를 대상으로한 연구가 뒤따라야 할 것으로 생각된다.

**연구배경:** 결핵성 경부임파선염의 진단은 임상소견, 흉부 X-선검사, 튜베르쿨린검사의 비관혈적 방법으로 내리기 어려워, 경부 임파절 생검을 필요로 하는 경우가 많다. 저자들은 중합효소연쇄반응(polymerase chain reaction, PCR) 기법을 이용하여 결핵성 경부임파선염을 진단할 수 있는지 알아보고, 가능하다면 그 유용성을 평가해 보고자 본 연구를 시행하였다.

**방법:** 경부 종물로 내원한 환자의 생검 조직과 세침흡인 검체 29예에서 DNA를 추출하여, 결핵균 DNA인 IS6110의 일부를 복제하기 위한 IS-1,-2를 primer로 사용하여 PCR을 시행하였다. 결과는 임상적 진단 및 병리, 세균학적 진단과 비교하였다.

**결과:** 평균 107.5mg의 생검조직과 2회 세침흡인 검체에서 추출한 DNA의 양은 각각 평균 32.46±17.22 mg과 220±140ng이었고 OD<sub>260</sub>/OD<sub>280</sub>은 각각 2.11±0.23, 2.76±0.39이었으며, 상존유전자인 β-actin 유전자를 목표로 하는 PCR은 전예에서 양성이었다. 병리학적으로 결핵으로 진단한 8예중 8예 전예에서, 병리소견상 확진되지 않았으나 임상적으로 결핵성 경부임파선염으로 진단한 8예중 5예에서, 병리학적으로 악성 임파절전이나 감상선낭종으로 진단되어 결핵성 경부임파선염이 배제된 6예중 0예에서, 그리고 임상적으로 결핵성 경부임파선염이 배제된 7예중 2예에서, 결핵균 DNA를 목표로 한 PCR 결과가 양성이었다.

**결론:** 경부 임파절 조직과 세침흡인 검체의 결핵균 PCR 기법은 결핵성 경부임파선염의 진단에 유용한 방법이라고 생각한다.

## 참 고 문 헌

- 1) Powell DA: Chapter 13, Tuberculous lymphadenitis, In Schlossberg D(Ed.) Tuberculosis, 3rd Ed., p 143, New York, Springer-Verlag 1994
- 2) Catrell RW, Hensen JH, Reid D: Diagnosis and management of tuberculous cervical adenitis.

- Arch Otolaryngol **101**:53, 1975
- 3) Saiki RK, Genfand DH, Stoffel SJ, Higuchi R, Horn GT, Mullis KB, Ehrlich HA: Primer-directed enzymatic amplification of DNA with a Thermostable DNA polymerase. *Science* **239**: 487, 1988
  - 4) Brisson-Noel A, Gicquel B, Lecossier D, Levy-Frebault V, Nassif X, Hance AJ: Rapid diagnosis of tuberculosis by amplification of mycobacterial DNA in clinical samples. *Lancet* **4**:1069, 1989
  - 5) Kline TS: Fine-needle aspiration biopsy. *Arch Pathol Lab Med* **104**:117, 1980
  - 6) Feinmesser R, Miyazaki I, Cheung R, Freeman JL, Noyek AM, Dosch HM: Diagnosis of nasopharyngeal carcinoma by DNA amplification of tissue obtained by fine-needle aspiration. *N Eng J Med* **326**:17, 1992
  - 7) Chan MKM, McGuire LJ, Lee JCK: Fine needle aspiration cytodiagnosis of nasopharyngeal carcinoma in cervical lymph nodes. *Act Cytol* **33**:344, 1989
  - 8) DeWit D, Steyn L, Shoemaker S, Sogin M: Direct detection of *Mycobacterium tuberculosis* in clinical specimens by DNA amplification. *J Clin Microbiol* **28**:2437, 1990
  - 9) Bocart D, Lecossier D, Lassence AD, Valenyre D, Battesti JP, Hance AJ: A search for *Mycobacterial* DNA in granulomatous tissues from patients with sarcoidosis using the polymerase chain reaction. *Am Rev Respir Dis* **145**:1142, 1992
  - 10) Eisenach KD, Sifford MD, Cave D, Bates JH, Crawford JT: Detection of *Mycobacterium tuberculosis* in sputum samples using a polymerase chain reaction. *Am Rev Respir Dis* **144**:1160, 1991
  - 11) Hurley SS, Splitter GA, Welch RA: Rapid lysis technique for *Mycobacterial* species. *J Clin Microbiol* **25**:2227, 1987
  - 12) Ng SU, Gunning P, Eddy R, Ponte P, Leavitt J, Shows T, Kedes L: Evolution of the functional human  $\beta$ -actin gene and its multi-pseudogene family: Conversion of noncoding regions and chromosomal dispersion of pseudogenes. *Mol Cell Biol* **5**:2720, 1985
  - 13) Eisenach KD, Cave D, Bates JH, Crawford JT: Polymerase chain reaction amplification of a repetitive DNA sequence specific for *Mycobacterium tuberculosis*. *J Infect Dis* **161**:977, 1990
  - 14) 김호중, 김영환, 한성구, 심영수, 김건열, 한용철: Polymerase chain reaction을 이용한 결핵의 진단에 관한 연구. *결핵 및 호흡기질환* **39**:517, 1992
  - 15) 김호중, 김영환, 한성구, 심영수, 김건열, 한용철 : 흉막삼출액에서 Polymerase chain reaction(PCR)을 이용한 결핵균의 검출에 관한 연구. *결핵 및 호흡기질환* **40**:509, 1993
  - 16) 윤경한, 조상래, 이미경, 정동현, 김주덕, 천선희, 장준, 김성규, 이원형, 조철호: 결핵의 진단을 위한 중합효소연쇄반응의 평가. 제 73차 대한결핵 및 호흡기학회 추계학술대회 초록집 **56**, 1991
  - 17) 보건사회부, 대한결핵협회: 제 6차 전국결핵실태 조사 결과. p36, 서울, 보건사회부. 대한결핵협회, 1990
  - 18) Lau SK, Wei WI, Kwan S, Yew WW: Combined use of fine-needle aspiration cytologic examination and tuberculin skin test in the diagnosis of cervical tuberculous lymphadenitis. *Arch Otolaryngol Head Neck Surg* **117**:87, 1991
  - 19) Campbell IA: The treatment of superficial tuberculous lymphadenitis. *Tubercle* **71**:1, 1990
  - 20) Jones PG, Campbell PE: Tuberculous lymphadenitis in childhood: The significance of anonymous mycobacteria. *Br J Surg* **50**:202, 1962
  - 21) Bailey TM, Akhtar MA, Ali MA: Fine needle aspiration biopsy in the diagnosis of tuberculosis. *Act Cytol* **29**:732, 1985
  - 22) Lau SK, Wei WI, Hsu C, Engzell UCG: Efficacy of fine needle aspiration cytology in the diagnosis of tuberculous cervical lymphadenopathy. *J Laryngol Otol* **104**, 24, 1990