

알코올을 이용한 흉부교감신경절차단술에 대한 임상경험 및 합병증

— 증례 보고 —

대구파티마병원 마취과

권옥희 · 김종일 · 반종석 · 민병우

= Abstract =

The Clinical Experiences and Complications of Percutaneous Neurolysis of Upper Thoracic Sympathetic Ganglion by Using Ethylalcohol — A report of three cases —

Ok Hee Kwon, M.D., Jong Il Kim, M.D., Jong Seock Ban, M.D. and Byung Woo Min, M.D.

Department of Anesthesiology, Fatima Hospital, Taegu, Korea

Percutaneous neurolysis of upper thoracic sympathetic ganglion was performed by simultaneously injecting 3 ml of pure alcohol into the T₂ and T₃ levels after testing with same amount of local anesthetics on the same sites.

We experienced poor sympatholytic effect or intercostal neuritis and Horner's Syndrome as the result of complication of thoracic sympathetic ganglion block. In Case 1, in spite of the good testing result, neurolytic block effect was poor. In Case 2, intercostal neuritis occurred, but neuralgia subsided within 3 weeks. In Case 3, Horner's Syndrome occurred for 1 day.

To increase the success rate of block and decrease the incidence of complications, good radio-opaque dye appearance and good test block effect should be obtained.

Key Words: Percutaneous neurolysis of upper thoracic ganglion, Intercostal neuritis, Horner's syndrome

교감신경절차단은 많은 임상적 적응을 갖고 있어서 각종 통증질환 및 기능적 질환의 치료를 위해 널리 시행되고 있다¹⁾. 흉부교감신경절차단술은 기술상 어려움과 합병증 때문에 별로 시행되지 않았으나 최근 수기의 발달로 시술의 빈도가 확장일로에 있다. 본 병원 통증치료실에서도 특발성 수족다한증, 주관절부위 다발전염등의 환자에게 상흉부교감신경절차단술을 시행하였는 바, 차단실패, 알코올성 신경염, 호너증후군 등

을 경험하였다. 따라서 이에 대한 임상적 경험과 합병증에 대하여 문헌적 고찰과 함께 보고하는 바이다.

증례

증례 1. (차단실패)

18세의 남자 환자로서 좌우 특발성 수족다한증을 주소로 내원하였다. 안정시에도 손수건으로 땀을 닦아

야 할 정도로 과도한 발한을 보였으며 이로 인한 불편이 매우 심하였고 병력이나 이학적검사등에서는 별다른 이상소견을 보이지 않았다. 따라서 흉부교감신경절차단을 시행하기로 하고 먼저 C자형 영상증강장치를 이용해 22G 척추천자침으로 우측흉부 제 2, 제 3 교감신경절부위를 천자한 후 조영제(Rayvist®)를 분절당 2.5 ml씩 주입하여 조영제의 적절한 모양을 확인한 후 시험차단을 위해 분절당 동량의 0.25% 부피바카인을 주입하여 차단 효과와 합병증 유무를 확인한 후 만족할 만한 효과가 나타나고 별다른 합병증을 보이지 않아서 분절당 동량의 무수알코올을 주입하였다. 차단효과가 잘 지속되어 수술 후 2시간 후에 퇴원시키고 1주일 후에 좌측차단을 전술한 바와 같이 시행하였다. 조영제의 모양이나 시험 차단효과가 잘 나타나 무수알코올을 주입하였으나 약 1시간 후 다시 발한이 시작되었다. 추후에 재차단을 하도록 권유하였으나 환자의 개인적인 사정상 재수술하지 못하였다.

증례 2. (능간신경염)

여자 46세의 다발성 건염 및 근근막 증후군환자로 우측 주관절부위에 심한 통증을 호소하므로 압통점주사를 수차례 시행하다가 별다른 효과가 없어 시험적인 성상신경절차단으로 상당한 통증감소가 확인되어 우측 제 2, 3 흉부교감신경절차단을 시행하였다. 수술방법은 전술한 바와 같이 하였으나 조영제를 주입하니 제 3 능간신경을 따라 퍼지는 모양으로 나타났다(Fig. 1). 따라서 수차례에 걸쳐서 바늘 끝의 위치를 조정한 후 조

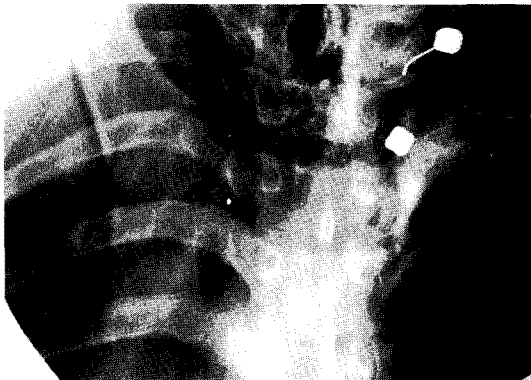


Fig. 1. The radioopaque dye appearance of infiltrating into the intercostal nerve root.

영제의 모양이 능간신경으로 퍼지지 않는 것을 확인하고 시험차단을 위해 0.25% bupivacaine을 분절당 2.5 ml씩 주입하였다. 시험차단효과는 잘 나타나 환자는 매우 만족해 하였고 별다른 이상소견도 보이지 않았다. 따라서 100% 알코올을 분절당 2.5 ml씩 주입하여 수술을 완료하였는데 수술직후 우측 제 3 능간 피부 분절영역에 감각소실을 보였다. 수술 후 3일째부터 우측 제 3 능간신경분포 부위에 작열통(burning pain)이 발생하여 항우울제, 소염진통제를 2주간 복용토록 하였다. 약 2주가 지나면서 통증이 현저히 소실되었고 차단효과는 잘 지속되었다.

증례 3. (호너증후군)

남자 19세의 특발성수축다한증환자로 상기한 수술 방법으로 좌우측 제 2, 3 흉부교감신경차단을 시행하였다. 조영제의 모양이나 시험차단시에는 별다른 문제가 없었다. 그러나 우측차단 후 동측에 호너 증후군이 발생하였으나 하루만에 완전 회복되었고 차단효과는 잘 유지되고 있다.

고찰

흉부교감신경절차단술은 그 임상적 적응이 매우 많

표 1. 흉부교감신경차단술의 적응

말초혈행장애: 폐색성 혈전성 혈관염, 폐색성 동맥경화증, Raynaud병, Raynaud증후군, 급성동맥폐색증, 정맥성질환, 동상 등
바이러스질환: 대상포진, 포진후신경통
반사성교감성위축증: 작열통, 환지통, 단단통, 건수증후군, 화상후통 등
근골격계질환: 경건완증후군, 외상성경부증후군, 흉곽출구증후군, 경추증, 골절, 골수염
말초신경장애: 말초신경마비, 포착성신경증, 당뇨병성신경병증
기능적질환: 다한증
수술후통: 복부수술후통, 폐흉곽수술후통, 유방절단증후군 등
교원병: 만성관절류마티스, 강직성척추염
악성신생물: 흉강, 경계동내전이에 의한 흉통, 상복부통과 상지통
기타: 원인불명의 흉배부통, 본태성고혈압, 기관지천식, 폐경색 등

아서 각종 통증 및 기능적질환의 치료에 매우 유용하다(Table 1)²⁾. 그러나 수기상 어려움과 합병증 때문에 별로 시행되지 않았으나 최근 국내의 여러 통증치료의사들에 의해 점차 시행빈도가 상승추세에 있다. 저자들은 무수에틸알코올을 이용하여 흉부교감신경절을 차단하여 얻은 임상적 결과에 대하여 약술하고자 한다.

시술을 위한 환자의 자세³⁾는 수영시 평영자세(swimmer's position)으로 하고 C자형 영상증강장치를 이용하여 천자침을 정확한 위치에 꽂는다. 해부학적인 면을 볼때 흉부교감신경절의 위치는 늑골두, 추체, 늑골두인대, 벽측흉막, 흉내근막에 의해 둘러 싸여 있다⁴⁾. 천자침은 추체의 중앙후방에 위치하는 것이 가장 좋다. 이때 천자침의 끝이 늑골두인대에 고정되어 있는 것이 좋다. 바늘끝의 위치가 적절한지를 확인하기 위하여 조영제를 주입하여 조영제가 퍼지는 모양을 확인하여 천자침의 위치를 정확하게 한다⁵⁾. 그 후 시험차단 목적으로 국소마취제를 주입하여 충분한 차단 효과가 있는지를 본다⁶⁾. 차단효과의 판단은 수부의 피부온도 증가, 발한 정지, 통증소실 등으로 판단하며 이효근등은 수부의 피부 온도 증가에 있어서 반대편보다 5도 이상이면 성공적인 차단으로 평가할 수 있다고 하였다.

시험차단 후 별다른 이상소견이나 합병증이 없으면 분절당 무수에틸알코올 2.5 ml을 주입한다. 발침시에는 0.5 cc의 식염수나 국소마취제를 주입한 후 발침하여 차단침에 남아있는 알코올에 의한 다른 조직손상을 막도록 한다.

흉부교감신경절차단은 앞서 언급한 바 처럼 합병증이 잘 생길 수 있다. 若杉³⁾은 기흉이 4% 정도 생길 수 있다고 하였는데 기흉을 막기 위해서는 차단침이 흉막이나 폐조직을 천자하지 않도록 주의하여야 한다. 차단침의 천자점은 흉추중앙선에서 3~4 cm이 가장 적절하다. 이보다 작을 경우에는 차단침의 방향이 거의 수직 혹은 그보다 더 큰 각도가 되므로 시술이 매우 어려워지고 이보다 더 거리가 크면 기흉의 위험이 높아진다⁸⁾. 일반적으로 기흉이 발생하면 흉통과 호흡곤란을 호소하는데 이를 확인하기 위해 반드시 흉부 X-선 촬영을 해야하고 만일 15% 이하의 기흉인 경우는 대부분 저절로 치유되나 그 이상이면 흉관(chest tube)를 삽입하여 배기(drainage)해 줘야 한다.

늑간신경에 알코올성 신경염이 생기는 경우가 있는데 이는 알코올이 신경근으로 흘러들어가서 늑간 신경을 차단하기 때문이다⁹⁾. 본 예에서도 조영제 주입시 조영제가 늑간신경을 따라 들어가는 모양을 보여 천자침의 위치를 조절하여 조영제의 모양이 잘 나오도록 조절하였음에도 불구하고 차단 후 3일후에 늑간신경통이 나타났다. 물론 대부분의 늑간신경통은 잘 치료되기 때문에 별로 문제가 되지 않으나 작열통 또는 화상성 통증(burning pain)이 심하게 나타나므로 최대한 주의하여야 한다. 일단 신경염에 의한 통증이 발생하면 그 정도에 따라 적절한 치료를 하도록 하는데 소염진통제, 항우울제, 항경련제등의 투약과 함께 경막외차단을 필요에 따라 시행한다³⁾.

호너증후군은 성상신경절이나 경부교감신경절차단시 나타나는데⁴⁾ 성상신경절차단시 상흉부교감신경절차단시보다 훨씬 빈도가 높다. 흉부교감신경절차단시 호너증후군이 발생한 것은 약물이 상부로 퍼져 성상신경절의 일부를 차단하였기 때문으로 사료된다. 본 예에서 발생한 호너증후군은 약 12시간 후에 완전히 회복되었다. 호너증후군이 장기간 계속되는 경우는 미용상의 문제가 심각하므로 이의 발생을 사전에 막는 것이 무엇보다도 중요하다. 만일 시험 차단시 호너증후군이 발생하면 일단은 알코올주입을 하지 않아야 한다. 기타 약액의 지주막하 혹은 경막외강내로의 주입으로 인한 합병증은 매우 심각하므로 조영제의 확산모양과 시험차단의 결과를 주의깊게 관찰하여야 한다.

합병증을 피하고 효과적인 차단을 하기 위해서는 첫째로 조영제의 확산모양이 적절한가를 확인하여 신경근이나, 경막외강, 지주막하강, 혈관내로 약액이 주입되는 현상을 피하고 시험차단시 수부의 온도변화를 정확히 측정하여 차단하는 쪽이 반대편보다 섭씨 5도 이상 상승하는지를 파악하고 또한 시험차단에 의해 다른 합병증이 없이 원하는 치료효과가 잘 나타나는지를 검토하여 만족한 경우에만 신경과피제를 주입하도록 해야 한다.

최근 Takeo등⁹⁾은 요도절제경을 이용한 흉부교감신경절 소작술을 시행하여 흉막과 폐의 유착을 줄일 수 있다고 하였다.

흉부교감신경절차단술은 기술적으로 어렵고 합병증도 만만치 않다. 따라서 충분한 해부학적인 지식과 차

단수기를 갖춰야 성공적인 차단과 함께 합병증을 막을 수 있다. 기술상 난이도가 높으나 많은 임상적 적응을 가지고 있는 상흉부교감신경절차단술에 대한 차단실패, 알코올성 신경염 및 호너증후군 등의 합병증의 경험을 문헌적 고찰과 함께 보고하는 바이다.

참 고 문 헌

- 1) Bonica JJ. *The management of pain. 2nd ed, Philadelphia: Lae & Febiger. 1990; 2012-5.*
- 2) 대한통증학회. 통증의학. 군자출판사. 초판, 1995; 219-25.
- 3) 若杉文吉 監修. 神経 ブロック. 東京醫學書院. 1989; 25-39.
- 4) Cousins MJ, Bridenbough PO. *Neural blockade. 2nd ed, Philadelphia, J P Lippincott Co. 1988; 482-3.*
- 5) Ohno K, Nobuhara H, Hidetake K. *Usefulness of oblique radiography during thoracic sympathetic block. The Journal of the Japn society of Pain Clinicians 1994; 1: 391-5.*
- 6) 문현석. 흉부교감신경절차단에 의한 다한증치료경험. 대한통증학회지 1995; 8: 139-5.
- 7) 이효근, 윤경봉, 서영선, 김찬. 다한증환자에서 흉부교감신경차단과 인지체온변화와의 관계. 대한통증학회지 1994; 7: 217-21.
- 8) Raj PP. *Practical management of pain. 2nd ed, Chicago: Yer book medical publisher 1992; 788-93.*
- 9) Takeo Teoriya. *Electricalcautry of thoracic sympathetic ganglia using with resectoscope for hyperhidrosis of palms. Pain clinic 1994; 15: 911-5.*