

# Bovie<sup>®</sup>를 이용한 Percutaneous Lumbar Medial Branch Neurotomy

한림대학교 의과대학 마취과학고실 통증치료실

신 근 만 · 김 종 균 · 김 수 관  
최 흥 철 · 홍 순 용 · 최 영 통

=Abstract=

## Percutaneous Lumbar Medial Branch Neurotomy Using Bovie<sup>®</sup> Electrosurgical Unit

Keun Man Shin, M.D., Jong Gyoon Kim, M.D., Soo Kwan Kim, M.D., Hong Cheol Choi, M.D.,  
Soon Yong Hong, M.D. and Young Ryong Choi, M.D.

*Pain Clinic, Department of Anesthesiology, Hallym University Medical College  
Kangwon, Korea*

The first lesion in neural tissue produced by electrical currents were made in the 19th century by workers using direct current.

In 1953, Sweet and Mark clearly demonstrated that DC lesions have unpredictable and ragged borders and may vary in size. They, as well as Hunsperger and Wyss, suggested that the use of high frequency currents might provide improved results and were proved correct. However, Bovie<sup>®</sup> electrosurgical unit may also be used in percutaneous medial branch neurotomy if a lesion made at a point or the dorsal surface of the transverse process just caudal to the most medial end of the superior edge of the transverse process(Bogduk's method). At this point the medial branch lies on the bone and its depth and medial displacement are defined by the bone which precludes the need for lateral radiographs to check placement.

A lesion was made at same target point using the Bovie<sup>®</sup> electrosurgical unit in a 41 year male patient who had received a Kaneda operation because of L2 compression fracture. The patient was relieved of pain without any adverse effects.

**Key Words:** Medial branch neurotomy, Bovie<sup>®</sup> electrosurgical unit

직류전기를 사용한 신경조직의 파괴는 19세기에 이미 시작되었으나<sup>1)</sup> 그 조절이 어렵고 병소(lesion)경계가 불분명하며 병소의 크기가 일정하지 않아 1953년경부터 Sweet, Hunsperger등에 의해 high frequency current의 사용이 제창되었다<sup>2)</sup>. RF lesion generator는 경계가 분명하고 크기가 일정한 병소를

만들 수 있을 뿐 아니라 온도측정이 가능하고 정확한 목표점을 찾을 수 있는등 장점이 많지만 기계의 가격이 매우 높아 쉽게 보유하기 힘든 단점이 있다<sup>3,4)</sup>. 신경근파괴술을 시행할 때에는 병소의 경계가 명확하지 않으면 다리로 가는 운동신경을 포함하고 있는 ventral ramus가 손상받을 위험이 있어 반드시 high

frequency current를 사용하여야만 하며 medial branch의 경우도 Shealy등의 주장과 같이 횡돌간인대(intertransverse ligament)상에 병소를 만드는 경우는 병소의 경계가 정확하지 않으면 신경근 손상을 유발할 수 있어 RF lesion generator의 사용은 필수적이다. 그러나 RF lesion generator가 없거나 일시적으로 고장이 났을때에 Bogduk이 제안한 방법 즉, 횡돌기 상연의 내측 끝에서 병소를 만들면<sup>5)</sup> 목표점을 찾기가 쉽고 주위의 다른 신경에 손상을 줄 위험이 거의 없어 nerve stimulator와 Bovie<sup>®</sup>를 이용해 손쉽게 병소를 만들 수 있다.

본 교실에서는 요추, 외상후 척추고정술을 시행한 환자에서 발생한 intractable lumbar pain 환자에 Bovie<sup>®</sup>를 사용한 medial branch neurotomy를 시행하여 좋은 결과를 얻었기에 이를 문헌적 고찰과 함께 보고하는 바이다.

### 증 례

41세의 남자 환자로 집수리중 콘크리트벽에 깔려 제 2 요추체 압박골절 및 하반신마비가 발생하여 내원하였다. 이학적 검사소견은 제 2 요추에서 제 4 요추 부위로 통증 및 압통이 있었고 다리는 통증 및 촉각감이 없었으나 온도 변화는 감지하였으며 Babinski나 Hoffman 징후는 음성이었다. 5일 후 Kaneda operation 시행하였는데 술 후 15일부터 통증이 발생되어 meperidine으로 제통하려 노력 하였으나 통증은 더욱 악화되어 POD 50일에 통증클리닉으로 이송되었다.

통증이 너무 심하여 처음 2주간 morphine 및 bupivacaine의 경막외 주입으로 제통 하였으나 증세 호전되지 않아 C-arm X-선 투시장치로 횡돌기 상연 내측 끝을 투시하며 nerve stimulator를 사용하여 L1, L2, L3의 medial branch를 찾아 한 level 단독 또는 여러 level을 조합하여 시험 차단을 시행하였다. 그 결과 좌, 우의 L2, L3의 medial branch차단으로 좋은 제통 효과를 보았고 다시 같은 부위에서 Bovie<sup>®</sup>를 사용하여 medial branch neurotomy를 시행하여 거의 완전히 통증을 제거할 수 있었다.

**시술방법:** 환자를 방사선 투시 테이블에 복와위로 높히고 Povidone Iodine으로 철저히 소독한 후 소

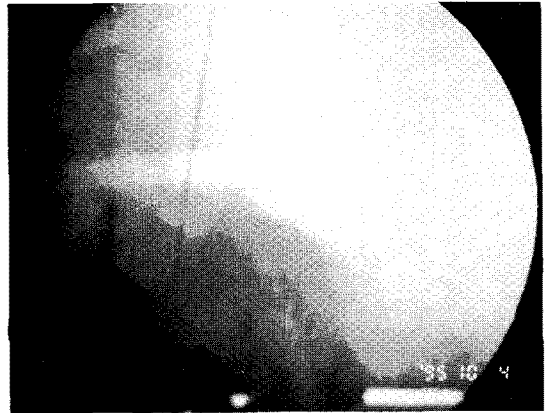


Fig. 1. Photograph of C-Arm flouroscope, showing technique of medial branch neurotomy. Needle rests on the dorsal surface of the transverse process just caudal to the most medial end of the superior edge of the transverse process.

독된 포로 덮은뒤 C-arm X-선 투시장치(Mobile C-Arm Image Intensifier Model 9000, OEC-Diasonics, Lake City, USA)를 약간 경사지게 하여 횡돌기 상연 내측 끝을 투시하며 척추 중앙선의 외측 5 cm에서 3과 1/2인치의 14G FEP-TEFLON<sup>®</sup> needle을 비스듬하게 삽입하여 목표점 근처까지 진행한다. TEFLON<sup>®</sup> needle에서 탐침을 뽑고 4인치 20G insulated needle을 그 안으로 넣어 횡돌기 상연의 내측 끝 상관절돌기와 만나는 점에 진입시킨다(Fig. 1). Nerve stimulator(S/N 30367, Life-Tech, Huston, USA)를 사용하여 100Hz, 1-2V로 자극하여 localization하여 신경을 찾은 후 nerve stimulator와 연결을 떼고 그 접속부에 Bovie<sup>®</sup> (X-10 Electrosurgical Unit, Sybron, Rochester, USA)의 전극을 연결하여 coagulation mode에서 30W 이하로 10초간 전류를 흘린다. 확실한 신경절제를 위하여 바늘을 외측과 미측으로 3~4 mm 이동하여 다시 시행하며 작업이 끝난 후엔 바늘을 빼고 5분간 압박하여 주는 것이 좋지만 예방 목적으로 항생제를 사용할 필요는 없다.

### 고 찰

척추는 sinuvertebral nerve와 posterior pri-

mary ramus에 의해 신경지배를 받는다<sup>6,7)</sup>. Herbert Luschka는 처음으로 sinuvertebral nerve에 대해 기술하였는데 이는 척추체, neural laminae, 후종인대, internal vertebral plexus, epidural tissue와 dura mater등을 공급하며 posterior ramus의 lateral branch는 척추의 중앙에서 2~3 cm보다 외측의 구조물의 신경지배를 담당하는데 이들은 횡돌간인대, 장요인대, 후천장골인대와 추간관절보다 외측의 근육등이다. medial branch는 추간관절보다 내측의 구조물들의 신경지배를 담당하는데 이는 다열근, 극간근, 황인대, 극상인대와 극간인대 등이다. 따라서 medial branch neurotomy는 추간관절 뿐만 아니라 이들 인대등에 의한 만성통증을 해결하는 좋은 방법이 될 수 있다<sup>8-10)</sup>.

Medial branch의 해부학적 경로는 dorsal ramus로부터 분지하여 횡돌간인대를 뚫고 배(背)측으로 나와 횡돌기의 상연을 가로지른 뒤 상관절돌기의 기저부를 지난다. 그다음 추간관절의 미측을 감싸고 돌아 내측으로 진행하여 추궁을 횡단하여 위쪽 추간관절의 미측과 아래쪽 추간관절의 두측의 신경지배를 한다<sup>11)</sup>. 저자들은 Bogduk의 방법을 따라 횡돌기 상연의 내측 끝에 병소를 만들었는데<sup>5)</sup> 이 방법은 위쪽 횡돌기 하연을 지표로 하여 횡돌간인대 배측에서 신경을 찾는 Shealy의 방법과는 달리<sup>3)</sup> 바늘이 횡돌기 수준보다 깊이 들어갈 위험이 없고 내측으로 향해 추간공내로 바늘이 진입하는 것을 염려 할 필요도 없다. 또한 여러가지 감시장치가 달린 RF lesion generator와는 달리 Bovie<sup>®</sup>를 사용하는 경우는 만들어질 병소의 크기를 예측할 수 없어 횡돌기 상연보다 두측에서 병소를 만드는 것은 신경근에 손상을 줄 위험이 크다. Fox와 Rizzoli는 좀더 미측에 병소를 만들 것을 주장하였는데<sup>12)</sup> 이 부위에는 mamillary와 accessory process가 있고 이들 사이에 mamillo-accessory ligament가 medial branch를 덮고 있는데 이들중 10% 이상이 골화(骨化)되어 접근이 어려운 경우가 적지 않다<sup>9)</sup>.

RF lesion generator는 병소의 경계가 잘 구분되고 온도감시장치가 부착되어 있어 예측가능한 크기로 항상 병소를 재현시킬 수 있을 뿐만 아니라 조직을 태우지도 않으며 localization이 쉬운 이유등 많은 장점이 있어 가능하면 RF lesion generator를 사용하

는 것이 당연하겠으나<sup>13-17)</sup> 일시적인 고장이 나거나 없을 때에는 우리 주위에서 쉽게 찾아볼 수 있는 nerve stimulator 와 Bovie<sup>®</sup>를 가지고도 큰 부작용 없이 medial branch neurotomy를 시행할 수 있어 이를 소개하는 바이다.

Medial branch neurotomy를 Bogduk의 주장과 같이 횡돌기 상연 내측에서 시행하면 Bovie<sup>®</sup>를 이용해 병소를 만들어도 큰 부작용 없이 좋은 결과를 얻을 수 있다.

### 참 고 문 헌

- 1) Cosman ER, Nashoid BS, Ovelman-Levitt J. *Theoretical aspect of radiofrequency lesions in the dorsal root entry zone. Neurosurgery* 1984; 15: 945-50.
- 2) Sweet WH, Mark VH. *Unipolar anodal electrolytes lesions in the brain of man and cat. Report of five human cases with electrically produced bulbar or mesencephalic tractotomies. AMA Arch Neurol Psychiatry* 1953; 70: 224-34.
- 3) Shealy CN. *Percutaneous radiofrequency denervation of spinal facet. Treatment for chronic back pain and sciatica. J Neurosurg* 1975; 43: 448-51.
- 4) Shealy CN. *Techinque for percutaneous spinal facet rhizotomy. Procedure Techinque Series. Burlington, Massachusetts, Radionics Inc, 1974.*
- 5) Bogduk N, Long DM. *Percutaneous lumbar medial branch neurotomy. Spine* 1980; 5: 193-200.
- 6) Edgar MA, Ghadially JA. *Innervation of the lumbar spine. Clin Orthop* 1976; 115: 35-41.
- 7) Lazorthes G, Poulhes J, Espagno J. *Etude sur les nerfs sinu-vertebraux lombaires le nerf de roofe existe-t-il? 34 Reunion. Compt Rend Assoc Anat* 1948; 34: 317.
- 8) Luschka H. *Die nerven des menschlichen wirbelkanales, Verlag der H. Lappschen Buchhandlung P V* 1850; 1: 4850-4858.
- 9) Hirsch C, Ingelenark BE, Miller M. *The anatomical basis for low back pain. Studies on the presence of sensory nerve endings in ligamentous, capsular and intervertebral disc structures in the human lumbar spine. Acta Orth Scand* 1963-64; 1: 33.
- 10) Bradley KC. *The anatomy of backache. Aust NZ*

- J Surg* 1974; 44: 227-32.
- 11) Bogduk N, Long DM. *The anatomy of the "so-called articular nerves" and their relationship to facet denervation in the treatment of low back pain.* *J Neurosurg* 1979; 51: 172-7.
  - 12) Fox JL, Rizzoli HV. *Identification of radiologic coordinates for the posterior articular nerve of Luschka in the lumbar spine.* *Surg Neurol* 1973; 1: 343-5.
  - 13) Oudenhoven RC. *Articular rhizotomy.* *Surg Neurol* 1974; 2: 275-8.
  - 14) Oudehoven RC. *The role of laminectomy, facet rhizotomy, and epidural steroids.* *Spine* 1979; 4: 145-7.
  - 15) Rashbaum RF. *Radiofrequency facet denervation. A treatment alternative in refractory low back pain with or without leg pain.* *Orthopedic Clinics of North America* 1983; 14: 569-75.
  - 16) McCulloch JA, Organ LW. *Percutaneous radiofrequency lumbar rhizolysis.* *CMA Journal* 1977; 116: 30-2.
  - 17) Ogsbery, III. JS, Simon RH, Lehman RAW. *Facet denervation in the treatment of low back syndrome.* *Pain* 1977; 3: 257-63.