

## 측와위에서 시행한 하 장간막 신경총차단

순천향대학교 의과대학 마취과학교실

김 천 속 · 차 영 덕

=Abstract=

### Inferior Mesenteric Plexus Block Performed in the Lateral Position

Chun Sook Kim, M.D. and Young Deog Cha, M.D.

*Department of Anesthesiology, College of Medicine,  
Soonchunhyang University, Chunan, Korea*

Inferior mesenteric plexus block (IMPB) is a useful nerve block for the relief of intractable lower abdominal and pelvic pain caused by a lower abdominal visceral or a pelvic malignancy.

IMPB has been performed in the prone position. But there are many patients who can't lie in the prone position, because ascites is frequently noticed in cancer patients and they also frequently received abdominal operations.

We performed IMPB in the lateral position on two patients with lower abdominal pain.

Case 1: A 77 year old female who had a right ovarian cancer with metastatic cancer of descending colon and rectum, experienced complete pain relief.

Case 2: A 72 year old female who had a far advanced pancreatic cancer with intestinal obstruction due to carcinomatosis received right and left celiac plexus block and right and left IMPB. The patient was satisfied with the result of these pain blocks.

Conclusion: IMAPB performed in the lateral position on two patients with lower abdominal pain and their results were excellent for pain relief.

### 서 론

복강 및 골반강내에 있는 장기가 원발성 또는 전이성종양으로 직접적인 침습을 당하게 되면 상복부, 하복부 및 요배부의 통증이 생기게 된다. 보통 격심해진 통증이 아편계 진통제 및 진정제로 해결되지 않을때 환자는 통증치료실로 의뢰되게 된다.

복강 신경총차단은 상복부 암성통증으로 고생하는 환자에게 가장 흔히 이용되며 그 효과가 아주 좋은 것으로 알려져있다. 1914년 Kappis<sup>1)</sup>가 후방접근법을

처음 소개한이후 1953년 Moore<sup>2)</sup>, 1964년 Bridenbaugh<sup>3)</sup>, 1977년 조등<sup>4)</sup> 많은 마취과의사들이 복와위에서의 복강신경총 차단을 시행하였다.

그러나 하복부 및 골반강내의 암성통증에는 요부교감신경절차단, 상 하복신경총차단 및 하장간막 동맥신경총차단등의 신경차단요법이 시행되고 있다. 1988년 길등<sup>5)</sup>은 하복부 및 상복부 암성통증이 동반된 환자 7예에서 복와위에서의 복강신경총차단후 하복부 통증을 제거하기 위해 복와위에서의 요부 교감신경절 차단을 시행하였으며, 1990년 Plancarte<sup>6)</sup>은 골반강내 암성통증 환자 28예를 복와위에서의 상 하복 신경총

차단을 시행하였고, 1993년 오등<sup>7)</sup>은 하복부 암성통증을 호소하는 2예에서 복와위에서의 하 장간막 신경총차단을 시행한 바 있다.

그러나 암말기의 환자는 종종 복수가 많이 차고, 결장조루술등의 복부수술을 받은 경우에는 복와위를 취하기 어려운 경우도 많다. 이에 본 교실에서는 하복부 암성통증을 호소하는 2예에서 측와위에서의 하 장간막 신경총차단을 시행하여 만족할만한 제통효과를 얻었기에 문한고찰과 함께 보고하는 바이다.

## 증 례

**증 례1:** 77세 여자,

**주 소:** 하복부 통증, 항문으로 무언가 빠지는 듯한 느낌

**현병력:** 4년전 우측 난소암으로 전자궁적출술을 받았던 환자로, 몇달 전 부터 하복부 통증과 배변장애가 있어 초음파와 바리움 대장조영술을 시행하여 복강내

종양이 의심되어 1995년 1월 9일 입원하여 1월 13일 전신마취하에 S자결장 조루술을 받았다. 그후 환자는 하복부 통증과 함께 항문으로 무언가가 빠지는 듯한 괴로운 느낌을 호소하므로 본과로 의뢰되었다.

**통증치료실 초진시 소견:** 전신상태는 양호하였으며 혈액검사상 혈색소치가 9.7 g/dl로 약간 감소되어 있었고 심전도상 좌심실비대를 보였는데 그 이외 간기능 검사나 흉부 방사선소견등은 정상이었다.

**경 과:** 수술후 하복부 통증이 있었는데 진통제를 복용하며 참고 지내다가 항문으로 무언가 빠지는 듯한 괴로운 느낌때문에 1995년 1월 20일 본 통증치료실로 의뢰되었다. 첫날 0.5% mepivacaine 16 ml로 미추마취를 시행하여 통증의 경감을 보였다. 그 후 같은 방법으로 통증치료를 계속하다가 1월 26일 99.9% 알코올을 사용한 우측 하 장간막 신경총차단을 시행하였다. 시술 12시간전부터 모든 경구진통제의 투여를 중지하였으며, Hartmann용액을 정주하면서 체위는 좌측측와위로 하여 척추가 굴곡되지 않도록 허리밑에 받

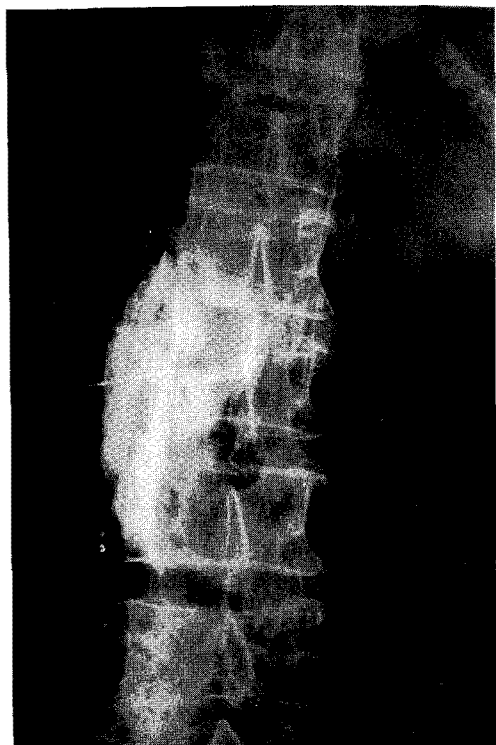
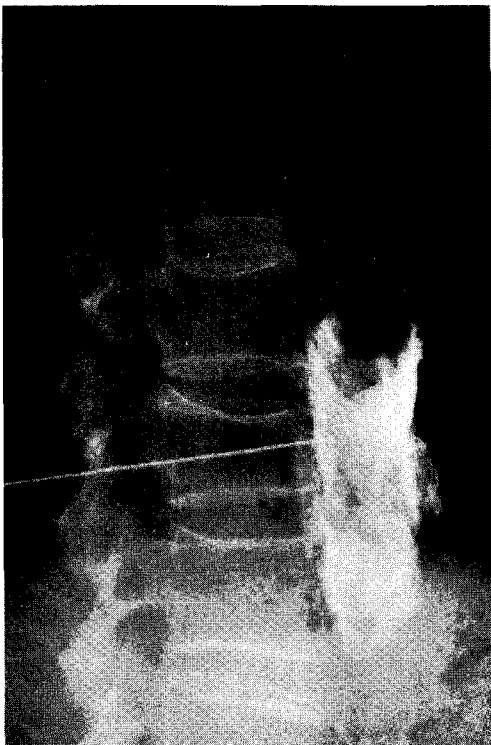


그림 1. 조영제에 의한 정면 및 측면 사진.

침을 하고 측면상의 투시하에서 L3추체를 확인하고 그 횡돌기의 미측과 추체전연을 연결하는 선을 피부표면에 그어 그 선위에서 제 3요추 극돌기로부터 외측 6~7 cm되는 점을 표시하고 그곳을 자입점으로 하였다. 23G, 12 cm 길이의 차단침으로 천자하여 추체전면에 바늘이 닿으면 바늘끝과 골과의 접촉을 유지해가면서 추체의 전연까지 침을 전진시킨후 생리식염수를 채운 5 ml 유리주사기를 접속시켜 측면투시하에서 저항 소실감을 느낄때까지 전진시켰다. 이곳에 조영제와 국소마취제를 섞어 10 ml를 주입하고 정면, 측면의 사진을 찍어 조영제가 복부대동맥에 연하여 퍼지는 소견을 확인하였다(그림 1). 통증이 소실되고 피부감각 및 운동기능에 변화가 없음을 확인하여 조영제가 흡수된 것으로 추정되는 20분후에 99.9% 알코올 10 ml를 주입하였다. 환자는 통증이 경감되므로 매우 만족하였고 진통제의 투여없이 지내다가 1월 28일 같은 방법으로 좌측 하 장간막 동맥신경총차단을 시행하고 그자세로 2시간 안정을 취한후 그날로 퇴원하였으며 차단 2개월째인 현재까지 통증없이 생존중이다.

**중 례 2:** 72세, 여자

**주 소:** 하복부 통증

**현병력:** 평소 건강하게 지내오던 분으로 내원 4개월전부터 우하복부 통증을 느껴 진통제를 먹으며 견디어 오다가 2개월전 부터는 등과 배꼽주위로 통증이 퍼져 개인병원에서 약물치료를 받았으나 별 효과가 없어 본원에 입원하여 말기 췌장암, 암종중에 의한 장폐쇄라는 진단을 받고 1994년 4월 25일 우측 결장절제술 및 회장 결장문합술을 받았다.

수술후에도 하복부통증은 계속되었으나 진통제로는 조절 되지않아 5월 4일 본과로 의뢰되었다.

**통증치료실 초진시 소견:** 몸무게 39 Kg으로 전신상태는 불량하였으나 흉부 방사선소견에서 폐결핵의 흔적을 보인 것 이외에는 혈액검사,간기능검사 및 심전도등은 정상이었다.

**경 과:** 우선 지속적경막외 차단 목적으로 제 8~9 흉추 사이에서 카테터를 경막외강으로 삽입하고 지속적 약물주입을 시작하였다. 환자는 하복부 통증이 많이 경감되어 편안해 했다.

5월 6일 증례 1과 같은 방법으로 측와위에서 99.9% 알코올을 사용하여 좌측 하 장간막신경총 차단을 시행하였다. 그후 하복부 통증은 소실되었으나 상복부

통증이 새로 생겨 괴로워하므로 5월 9일 99.9% 알코올 10 ml를 사용하여 측와위에서의 우측 복강신경총 차단술, 10일에는 좌측 복강신경총 차단을 시행하였다. 그후 통증이 만족할만큼 경감되었으므로 지속적 약물주입기를 제거하였으며 5월 14일에는 전과 같은 방법으로 측와위에서의 우측 하 장간막 동맥신경총차단을 시행하였다. 그후 환자는 매우 만족하였으며 내과로부터 화학요법 암치료를 권유 받았으나 통증이 없어진것 만으로 충분히 만족하여 항암치료를 거부하고 퇴원하였다.

## 고 찰

교감 신경계는 제 2경추에서 미추까지 척추를 따라서 뻗어 있는데 요부에서는 척추의 추체전측방, 복대동맥 전면에 걸쳐서 복강신경총, 상하 장간막동맥신경총, 상하복신경총등이 계속 위치하게된다.

하 장간막 동맥신경총은 L3높이의 하 장간막동맥근처에 위치하며 주로 복강신경총으로부터 무수한 가지를 받고 L2와 L3의 내장신경으로부터도 가지를 받는다. 그리고 그절후 교감신경섬유들은 하 장간막 동맥의 기시부밑을 따라 상하복신경총 및 천골 내장신경으로부터오는 부교감신경과 연결된다<sup>8)</sup>. 그러므로 하 장간막 동맥신경총차단은 좌측 횡행결장, 하행결장, S형결장에 기인한 하복부및 항문부통증에 주로 적응이되지만 차단시 충분한 용량의 약물을 주입하면 복대동맥주위의 교감신경망뿐 아니라 그에 연결되어 있는 상하복신경총까지 약물이 퍼져내려갈 수도 있다. 또한 상하복신경총의 구심성 내장신경의 일부는 하 장간막신경총을 거쳐 후근신경절에서 시냅스를 이루기 때문에<sup>9)</sup> 약물이 퍼져내려가지 않는다 하더라도 부분적인 상하복신경총 차단 효과를 기대할 수 있다. 따라서 하 장간막 신경총차단은 하행, S형 및 일부 좌측 횡행결장에 기인하는 하복부통증 뿐 아니라 그이하의 장관과 방광, 자궁체부 및 경부등 골반내 장기의 병변에 기인하는 통증에도 적응이 될 수 있다.

하복부통증에 대한 이들 신경총차단은 영상증강장치 및 전산화단층촬영을 이용하여 비교적 쉽게 차단할 수 있다. 상하복신경총차단은 Waldman등<sup>10)</sup>이 전산화단층촬영하에서 복와위로, Plancarte등<sup>6)</sup>이 영상증강장치하에서 복와위로 시행하였음이 보고되었다.

하 장간막 신경총차단은 島田등<sup>11)</sup> 및 오등(1993)<sup>7)</sup>은 복와위에서, 영상증강장치하에서 실시 하였음을 보고하였다. 若杉<sup>12)</sup>은 영상증강장치하에서 환자의 위치를 측와위로 하여 L3추체높이에서 복강신경총 차단과 똑같은 방법으로 차단침을 꽂아 그끝이 추체 전방 1~1.5 cm앞에 위치하게하여, 주입한 조영제가 정면, 측면 방사선사진상 복대동맥에 연하여 퍼지는 소견이 보이면 효과를 기대할 수 있다고 하였다. 저자들은 若杉<sup>12)</sup>과 같은 방법으로 하 장간막 신경총차단을 간단히 실시하여 만족할만한 결과를 얻을 수 있었다.

체위를 측와위로 하므로서 고통때문에 복와위를 장시간 취할수 없는 환자에게서도 차단이 가능할 뿐 아니라 이러한 장점외에도 측와위하에서는 측면투시가 가능하므로 바늘끝의 위치를 삼차원적으로 확인할 수 있게된다. 다시말하면 복와위 투시에서 얻을수 있는 정보는 바늘과 추체가 어느정도 접근해 있는가 하는 옆방향의 관계인 반면 측와위투시에서는 이 옆방향 관계를 바늘끝이 뼈에 닿는 감각으로 느끼면서 바늘끝의 전후 위치를 확인할 수 있게 된다. 또한 복와위에서는 복부가 압박되므로 복대동맥이 동쪽의 추체측으로 이동하지만 측와위에서는 복대동맥이 원래 위치에 있게 되므로 복대동맥의 천자 가능성이 줄어든다<sup>12)</sup>. 반면 측와위의 단점은 양쪽의 하 장간막 신경총차단을 동시에 하지 못하고 시간을 두고 두번에 걸쳐 시행해야 하는 점이다. 1992년 塚本등<sup>13)</sup>은 복강신경총차단후 새로이 하복부통증이 출현하여 하 장간막 동맥신경총을 차단했던 1예를 경험하였는데 이런경우 측와위차단술은 한 환자에서 좌우 도합 4회의 차단이 필요하여 환자나 의사모두에게 여러모로 불편을 주게 되므로 그다음 4예에서는 한쪽의 복강신경총 및 하 장간막 신경총을 동시에 차단하는것 1번(편측) 또는 2번(양측)으로 양호한 제통효과를 얻었다고 보고하였다. 저자들도 증례 2에서는 4번의 신경차단이 필요함을 경험하였다.

하 장간막 동맥신경총차단시 가능한 합병증으로는 복강신경총차단과 마찬가지로 급성 알코올 중독증, 저혈압, 대혈관 천자, 알코올 주입시의 통증, 알코올 신경염, 척수마비등을 들 수 있지만 현재 보고된 것으로는 불편한 취기를 느낀 경우가 1예 있었다. 이는 1992년 塚本등<sup>13)</sup>이 편측의 복강신경총 및 하 장간막 신경총을 동시에 차단할 때 99.9%알코올 30 ml를 주입한 4예중 1예에서 나타났으므로 보통 편측(10 ml)또

는 양측(20 ml)의 단일 신경총차단때 사용되는 알코올 양으로는 이런 합병증의 빈도는 훨씬 적을 것으로 생각되며 또한 앞으로 많은 기초적 임상적 추시가 이루어져 여러장기에 미치는 효과와 합병증이 규명되고, 장기적인 효과에 대한 추후관찰이 필요할 것으로 생각된다.

## 결 론

본 순천향의대 마취과학교실에 의뢰된 하복부 통증 환자 2예에서 하 장간막 신경총차단을 시행한 바 2예 모두에서 만족할 만한 제통효과를 얻었다. 따라서 하 장간막 신경총차단은 비교적 간단한 방법으로 하복부 및 골반강내의 장기에 기인한 암성통증을 차단할 수 있는 좋은 차단법이라 사료된다.

## 참 고 문 헌

- 1) Kappis M. *Sensibilitat und lokale anesthesie im chirurgischen gebeit der bauchkoke mit besonderer berucksichtigung der Splanchnicusanesthesie. Beitr Klim Chir* 1919; 115: 161-75.
- 2) Moore DC. *Regional Block. 1st ed, Springfield: Charles C. Thomas. 1953; p113*
- 3) Bridenbaugh LD, Moore DC, Campbell DD. *Management of upper abdominal cancer pain. JAMA* 1964; 190: 877-80.
- 4) 조유영, 윤덕미, 김종래. 복강신경절 차단법에 의한 불인통의 치료경험. *대한마취과학회지* 1977; 10: 117-21.
- 5) 길현주, 윤덕미, 오홍근. 상하복부 암성통증에 대한 복강신경총 및 요부교감신경절 차단. *대한통증학회지* 1988; 1: 171-6.
- 6) Plancarte R, Amescua C, Patt RB et al. *Superior hypogastric plexus block for pelvic cancer pain. Anesthesiology* 1990; 73: 236-9.
- 7) 오홍근, 윤덕미, 정소영. 하복부 암성통증에 대한 하 장간막신경총 차단. *대한통증학회지* 1993; 6: 199-203.
- 8) Miller RD. *Anesthesia. 4th ed, New York: Churchill Livingstone. 1994; 1161-2*
- 9) Williams PL, Warwick R, Dyson M, et al. *Gray's anatomy, 37th ed., London, Churchill Livingstone, 1989; 1165-8.*

- 10) Waldman SD, Wilson WL, Kreps RD. *Superior hypogastric plexus block using a single needle and computed tomography guidance: description of a modified technique. Regional Anesthesia* 1991; 16: 286-7.
- 11) 島田和彦, 池田壽昭, 福元喜公男. 下腸間膜動脈神経叢ブロックの試み. *ペインクリニック* 1986; 7: 71-74.
- 12) 若杉文吉. *ペインクリニック-神経ブロック法*, 東京, 醫學書院, 1988; 44-52.
- 13) 塚本哲生, 宮部雅華, 本間英司. 腹腔神経叢および下腸間膜動脈神経叢の同時ブロックによる 除痛効果. *ペインクリニック* 1992; 13: 373-6.