

위터스, 파노라마 방사선사진과 Scanora[®] 방사선사진의 상악동 점막비후 진단 결과의 비교

전남대학교 치과대학 구강악안면방사선학 교실

윤 숙 자 · 정 현 대 · 강 병 철

목 차

- I. 서 론
- II. 대상 및 방법
- III. 결 과
- IV. 고 찰
- V. 결 론
- 참고문헌
- 영문초록

I. 서 론

상악동 질환 검사시 기존의 방사선사진은 여러 가지 제한점을 가지고 있다. 구내 치근단 사진은 상악동저에 대한 상이 선명하게 나타나지만¹⁾ 상악동 하부의 기저부만 필름 상에 나타나고 반대측 상악동이 보이지 않으며, 교합필름 역시 상악동의 전방만을 관찰할 수 있다.²⁾ 위터스 사진은 상악동 질환 검사를 위해 가장 많이 사용되는 방사선사진이지만 상악 치아와 두꺼운 두개골이 중첩되어 나타나므로 상악동저에 발생한 병변을 감지하는 데에는 그 효용도가 떨어진 다.^{3,4)} 파노라마 사진 역시 상악동 내벽, 하비갑개 및 협골이 중첩되어 나타나므로 상악동의 진단에 어려움이 있다.^{4, 6)} Wood와 Goaz,²⁾ Ohba와 Katayama⁴⁾ 그리고 Haidar⁷⁾는 상악동 검사에 있어서 위터스 사진과 파노라마 사진은 상호 보완적이며 보다 정확한 진단을 위해서 둘 다 사용되

어야 한다고 하였다.

다기능 구강악안면방사선 장비인 Scanora[®] (Soredex/Orion Co., Finland)를 이용하여 상악동을 촬영할 수 있다.⁸⁾ Hallikainen등⁹⁾은 통상적인 상악동 사진 촬영이 상악의 치조골 평가와 치아와 상악동저의 관계를 평가하기에 불충분하다고 하였고, 이런 경우 상악동 영상을 위해 특수하게 고안된 Scanora[®]의 narrow-beam radiography(scanography)와 tomography가 유용하다고 하였다.

그리고 Molander등¹⁰⁾과 Tammissalo등¹¹⁾도 Scanora[®]의 narrow-beam radiography의 유용성에 대해 보고한 바 있다.

본 연구의 목적은 Scanora[®]의 상악동 후전방 및 측방 scanography의 상악동 점막비후에 대한 진단 능력을 위터스 사진 및 파노라마 사진과 비교하여 상악동 질환의 진단에서의 유용성을 검토하는데 있다.

II. 대상 및 방법

1. 대상

전남대학교병원 구강악안면방사선과에 내원한 환자 중 연구에 동의한 45명을 대상으로 총 66개의 상악동을 위터스와 파노라마 사진 그리고 상악동 후전방 및 측방 scanography로 평가하였다.



a

b

Diagram 1. a. 상악동 후전방 scanography b. 상악동 측방 scanography

(Hallikainen, D., Gröndahl, H.G., Kanerva, H. and Tammissalo, E. : Optimized sequential dentomaxillofacial radiography ; The Scanora[®] concept. 8, 1992⁹⁾)

2. 방법

1) 방사선사진 촬영

(1) 워터스 사진

환자의 시상정중면이 8 x 10" HRG[®]필름 (Konica Co., Japan)면에 수직으로 눈의 외안각과 외이공을 잇는 선이 필름면에 37~40°를 유지하도록 환자의 턱을 위치시킨 후 Medio 65 CP-H[®] (Philips Co., Germany) 방사선 촬영 장비를 사용하여 77kVp, 50mA로 촬영하였다.

(2) 파노라마 사진

환자의 Frankfurt 수평선을 바닥에 나란하게 위치시키고 biteblock을 물게 하여 Veraview Radputer Af-Cp[®] (J. Morita Co., Japan) 파노라마 촬영 장치로 촬영하였다. 촬영 조건은 60~80kVp, 5~10mA 그리고 노출 시간 14~17초이었으며, 6 x 12" Curix[®]필름 (Agfa Co., Belgium)을 사용하였다.

(3) 상악동 후전방 및 측방 scanography(Diagram 1)

방사선 촬영 장비는 Scanora[®](Soredex/Orion Co., Finland)를 사용하였으며, 환자의 Frankfurt 수평선을 바닥에 평행하게 위치시키고 frontal light line(X축)은 중절치의 사이에, vertical light line(Y축)은 하악견치의 원심축에 그리고 hori-

zontal light line(Z축)을 치조정과 안와 하연의 중양부에 위치시켜 방사선 중심선이 상악동 중앙에 놓이도록 하였고, 촬영 조건은 66~70kVp, 6~8mA, 12~17초였으며, 6 x 12" HRG[®]필름 (Konica Co., Japan)을 사용하였다.

그리고 촬영된 모든 필름은 HGI-FP2[®] (Eastman Kodak Co., U. S. A.) 자동 현상기로 현상하였다.

2) 방사선사진 판독

방사선사진 판독에 있어 전문성을 지닌 2명의 구강악안면방사선학 전공의, 어느 정도의 전문성을 지닌 1명의 구강내과 전공의 그리고 전문성이 떨어지는 2명의 일반 비전공의가 각 사진을 판독하였으며, 사전에 상악동점막의 비후 형태와 본 연구의 목적에 대해 그리고 연구 대상 증례 가운데는 점막비후가 있는 경우와 없는 경우가 혼합되어 있다는 점을 알려주었다.

Reading-order 효과를 없애기 위하여 한달 후에 다시 판독을 하게 되었다. 각각의 방사선사진 판독은 동일한 판독 조건(판독실, 조명, 판독대)에서 시행되었으며, 상악동 점막비후에 대해서 '존재한다(+)', '확인할 수 없다(±)' 그리고 '존재하지 않는다(-)'로 표시하고 점막비후의 형태를 고와 이¹²⁾에 따른 여섯 가지 유형 가운데 결정하도록 하였다(Diagram 2).

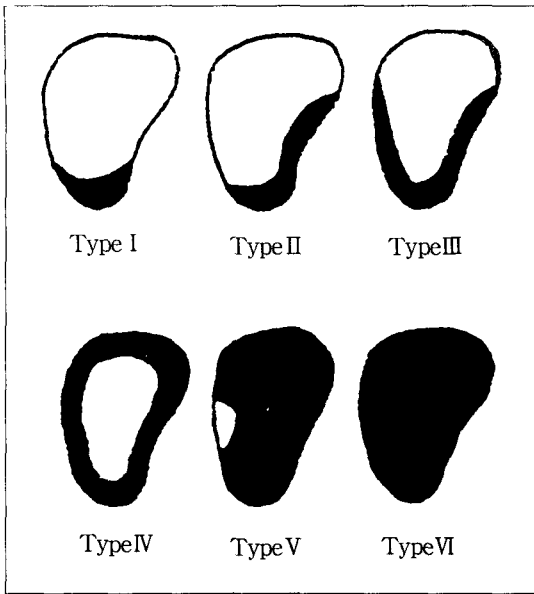


Diagram 2. 상악동 점막비후의 유형 Type I : 상악동 저 부위의 점막이 비후된 경우, Type II : 상악동저와 측벽부위의 점막이 비후된 경우, Type III : 상악동저, 측벽 및 내벽 부위의 점막이 비후된 경우, Type IV : 상악동 전 내벽을 따라 균일하게 점막이 비후된 경우, Type V : 상악동 소공부를 제외한 전상악동의 점막이 비후된 경우, Type VI : 전반적으로 방사선불투과성이 증가된 경우 (고광준, 이상래 : 정상인 상악동의 형태에 관한 방사선학적 연구. 대한구강악안면방사선학회지 14 : 261, 1984)

(1) 워터스 사진과 파노라마 사진 두 장을 동시에 놓고 각각의 판독자가 판독 결과를 기록하도록 하고, 상악동 후전방 및 측방 scanography를 동시에 판독하여 그 결과를 기록하게 하였다. 상악동 후전방 및 측방 scanography에서는 1쌍의 입체 영상을 동시에 판독하여 평가하였다. 판독자가 어느 필름이 어느 환자의 필름인지 알아볼 수 없도록 하기 위해 첫번 판독자에서 필름 종류별로 번호를 만들고 순서를 정하여 판독하고, 나머지 4명의 판독자 각각에서 그 번호를 달리 만들어 판독하도록 하였다. 최종 결과지는 환자의 순서대로 정리하여 워터스와 파노라마 사진 그리고 Scanora[®]의 상악동 후전방 및 측방 scanography를 비교하였다.

(2) 판독의 신뢰도를 확인하기 위한 판독자간 그리고 판독자내의 일치율을 측정하기 위해 첫번 판독 결과를 거의 잊었으리라 생각되는 한 달의 시간 간격을 두고 두 번째 판독을 시행하였으며, 첫번 판독 시 (+)를 판정한 경우에는 유형을 결정도록 하였다.¹²⁾

(3) 'Gold standard' 즉 'True positive'는 판독에 있어서 전문성을 지니고, 판독자내 일치율이 가장 높았던 두 명의 구강악안면방사선학사가 동시에 워터스와 파노라마 사진 그리고 상악동 후전방 및 측방 scanography를 판독하여 동의함으로써 결정하였다.^{11,13)} 조사된 66개의 상악동 중에서 점막비후가 존재한다고 서로 동의한 'true'는 43례이었으며, 각각의 유형은 type I 27례, type II 5례, type III 9례, type V 2례이었다. 일례도 나오지 않은 type IV와 VI 그리고 2례의 type V는 표본 수가 적어 type I, II, III에 대해서만 비교 평가하였다.

3) 결과 분석

결과 분석은 점막비후의 유무만을 판정했을 경우와 점막비후를 유형별로 분류하여 판정했을 경우의 두 가지로 나누어 시행하였으며, '확신할 수 없다(±)'를 '존재하지 않는다(-)'와 같은 범주로 포함시켜 판정하였다. 진단능은 워터스 사진과 파노라마 사진, 그리고 상악동 후전방 및 측방 scanography의 민감도(sensitivity), 특이도(specificity)와 양성·음성 예측도(positive and negative predictive value)로 나타내었다. 민감도, 특이도 그리고 양성·음성 예측도는 다음 식으로부터 산출되었다.¹⁴⁾

- Sensitivity = True positive / (True positive + False negative)
- Specificity = True negative / (True negative + False positive)
- Positive predictive value = True positive / (True positive + False positive)
- Negative predictive value = True negative / (True negative + False negative)

Table 1. Sensitivity, specificity and predictive values for the detection of mucosal thickening of maxillary sinus on Waters' and Panoramic views : and maxillary sinus posteroanterior and lateral scanography

	sensitivity	specificity	(+) predictive value	(-) predictive value
W & P	0.832	0.835	0.903	0.728
PA & L	0.865	0.860	0.921	0.805

W & P : Waters' and Panoramic views

PA & L: Maxillary sinus posteroanterior and lateral scanography

Table 2. Diagnostic accuracy in assessing the type of antral mucosal thickening using Waters' and Panoramic views.

Dx\W & P	I	II	III	total
I	83(76.9%)	17(15.7%)	8 (7.4%)	108
II	4(19.0%)	15(71.4%)	2 (9.5%)	21
III	4(10.8%)	6(16.2%)	27(73.0%)	37
total	91	38	37	166

Dx : type decided as diagnosis

W & P: type decided by observers on Waters' & panoramic views

Table 3. Diagnostic accuracy in assessing the type of antral mucosal thickening using maxillary sinus maxillary sinus posteroanterior and lateral scanography

Dx\PA & L	I	II	III	total
I	88(78.6%)	19(17.0%)	5 (4.5%)	112
II	3(15.0%)	16(80.0%)	1 (5.0%)	20
III	1 (2.5%)	9(22.5%)	30(75.0%)	40
total	92	44	36	172

Dx : type decided as diagnosis

PA & L: type decided by observers on Maxillary sinus posteroanterior and lateral scanography

판독자내 그리고 판독자간 일치율은 overall agreement와 kappa-value로 파악하였고,¹⁵⁾ 모든 수치는 paired t-test로 통계 처리하여 유의성을 검증하였다.

III. 결 과

1. 점막비후 유무 판정

5명의 판독자가 첫번째 판독한 소견에 대한 민감도, 특이도 그리고 양성·음성 예측도는 상악동 후전방 및 측방 scanography에서 각각

0.865, 0.860, 0.921, 0.805였으며, 워터스와 파노라마 사진의 0.832, 0.835, 0.903, 0.728에 비해 약간 더 높았으나, 서로 유의한 차이는 없었다(Table 1).

2. 점막비후 유형 판정

1) 워터스 사진과 파노라마 사진을 이용한 점막비후 유형 판정에서 type I, II, III의 진단 정확도 각각 76.9, 71.4, 73.0%이었으며, 전체적 진단 정확도는 75.3%로 점막비후 유무 판정 때보다 정확도가 낮았다(Table 2).

Table 4. Intra-observer agreement rates for Waters' and panoramic views, and maxillary sinus posteroanterior and lateral scanography.

Observer	overall agreement(%)		kappa-value(%)	
	W & P	PA & L	W & P	PA & L
1	86.36	90.91	71.95	80.85
2	89.40	89.39	79.98	78.84
3	90.91	84.85	82.71	71.42
4	63.64	72.73	37.81	50.17
5	68.18	84.85	41.69	71.98
Mean ± SD	79.70 ± 12.79	84.55 ± 7.14	62.82 ± 21.48	70.65 ± 12.17

W & P : Waters' and Panoramic views

PA & L: Maxillary sinus posteroanterior and lateral scanography

SD : standard deviation

Table 5. Interobserver agreement rates for Waters' and Panoramic views and maxillary sinus posteroanterior and lateral scanography.

Observer-to Observer	overall agreement(%)		kappa-value(%)	
	W & P	PA & L	W & P	PA & L
1-2	81.82	84.85	63.94	70.02
1-3	81.82	78.79	63.97	58.74
1-4	72.73	78.79	46.59	57.66
1-5	80.30	74.24	61.42	50.72
2-3	83.33	81.82	68.09	65.22
2-4	74.24	75.76	51.05	52.43
2-5	71.21	74.24	45.29	51.42
3-4	74.24	72.73	51.11	47.09
3-5	74.24	80.30	51.41	63.09
4-5	63.64	77.27	31.91	56.63
Mean ± SD	75.76 ± 6.10	77.88 ± 3.79	53.47 ± 11.00	57.30 ± 7.20

W & P : Waters' and Panoramic views

PA & L: Maxillary sinus posteroanterior and lateral scanography

SD : standard deviation

2) 상악동 후전방 및 측방 scanography에서의 유형 판정에서도 type I, II, III에 대한 전체적 진단 정확도는 77.9%로서 유무 판정 시보다 낮았으며, type I은 78.6%, II는 80.0% 그리고 III는 75.0%의 진단 정확도를 나타냈다(Table 3).

3. 판독의 신뢰도

1) 판독자내 일치율

판독자내 overall agreement는 워터스 사진과 파노라마 사진에서는 79.70%, 그리고 상악동 후

전방 및 측방 scanography에서 84.55%이었으며, kappa-value는 전자에서 62.82% 그리고 후자에서 70.65%로서 두 쌍의 방사선사진에서 모두 좋은 동의를 시사하였으며, overall agreement와 kappa-value 모두 상악동 후전방 및 측방 scanography에서 더 크게 나타났으나 통계적으로 유의하지는 않았다(Table 4).

2) 판독자간 일치율

판독자간 overall agreement는 워터스 사진과 파노라마 사진에서는 75.76% 그리고 상악동 후

전방 및 측방 scanography에서 77.88%이었으며, kappa-value는 전자에서 53.47%, 후자에서 57.30%로서 두 쌍의 방사선사진상에서 모두 양호한 동의도를 시사하였으며, overall agreement와 kappa-value 모두 상악동 후전방 및 측방 scanography에서 더 크게 나타났으나 통계적으로 유의하지는 않았다(Table 5).

신뢰도의 상관계수(γ)는 워터스 사진과 파노라마 사진에서 0.6336, 그리고 상악동 후전방 및 측방 scanography에서 0.6505로서 두 쌍의 방사선상 모두에서 판독자간에 확실히 상관성이 있었다.

IV. 고 찰

건강한 상태의 상악동은 약 1mm 두께의 섬모 원주상피에 의해서 이장되어 있다. 상악동 질환은 다양한 병적 영향으로 인한 점막의 질환이 상당 부분 차지하지만,¹⁶⁾ 정상 상악동점막은 일반적으로 방사선사진에 나타나지 않으며 감염이나 알레르기에 의해 이장 점막이 염증성이 되면 비후되어 인지될 수 있다. 방사선사진 상에서 그 두께가 3mm 이상의 점막은 대부분 병적인 것이며, 원래 두께의 10~15배까지 비후될 수 있으며 때로는 전 상악동을 채우기도 한다.^{6,17)} Poyton과 Pharoah¹⁸⁾는 점막비후 양상을 4가지 유형으로 분류하였으며, 최와 안⁶⁾은 8가지 유형으로 그리고 고와 이¹²⁾는 6가지 유형으로 분류하였다.

골 조직으로 둘러싸인 상악동을 관찰하기 위하여 방사선사진 검사는 필수적이며, 일반적으로 워터스 사진이 가장 널리 사용되어져 왔다. 그 외에도 치근단 사진, 교합 사진, 파노라마 사진, Caldwell 촬영법, 측방 촬영법, 단층촬영법, 전산화 단층촬영법, 진단학적 초음파 검사, 방사선 동위원소 촬영법 등이 사용되고 있지만,²⁾ 상악동 검사를 위해 모든 요건을 갖춘 방사선 기법은 아직까지는 없다.¹⁹⁾

구내치근단방사선사진은 치아와 인접조직의 진단에 가장 많이 사용되며 상악동저에 대해서도 좋은 상을 제공한다. Perez와 Farman¹⁾은 건조 두개골 상에 인위적으로 방사선불투과성 및 방사선투과성 병소를 형성한 후 여러 방사선 검사법을 비교한 결과, 구내치근단사진이 0.25mm

의 결손까지도 검색할 수 있어 상악동저의 방사선불투과성 및 방사선투과성 결손에 대해서 가장 간단하면서도 안전한 방법이라고 하였다. 그러나 Wood와 Goaz²⁾ 그리고 Waite²⁰⁾는 구내치근단사진이 상악동의 일부인 기저부와 하부만을 나타내며 전체적인 이장 점막과 격벽, 반대측 상악동을 포함하지 않으므로 상악동 질환 진단에 있어서 사용이 제한적이라고 하였다. 교합 사진은 상악동내의 미세한 결손을 밝힐 수 없고 필름에 상악동의 전방만이 노출되는 단점을 가지고 있다.²⁾

워터스 사진은 상악동을 상악동연을 잘 관찰할 수 있어 상악동 질환의 진단에 가장 일반적으로 사용되어 왔으나, Ohba³⁾은 상악동 질환 검색에 있어 방사선 촬영술의 실험적 비교 연구에서 워터스 사진이 상악 치아의 중첩 때문에 상악동저의 구상 덩어리를 검색하는 데는 파노라마 사진보다 덜 유용하다고 하였다. Ohba와 Katayama⁴⁾도 워터스 사진은 두꺼운 두개골의 중첩으로 인해 상악동저 병소 진단에 어려움이 있다고 지적하였다.

파노라마 사진은 한 장의 필름으로 전체적인 상하악골을 관찰할 수 있는 간단한 구외 촬영술로서 치과 영역에서 자주 사용되고 있다.

Lyon²¹⁾은 상악동 병소의 진단에서 파노라마 사진의 신뢰성에 대한 연구에서 파노라마 사진이 상악동 내 액체 및 점막비후의 검색에 유용하다고 하였다. Greenbaum²²⁾은 상악동 악성종양의 상악동 후벽 침범의 검색에 대한 연구에서 파노라마 사진이 상악동 후벽의 선명한 상을 제공하며 반대측 상악동의 정상 구조와 비교할 수 있어 상악동 후벽의 골 파괴 존재 유무를 결정하는데 유용하다고 하였다.

한편, Ohba와 Katayama²³⁾는 건조 상악골의 벽에 방사선불투과성 물질을 부착시켜 투영되는 양상을 관찰함으로써 파노라마 사진상에서 상악동의 해부학적 연구를 하여 전벽과 후벽, 내벽이 파노라마 사진상에서 내벽에 중첩되어 나타나지 않았다고 하였다. Ohba와 Katayama⁴⁾는 파노라마 사진이 워터스 사진에 비해 환자의 촬영 위치에 있어서 유리하여 낭종성 밀도를 갖는 병소를 진단하는 데는 더 우수하지만, 하비갑개 영상의

중첩으로 인해 상악동 내 흐린 상, 점막비후, 골성경화를 관찰하기는 어렵다고 하였다.

Langland와 Sippy⁵⁾는 파노라마 사진상에서 상악동의 내벽과 하비갑개, 협골의 혼돈된 상으로 나타난다고 하였다. Wood와 Goaz²⁾는 파노라마 사진 촬영 시 양측이 같은 각도로 노출되고 환자의 움직임이 일어나지 않았다는 것을 확인하는 것이 불가능하며, 촬영술의 미세한 변화에 의해 동일 환자에서도 좌우 상악동의 영상에 현저한 차이가 나타날 수 있다고 하였다. 이러한 이유들로 인해 Ohba와 Katayama¹⁾, Wood와 Goaz²⁾ 그리고 최와 안⁶⁾은 상악동 질환의 진단시 파노라마 사진이 워터스 사진을 대신할 수 있는 촬영법이 아니며 두 촬영 사진이 상호 보조적으로 사용되어야 한다고 하였다. Haidar⁷⁾ 역시 상악동의 진단시 파노라마 사진을 주요한 상으로 사용할 때 병소를 발견하는데 실패된 증례를 보고하고 파노라마 사진은 다른 방사선사진을 보조하는 역할로 사용되어야 한다고 하였다.

Perez와 Farman¹⁾는 파노라마 사진촬영술이 상악동 내 방사선불투과성 및 방사성투과성 결손의 위치를 왜곡시키며 방사선 투과성 결손을 밝히지 못하여 가장 유용하지 않은 방사선 기법이라고 하였다.

파노라마 사진에서 인접 구조물의 중첩으로 인한 상악동상의 혼돈을 극복하기 위한 시도가 Langland와 Sippy⁵⁾에 의해 보고되었는데, 파노라마 사진 촬영 시 약 25mm 전방으로 환자의 머리를 움직여 촬영하면 중첩이 줄고 상악동 내벽 경계가 더 잘 보이며, 상악동의 너비도 실제 너비에 근접됨이 보고되었다.

Langland²⁴⁾는 Paatero²⁵⁾에 의해 고안된 특수한 횡단면 투사방법으로 파노라마 사진을 촬영하면 상악동상이 증진된다고 언급하였다. 최와 안⁶⁾은 상악동 병변이 의심되는 경우에는 파노라마 촬영기를 다소 위로 위치시켜 상악동을 촬영하면 진단에 좀 더 나은 상악동 영상을 얻을 수 있다고 하였다. 최²⁶⁾는 머리를 전방으로 20 mm 이동시킨 위치, 하방으로 10° 숙인 위치에서 파노라마 사진을 촬영하였을 때 하비갑개 상악동상에 전혀 겹치지 않았다고 하였다.

Aimo²⁷⁾는 두부의 만곡된 층에 대한 방사선 대

상촬영(radiographic zonography)을 위해 고안된 새로운 파노라마 기계를 사용하여 워터스 사진을 비교하여 낭종과 유사한 흑화도를 갖는 병소, 흐린 상, 점막비후가 워터스 사진에서 보다 파노라마 대상촬영에서 더 잘 보였다고 하였다.

Hallikainen⁹⁾은 Calwell 촬영술, 워터스 촬영술 그리고 측방촬영술 등의 통상적인 상악동 사진 촬영이 상악의 치조골 평가와 치아와 상악동저의 관계를 평가하기에 불충분하며, 이런 경우 Scanora[®]에서 상악동 영상을 위해 특수하게 고안된 narrow-beam radiography(scanography)와 tomography가 유용하다고 하였다.

Scanora[®]의 narrow-beam radiography에 대한 연구에 있어서, Molander¹⁰⁾은 Scanora[®]의 치아 영역 파노라마 사진과 다른 일반적 파노라마 장비에 의한 사진들에서 주관적 화질을 비교 평가하여 유의한 차이는 없었으나 평균치는 Scanora[®]의 치아 영역 파노라마 사진에서 가장 높았다고 하였다. 이것은 초점 크기가 타 장비에서는 0.5 x 0.5mm² 또는 0.6 x 0.6mm² 인데 비해 Scanora[®]에서는 0.3 x 0.3 mm²인 회전 양극 X-선관을 갖기 때문이며, 또한 Scanora[®]에서는 1.7 배 확대 상을 제공하여 스크린과 필름의 해상력과 movement blurring의 중요성을 감소시킬 수 있기 때문이라고 하였다. Tammsalo¹¹⁾은 치근단병소의 진단능이 Scanora[®]의 detailed narrow-beam radiography가 치근단방사선사진과 마찬가지로의 치근단병소 진단 능력을 수행하였다고 하였다.

본 연구에서는 Scanora[®] 방사선사진의 상악동 점막비후에 대한 진단 능력을 워터스와 파노라마 사진과 비교 평가하여 상악동 질환에서 더 유용한 정보를 얻을 수 있는지를 조사하였다. 본 연구의 Scanora[®] 방사선사진이 상악동 질환의 진단에 있어서 워터스와 파노라마 사진보다 더 유용한 진단적 정보를 제공하지 못한 것은 후전방 scanography의 경우 방사선 장비의 회전 중심이 경추에 근접하여 있어 상악동의 하방 2/3 부위를 가로지르는 ghost shadows⁹⁾와 측방 scanography의 경우 상악동저 부위에 경구개의 ghost shadow가 투영되어 상을 왜곡시키며, 판독자들이 이 새로운 방사선사진에 나타나는 ar-

tifact에 익숙하지 못하였기 때문인 것으로 사료되었으나, 상악동 후전방 및 측방 scanography에 나타날 수 있는 artifact에 대한 확고한 지식을 갖추어 판독 능력을 향상시킬 경우 더 유용한 정보를 얻을 수 있으리라고 생각되었다.

V. 결 론

상악동 점막비후에 대한 워터스(Waters) 사진과 파노라마 사진, 그리고 Scanora[®]의 상악동 후전방 및 측방 scanography의 진단적 능력을 비교 평가하고 Scanora[®] 방사선사진의 상악동 검사에서의 유용성을 확인하기 위하여 시행되었다. 45명의 환자에서 66개 상악동에 대해서 각각 워터스 와 파노라마 사진, 그리고 상악동 후전방 및 측방 scanography을 촬영하였으며, 5명의 판독자가 4주 간격으로 2회에 걸쳐 점막비후의 유무와 유형에 대한 판독을 시행하여 다음과 같은 결과를 얻었다.

1. 점막비후 유무 판정
민감도, 특이도 그리고 양성·음성 예측도는 상악동 후전방 및 측방 scanography에서 각각 0.865, 0.860, 0.921, 0.805로 워터스 사진, 파노라마 사진에서 0.832, 0.835, 0.903, 0.728인데 비해 약간 더 높았으나, 상호간에 유의한 차이는 없었다.
2. 점막비후 유형 판정
점막비후 Type I, II 및 III에서의 유형별 정확도는 워터스와 파노라마 사진에서 75.3%, 상악동 후전방 및 측방 scanography에서 77.9%로 후자에서 다소 높게 나타났으나 워터스와 파노라마 사진과는 통계적으로 유의한 차이가 없었다.
3. 판독 신뢰도
판독자간 일치율과 판독자내 일치율은 overall agreement rate와 kappa-value 모두 상악동 후전방 및 측방 scanography에서 약간 더 높았으나 워터스와 파노라마 사진 진단 결과와는 유의한 차이가 없었다.

REFERENCES

1. Perez, C.A. and Farman, A.G. : Diagnostic radiology of maxillary sinus defects. *Oral Surg.* 66 : 507-512, 1988.
2. Wood, N.K. and Goaz P.W. : Diseases of the maxillary sinus. In Wood, N.K. and Goaz P.W. (eds): *Differential diagnosis of oral lesions*. 3rd ed. St. Louise. Mosby Co. 1985, pp. 707-748.
3. Ohba, T., Ogawa, Y., Hiromatu, T. and Shinohara, Y. : Experimental comparison of radiographic techniques in the detection of maxillary sinus disease. *Dentomaxillofac Radiol.* 19 : 13-17, 1990.
4. Ohba, T. and Katayama, H. : Comparison of panoramic radiography and Waters' projection in the diagnosis of maxillary sinus disease. *Oral Surg.* 42 : 534-538. 1976.
5. Langland, O.E., and Sippy, F.H. : Anatomic structure as visualized on the orthopantomograph. *Oral Surg.* 26 : 475-486, 1968.
6. 최순철, 안형규 : 상악동염의 방사선학적 연구. 대한 구강악안면방사선학회지 11 : 14-49, 1981.
7. Haidar, Z. : Diagnostic limitation of orthopantomography with lesions of the antrum. *Oral Surg.* 46 : 449-453, 1978.
8. Tammissalo, E., Hallikainen, D., Kanerva, H. and Tammissalo, T. : Comprehensive oral X-ray diagnosis ; Scanora[®] multimodal radiography. A preliminary description. *Dentomaxillofac Radiol.* 21 : 9-15, 1992.
9. Hallikainen, D., Gröndahl, H.G., Kanerva, H. and Tammissalo, E. : Maxillary sinus programs, Maxillary sinus disorders. In *Optimized sequential dentomaxillofacial radiography ; The Scanora[®] concept*. Helsinki. Yliopistopaino 1992. pp. 8-9, 45-49.
10. Molander, B., Ahlqvist, M. and Gröndahl, H.G. : Image quality in panoramic radiography. *Dentomaxillofac Radiol.* 24 : 17-22, 1995.
11. Tammissalo, T., Luostarinen, T., Vähätalo, K. and Tammissalo, E.H. : Comparison of periapical and detailed narrow-beam radiography for diagnosis of periapical bone lesions. *Dentomaxillofac. Radiol.* 22 : 183-187, 1993.
12. 곽광준, 이상래 : 정상인 상악동의 형태에 관한 방사선학적 연구. 대한구강악안면방사선학회지 14 : 17-26, 1984.

13. Tammisalo, T., Luostarinen, T., Rosberg, J., Vähätalo, K. and Tammisalo, E.H. : A Comparison of detailed zonography with periapical radiography for the detection of periapical bone lesions. *Dentomaxillofac. Radiol.* 24 : 114-120, 1995.
14. Gelfand, D.W. and Ott, D.J. : Methodologic considerations in comparing imaging methods. *A. J. R.* 144 : 1117-1121, 1985.
15. Gröndahl K., Gröndahl H.G., Wennstrom, J. and Heijl, L. : Examiner agreement in estimating changes in periodontal bone from conventional and subtraction radiographs. *J. Clin. Periodontol.* 14 : 74-79, 1987.
16. Gerrie, J.W. : The floor of the maxillary antrum. *J.A.D.A.* 22 : 731-748, 1935.
17. Goaz, P.W. and White, S.C. : Paranasal sinuses. In Goaz, P.W. and White, S.C.(eds) : *Oral radiology principles and interpretation*, 3rd ed. St. Louis. Mosby Co. 1992, pp. 601-623.
18. Poyton, H.G. and Pharoah M.J. : The maxillary antrum. In Poyton, H.G. and Pharoah M.J.(eds) : *Oral radiology*, Toronto. BC Decker Inc. 1989, pp. 339-353.
19. Worth, H.M. : Principles and practice of oral radiographic interpretations. Chicago, Year Book Medical Publishers 1963, pp. 42-52, 697-716.
20. Waite, D.E. : Maxillary sinus. *Dent. Clin. North Am.* 15 : 349-68, 1971.
21. Lyon, H.E. : Reliability of panoramic radiography in the diagnosis of maxillary sinus pathosis. *Oral Surg.* 35 : 124-128, 1973.
22. Greenbaum, E.I., Rappaport, I. and Gunn, W. : The use of panoramic radiography in detection of posterior wall invasion by maxillary antrum carcinoma. *Laryngoscope*, 79 : 256-263, 1969.
23. Ohba, T., Katayama, H. : Panoramic roentgen anatomy of the maxillary sinus. *Oral Surg.* 39 : 658-664, 1975.
24. Langland, O.E. : The use of the orthopantomogram in a dental school. *Oral Surg.* 24 : 481-487, 1968.
25. Paatero, Y., Nieminen, T., and Tammisalo, E. : Tomography of maxillary sinuses in transversal projection with an orthopantomography, *Suom. Hammaslaak. Toim.* 59 : 309-315, 1963.
26. 최순철 : 파노라마 X-선 사진에서 상악동상. *대한구강악안면방사선학회지* 21 : 157-163, 1991.
27. Aimo, M. : Panoramic zonography in the diagnosis of the maxillary sinus disease. *Int. J. Oral Surg.* 13 : 432-436, 1984.

A COMPARISON OF SCANORA[®] RADIOGRAPHY WITH WATERS' AND PANORAMIC VIEWS FOR THE DETECTION OF MUCOSAL THICKENING OF MAXILLARY SINUS

Suk-Ja Yoon, Hyun-Dae Jung, Byung-Chul Kang

Faculty of Dental Science, Graduate School, Chonnam National University

The purpose of this study was to compare the diagnostic performance of Waters' and panoramic view ; maxillary sinus posteroanterior and lateral scanography of Scanora[®] for mucosal thickening of maxillary sinus as well as to identify the utility of Scanora[®] for the detection of maxillary sinus disease. The assessment was done at 66 maxillary sinuses in 45 patients and the results were as follows ;

1. Estimation of presence or absence of mucosal thickening.

The sensitivity, specificity, and positive and negative predictive value of maxillary sinus posteroanterior and lateral scanography were 0.865, 0.860, 0.921, and 0.805 respectively and slightly higher than those of Waters' and panoramic views, which were 0.832, 0.835, 0.903, and 0.728 respectively. However, paired t-test showed no significant differences in the diagnostic performance of the two pairs of imaging modalities.

2. Estimation of the types of mucosal thickening.

The diagnostic accuracy for type I, II, III was 75.3% on Waters' and panoramic view ; 77.9% on maxillary sinus posteroanterior and lateral scanography. It was higher on the latter ,but showed no significant differences from that on the former.

3. Reliability of interpretation.

In intraobserver and interobserver agreement, both overall rates of agreement and kappa-value were slightly higher on maxillary sinus posteroanterior and lateral scanography than on Waters' and panoramic views. There was no significant differences between the two pairs of imaging modalities.

These results suggested that scanogram is a useful diagnostic radiography as well as Waters' and panoramic views for detection of maxillary sinusitis.