

## 피열연골내전술과 제 1 형 갑상성형술을 이용한 성문후부부전에 의한 발성장애의 치험 1례

연세대학교 의과대학 이비인후과학교실, 음성언어의학연구소  
최홍식 · 최재진 · 조정일 · 김광문

= Abstract =

### Treatment of a Case with Dysphonia Due to Large Posterior Glottal Chink Using Arytenoid Adduction and Type I Thyroplasty

Hong-Shik Choi, M.D., Jae Jin Choi, M.D.,  
Jung Il Cho M.D., Kwang-Moon Kim, M.D.

*Department of Otorhinolaryngology, The institute of Logopedics and Phoniatrics,  
Yonsei University College of Medicine, Seoul, Korea*

Surgical treatment options of symptomatic unilateral vocal fold paralysis are Teflon injection, type I thyroplasty, and arytenoid adduction. Arytenoid adduction is preferable to type I thyroplasty for correcting the level difference that may be present between two vocal folds and the large glottal chink. However there is no known therapeutic modality effective to correct the large posterior glottal chink of the vocal fold with relatively normal mobility.

Recently we have experienced a case of severe large posterior glottal chink of the vocal folds with relatively normal mobility after thyroid lobectomy, successfully treated with type I thyroplasty combined with arytenoid adduction.

KEY WORDS : Type I thyroplasty · Arytenoid adduction · Posterior glottal chink.

## 서 론

1911년 Brunings가 편측성대마비가 있는 환자에서 성대내에 파라핀을 주입하여 성대간격을 좁게하는 치료하는 방법을 기술<sup>3)8)</sup>한 이래로 파라핀종양의 술 후 합병증으로 그 동안 성대내측전위술이 큰 주목을 받지 못했지만 1970년대에 Isshiki등<sup>4)5)</sup>이 실리콘을 이용한 갑상성형술로 성공적인 음성의 호전을 보임으로써 각광을 받기 시작했다. 성대내측전위술중 제1형 갑상성형술과 피열연골내전술<sup>7)</sup>은 성대의 편측마비나 반흔등으로 성대부전이 있는 환자의 치료에 도

움을 줄 수 있다.

저자들은 갑상선 부분절제술후에 생긴 양쪽성대의 움직임은 있으면서 성문뒷쪽에 심한 부전을 보인 발성장애 환자1례에서 제1형 갑상성형술과 동시에 피열연골내전술을 시행하여 좋은 결과를 얻었기에 문헌고찰과 함께 보고하는 바이다.

## 증 례

환 자 : 허○○, 44세, 여자.

주 소 : 발성곤란.

현병력 : 내원 3년전 부산 모병원에서 좌측갑상선 낭종으로 좌측갑상선엽절제술 시행후 상기증상 발생

하여 내원하였다.

이학적 소견 : 내원당시 중도의 무력성, 기식성 음성이었으며 간접후 두경검사상 양측 성대의 움직임은 정상이었으나, 우측에 비해 좌측이 약간 움직임이 떨어져 있었으며, 발성시 성문후부에서 심한 부전이 있었다. 경부에는 전의 수술로 인한 수평절개선이 있었다.

검사소견 : 술전 검사에서는 최대발성지속시간(M.P.T.)이 4.52초로 매우 감소되어 있었으며(정상여자 : 15~25초), 비데오후두스트로보스코피상 기본주파수(Fo)는 측정할 수 없었고, 양측 성대의 움직임은 대칭적이었으나, 성문폐쇄는 불완전하였고, 특히 성문후부의 부전이 심하였다. 성대의 진폭이나 점막파동은 없었다(Fig. 1).

치 료 : 1993년 11월 전신마취하에 좌측 피열연골내전술과 제1형 갑상 성형술을 시행받았다.

수술방법 : 피부절개는 전경부에서 성대의 위치 즉

상갑상절흔과 갑상연골하연의 중간부위에 마비측으로 더 연장해서 수평하게 시작하였다. 활경근하의 피부편(Subplatymal skin flap)을 들어 올리고 Strap muscle을 정중선에서 외측으로 벌려 갑상연골을 노출시켰다. 마비측 갑상연골판의 후연을 노출시키기 위해 갑상인두근에 절개를 가하고 small hook을 이용하여 갑상연골의 후연을 당겼다. 갑상연골후연과 내면을 따라 연골막하로 박리하였다. 윤상갑상관절을 분리시키고 후연을 더욱 회전시켜 이상와부위를 노출시켰다. 후두내로 침범하지 않도록 주의하면서 이상와의 점막을 상후방으로 들어올리고 후윤상피열근을 확인하였다. 후윤상피열근을 따라 갑상피열근과의 접합부인 전상방으로 축지하며 따라가서 피열연골의 근육돌기를 확인하였다. 근육돌기가 노출되면 윤상피열연골관절을 열고 두개의 4.0 nylon suture를 근육돌기에 관통시켜 묶었다(그림.3-a). 성대위치부분이 윗쪽면, 갑상연골의 정중선에서 5mm이 되는 곳이

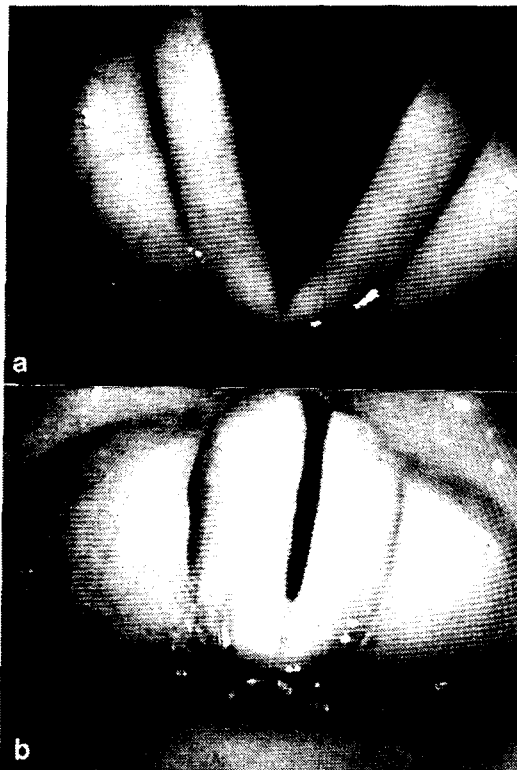


Fig. 1. Preoperative videostroboscopic findings. a) In abduction, mobility of both vocal folds was relatively normal. b) In adduction, large glottal chink was noted, especially posterior portion.

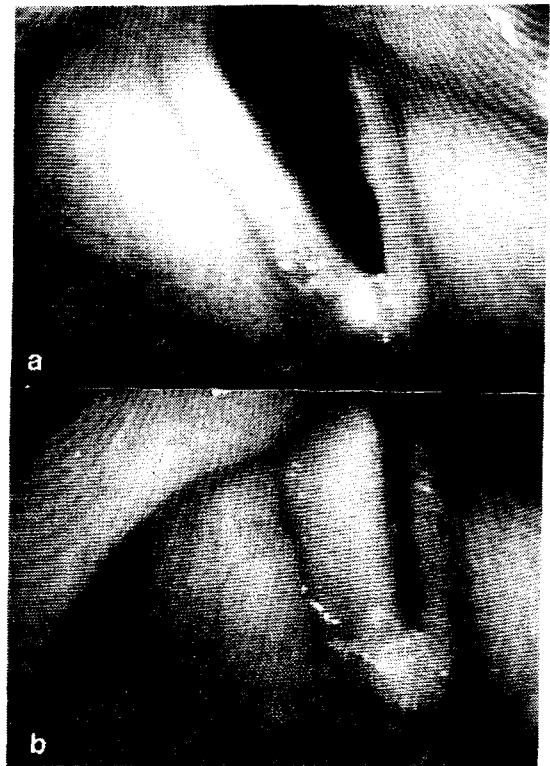


Fig. 2. Postoperative 2 months videostroboscopic findings. a) After the medialization of the left vocal fold was performed. b) In adduction, glottal chink was markedly decreased.

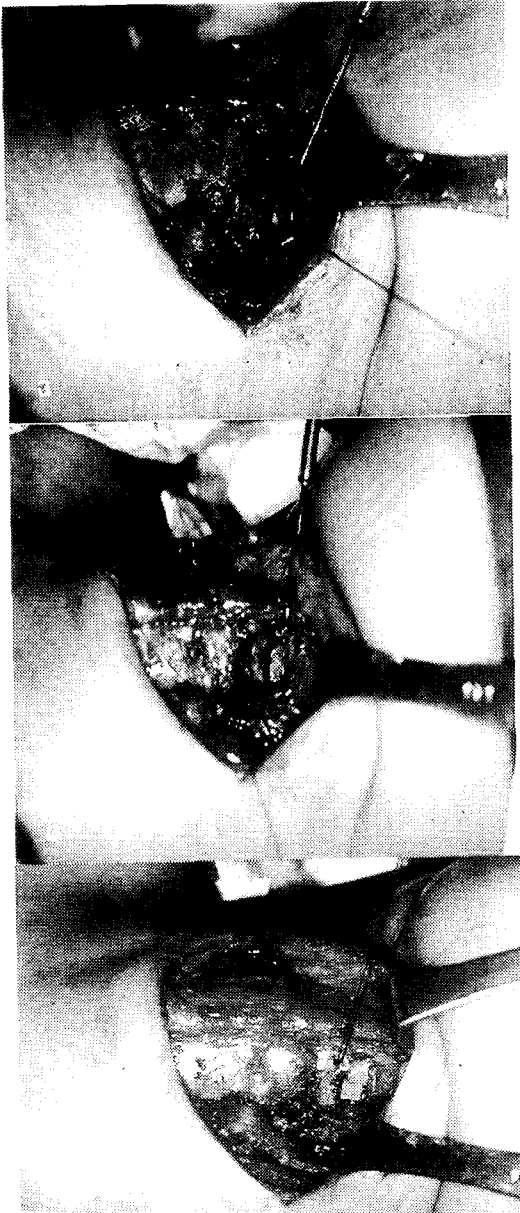

Fig. 3. Operative findings. a) After the muscular process of arytenoid cartilage was identified, 2 sutures(4. 0 nylon) were passed through it. b) The window (arrow) was made 4mm high and 8mm wide on thyroid ala. c) After the suture connecting the muscular process to the thyroid ala was tied, the silicone block was placed over the window.

앞쪽선이 되어 4×8mm 크기로 전기톱을 이용하여 갑상연골을 제거하여 직사각형의 창을 만들었다(Fig. 3-b). 이 때 갑상연골의 내연골막이 손상받지 않도록 주의하였다. 고안한 실리콘조각을 창을 통해 삽입하여 성대가 내측으로 전위되도록 하겠다고 전의 nylon su-

ture를 통과시킨 근육돌기를 당겨 큰 직선바늘을 이용하여 갑상연골의 앞쪽하연으로 꿰고 나오도록 하여 묶었다(Fig. 3-c). strap muscle을 서로 결합하고 절개부위를 봉합하였다.

경 과 : 술 후 2개월에 환자는 음성의 호전을 느꼈으나 가끔씩 호흡곤란을 호소하였다. 최대발성지속시간이 5.09초, 비디오후두스트로보스코피상 기본주파수(Fo)는 224Hz(정상여자 : 200~300Hz), 양측성대의 움직임은 비대칭적, 성문폐쇄는 불완전하였으나 성대의 내측전위로 성대부전은 거의 보이지 않았다. 성대의 진폭이나 점막파동은 정상소견을 보였다(Fig. 2). 술 후 6개월 후에는 명쾌한 발성으로 최대발성지속시간이 13.51초, 비디오후두스트로보스코피상 기본주파수(Fo)는 200Hz, 양측성대의 움직임은 비대칭적, 성문폐쇄는 약간 불완전하였고, 성대의 진폭이나 점막파동은 정상소견을 보였다.

## 고 찰

Isshiki등은 후측의 성대간격이 좁은 경우의 편측성대마비환자에서 성대내의 테플론주입술이나 제1형 갑상성형술로서 성공적인 결과를 보고한 바 있다<sup>2)6)</sup>. 두 술식중 제1형 갑상성형술이 테플론주입술에 비해 장점으로서는 첫째 술후 음성호전의 결과가 좋으며 둘째 술식을 교육 시키기가 쉽다는 것이다. 테플론 주입술은 테플론을 성대에 정확히 주입하도록 교육하는 것이 어렵다. 세제는 적용성으로 제1형 갑상성형술은 depth gauge을 통해 이식물을 놓기전에 내측전위 정도를 모의실험할 수 있다. 네째 가역성으로 테플론 주입술은 주입된 성대의 정상적 기능을 방해하기 때문에 마비가 생긴지 1년내인 환자에서는 앞으로의 성대재생의 가능성때문에 부적당하다. 제1형 갑상성형술은 성대의 기능이 돌아올 경우에 이식물을 제거할 수 있으므로 마비 1년내에도 안전하게 시행할 수 있으며 성대의 움직임에 지장을 주지않고 막양부 성대에 이식물을 놓을 수 있다<sup>9)</sup>. 그러나 성대마비가 오래된 환자에서는 윤상피열관절의 강직이 있다. 이때 피열연골간 간격을 포함한 넓은 후측 성대간격을 보이는데, 피열연골에 직접 접근하여 조작할 수 없는 위의 두 술식으로 만족할만한 결과를 얻을 수 없다. 또한 또한 피열연골의 특징적인 구조로 인해 성대의 내전은 하방으로 당기는 힘이 동시에 작용하는 것으로

편측성대마비환자에서는 양측 성대간의 높낮이차를 관찰할 수 있다. 위의 2술식처럼 외측에서의 압력이나 질량효과를 이용하는 방법으로써는 높아져 있는 마비측 성대를 하방으로 당겨줄 수 없다. 1978년 Isshiki등<sup>7)</sup>이 기술한 피열연골내전술은 성대접합에 직접적인 수술적인 외상을 가하지 않음으로써 술 후 성대진동에 영향이 없으면서 생리적인 방법으로 마비된 성대를 내회전시킬수 있는 효율적인 방법으로 생각된다. 김 등<sup>1)</sup>도 피열연골내전술을 시행받은 편측성대마비환자들의 수술전과 후의 다각적인 음성검사를 통한 비교 분석으로 피열연골내전술이 기존의 치료방법들보다 생리적이고 효율적인 방법임을 확인하였다. 그러나 막양부 성대의 위측이나 휨이 있는 경우에는 피열연골내전술 단독으로는 만족스런 결과를 얻기 어려운데 이는 이 술식은 성대의 전방에 직접적인 조작을 가하는 것이 아니기 때문이다. 이때는 피열연골내전술과 테플론주입술 또는 제1형 갑상성형술등의 술식을 동시에 시행할 수 있다. 본 예에서도 술후에 발현된 음성장애를 호소한 환자에서 제1형 갑상성형술과 피열연골내전술을 시행하였다.

본 예에서는 이학적 소견상 양측의 성대의 움직임은 비교적 정상이었으나 전의 갑상선수술시 반회후두신경에 손상을 주어 환측의 성대의 움직임의 둔함과 반흔을 보였고 성문의 폐쇄가 불완전하였으며 특히 후측의 성대부전이 심하였다. 이 예에서는 수술시에 반회후두신경의 부분적 손상으로 측운상피열근이나 피열간근의 일부 기능저하가 초래되었거나 반회후두신경의 마비 후 신경이 재생되면서 측운상피열근이나 피열간근의 회복이 완전치 않아서 생겼을 것으로 추정되나 확인할 방법은 없었다. 이런 경우에 움직이는 성대를 내전시켜 고정하는 방법이 과연 타당한가에 대해서는 의문이 제기될 수 있겠으나 저자들은 수술 전에 환자와의 충분한 상담을 통해 좌측성대내측고정술을 시행하였다. 한편, 환측 성대의 피열연골내전술로만으로는 충분한 성대의 내측전위를 예측할 수 없었기에 제1형 갑상성형술을 동시에 시행하였다. 술후 2개월에 최대발성지속시간의 호전을 보이지 않았지만 이는 술후의 적응성의 부족으로 인한 것으로 사료되며 술후 6개월에는 거의 정상값으로 현저한 증가를 보였다. 술후 2년째 환자는 정상적인 발성을 하고 있으며 앞으로 장기적인 추적 관찰이 필요할 것으로 사료된다.

## 결 론

편측성대마비에 의한 부전의 수술적 치료로는 그동안 테플론주입술, 제1형 갑상성형술, 또는 피열연골내전술등의 내측전위술이 이용되었으며, 성대부전이 심하거나 성대높이에 차이가 있을 때는 제1형 갑상성형술등에 비해 피열연골내전술이 좋은 결과를 보이는 것으로 보고되고 있다. 그러나, 성대의 움직임은 있으면서 뒷쪽에 심한 성대부전을 보이는 경우에는 아직은 특별한 수술적인 방법이 없는 것으로 되어 있다. 저자들은 술후 심한 성대부전 특히 후측의 넓은 성대간격을 보이는 환자에서 제1형 갑상성형술과 동시에 피열연골내전술을 시행하여 좋은 결과를 얻었기에 문헌고찰과 함께 보고하는 바이다.

## References

- 1) 김광문 · 최홍식 · 김영호 등 : 편측성대마비 환자에게서 피열연골내전술의 효과. 한이인지 38(4) : 581-586, 1995
- 2) Arnold GE : *Vocal rehabilitation of paralytic dysphonia VIII. Phoniatic methods of vocal compression. Acta Otolarygol* 76 : 76-83, 1962
- 3) Isshiki N : *Phonosurgery, theory and practice. Tokyo, Springer-Verlag, pp77-129, 1989*
- 4) Isshiki N : *Recent advances in phonosurgery . Folia Phoniatr* 32 : 119-134, 1980
- 5) Isshiki N, Morita H, Okamura H, et al : *Thyroplasty as a new phonosurgical technique. Acta Otolarygol(Stockh)* 78 : 451-453, 1974
- 6) Isshiki N, Okamura H, Morimata M : *Thyroplasty type I(lateral compression for dysphonia due to vocal cord paralysis or atrophy). Acta Otolarygol(Stockh)* 80 : 465-4473, 1975
- 7) Isshiki N, Tanabe M, Sawada M : *Arytenoid adduction for unilateral vocal cord palsy. Arch Otolaryngol* 104 : 555-558, 1978
- 8) Koufman JA, Isaacson G : *Laryngoplastic phonosurgery. Otolaryngol Clin North Am* 24 : 1151-1177, 1991
- 9) Netterville J, Stone R, Luken E, et al : *Silastic medialization and arytenoid adduction : the vanderbilt experience, a review of 116 phonosurgical procedures. Ann Otol Rhinol Laryngol* 102 : 413-424, 1993