

## 기관전진피관술을 이용한 영구기관 개구협착의 치료

고려대학교 의과대학 이비인후-두경부외과학교실  
한국보훈병원 이비인후과\*

최종욱 · 민헌기 · 최 건 · 정광운  
김영호 · 박 찬 · 이병기\*

= Abstract =

### Management of Permanent Tracheostomal Stenosis by Tracheal Advancement Flap

Jong Ouck Choi M.D., Hun Ki Min M.D., Geon Choi M.D., Kwang Yoon Jung M.D.,  
Young Ho Kim M.D., Chan Park M.D., Byeong Ki Lee M.D.\*

*Department of Otolaryngology—Head and Neck Surgery, Korea University College of Medicine, Seoul, Korea  
Department of Otolaryngology, Korea Veterans Hospital\**

Tracheostomal stenosis after total laryngectomy is a distressing complication which contributes significantly to both psychosocial and physical morbidity according to nature and severity in laryngectomee. Stomal stenosis will compromise not only optimal air exchange, crust formation but also the ability to clear tracheobronchial secretion, so pneumonia and atelectasis will develop. Having a number of procedure recommended for correction of such stenosis with limited results.

We developed new technique which is based on tracheal advancement flap had been applied to 12 patients, successfully. We think that total or partial tracheal advancement flap technique is useful for widening the stoma and advantages of this method are following :

1. Simple technique : possible under local anesthesia
2. Healthy tracheal ring facilities width control
3. Less chance of refractory scar stenosis
4. Tracheoesophageal shunt can be constructed after the partial advancement flap.

**Key Words :** Tracheostomal stenosis · Tracheal advancement flap · Laryngectomee

---

본 연구는 1995년도 고려대학교 의과대학 이비인후-두경부외과학교실의 연구비 지원으로 이루어졌음.

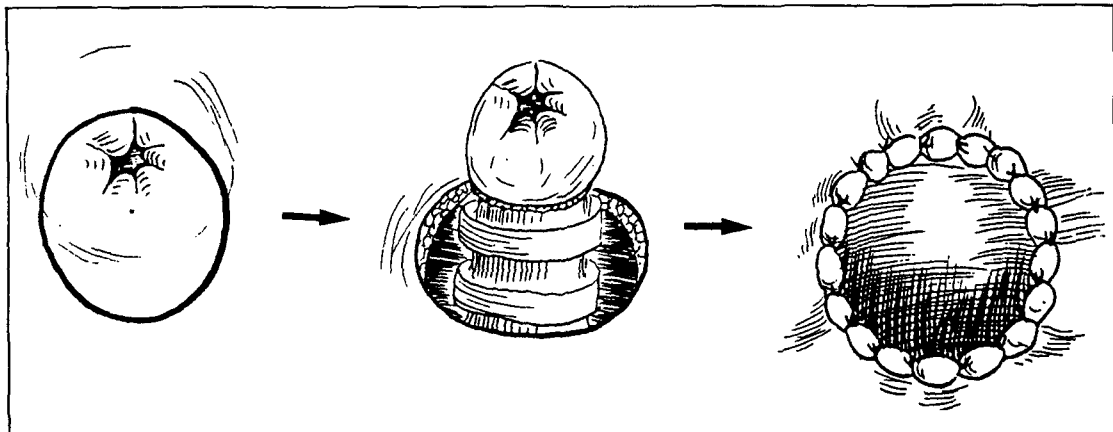


Fig. 1. Technique of total tracheal advancement flap.

## 서 론

기관개구협착은 후두적출술후에 발생하는 환자를 괴롭히는 합병증으로 정도에 따라 정신적, 신체적으로 심각한 영향을 미칠 수 있다. 기관개구협착이 발생하면 정상호흡이 어려워지며, 가피 및 가래의 증가, 감염기회의 증가로 폐렴 및 무기폐를 유발하여 급성호흡기폐쇄를 일으킬 수도 있다. 기관개구협착의 치료법으로는 Z-형 성형술, 국소스테로이드요법, 스텐트 삽입법 등 여러방법들이 시도되었으나 만족할만한 결과를 얻지 못하였다.

저자들은 12례의 기관개구협착 환자를 전, 혹은 부분 기관전진피판술로 재건한 경험을 바탕으로 기관개구협착의 치료에 도움을 얻고자 본연구에 착수하였다.

## 대상 및 방법

### 1. 대상

고려대학교 의과대학 이비인후-두경부외과학교실에서 후두암종 및 하인두암종으로 후두전적출술을 시행후 음성재활중인 환자중 기관개구협착이 발생하였던 12례를 대상으로 하였다. 12례 모두 남성이었으며, 평균연령은 52.4세 이었다. 호흡시 천명과 기관루에 가피형성을 호소하였다.

### 2. 방법

#### 1) 전기관전진피판술(total tracheal advancement flap)

전신마취나 국소마취하에 협착된 기관개구 주위 피부에 직경 3cm의 절개를 원형으로 가한후, 기관연골 및 점막을 보존하면서 반흔조직을 제거하였다. 기관을 2-3cm 정도로 충분히 노출 시킨후 기관의 윗면을 경사지게 절제하였다. 기관과 피부와의 봉합은 Vicryl 3-0와 Nylon 3-0를 사용하여 2중으로 봉합한 후 Portex cannula를 넣은 후 수술을 마쳤다(Fig. 1).

#### 2) 부분기관전진피판술(partial tracheal advancement flap)

마취후에 협착된 기관개구의 중앙부에서 하방으로 직경 3cm의 절개를 원형으로 가한후, 기관의 후부를 제외한 부위의 반흔조직을 제거하고, 전기관전진피판술과 동일한 방법으로 수술을 시행하였다(Fig. 2).

## 결 과

전기관전진피판술을 7례, 부분기관전진피판술을 5례에서 시행하였으며, 총 12례중 천명 및 가피형성의 감소가 11례에서 있었으며, 1례에서는 증상 호전이 없었다(Table 1).

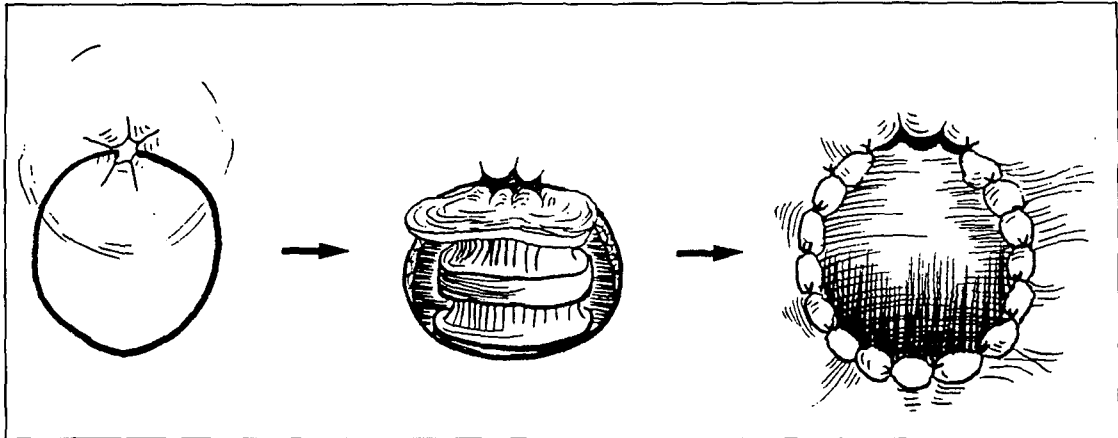


Fig. 2. Technique of partial tracheal advancement flap.

Table 1. Results of tracheal advancement flap (N=12)

Results	No. of cases
Wheezing	
good	7
fair	4
not improved	1
Crust	
good	5
fair	6
not improved	1

### 증례

#### 증례 1.

환자 : 정 0 승, 70세, 남자.

주소 : 기관개구협착 및 호흡곤란.

초진일 : 1994년 3월 17일.

과거력 : 후두편평상피세포암 (임상적 병기 T2N2aM0)으로 1993년 1월 6일 타병원에서 후두전적출술 및 우측 경부곽형술, 좌측 기능적경부 청소술 시행받은 후 기관개구협착으로 2회에 걸친 기관개구재건술 받은 후 다시 협착이 발생하여 본원으로 전원되었음.

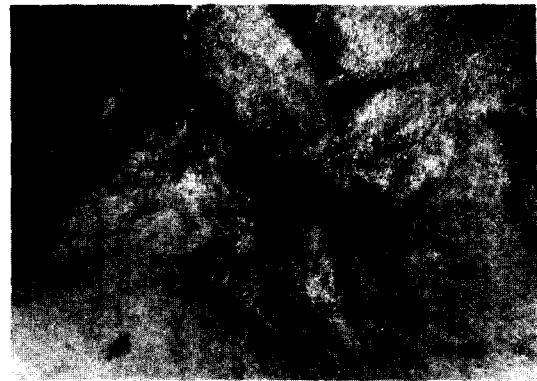


Fig. 3. Preoperative stenotic tracheostoma, concentric shaped stoma.

현병력 : 내원 수개월 전부터 서서히 좁아진 기관개구협착으로 호흡곤란과 협착부위의 가피형성이 지속되었음.

이학적 소견 : 내원시 기관개구는 0.5×0.6cm으로 동심형으로 좁아져 있었으며, 청진상 천명이 들렸음 (Fig. 3).

검사소견 : 혈액, 뇨, 간기능, 심전도, 흉부 X-선 검사, 혈액가스분석 (ABGA)은 정상이었음.

수술 : 1994년 3월 18일 전기관전진피관술로 기관개구협착을 재건하였음 (Fig. 4).

술후 경과 및 현상태 : 별다른 합병증 없이 술후 3일째 퇴원하였으며, 술후 1년간의 추적관찰 결과 협착의 재발없이 양호한 상태임.

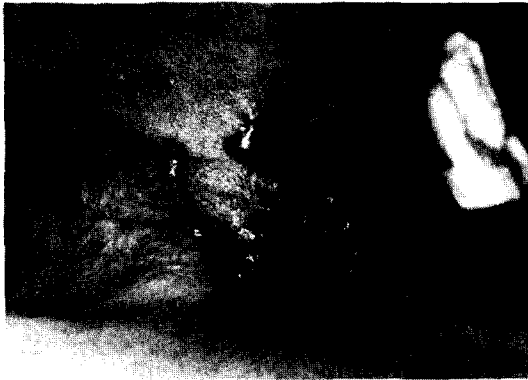

Fig. 4. After reconstruction of stenotic tracheostoma by total tracheal advancement flap.



Fig. 6. After reconstruction of stenotic tracheostoma by partial tracheal advancement flap.

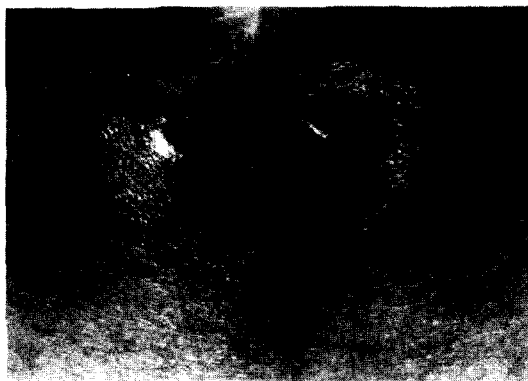

Fig. 5. Preoperative stenotic tracheostoma, vertical slit shape.

## 증 례 2.

환 자 : 임 0 환, 52세, 남자.

주 소 : 기관개구협착 및 호흡곤란.

초진일 : 1994년 11월 3일.

과거력 : 성문상부암(임상적병기 T3N2bM0)으로 1994년 11월 9일 본원에서 후두전적출술 및 좌측 경부광청술 시행받은후 6840 cGy의 방사선치료 받았음.

현병력 : 내원 수개월 전부터 서서히 좁아진 기관개구협착 및 가피형성이 지속되었으며, 호흡곤란이 있어왔음.

이학적소견 : 내원시 기관개구는  $0.4 \times 0.8\text{cm}$ 으로 수직적 세극형으로 좁아져 있었으며, 기관개구 부위의 가피와 청진상 천명이 들렸음(Fig. 5).

검사소견 : 혈액, 뇨, 간기능, 심전도, 흉부 X-선 검사, 혈액가스분석(ABGA)는 정상이었음.

수 술 : 1995년 3월 7일 부분기관전진피판술을 이용하여 기관개구협착을 재건하였으며, 발성을 위하여 기관식도루를 만들었음(Fig. 6).

술후 경과 및 현상태 : 합병증 없이 술후 2주째 퇴원하였으며, 술후 7개월간의 추적관찰 결과 양호한 상태임.

## 고 안

기관개구협착은 후두적출술후 발생하는 가장 흔한 합병증의 하나로 술후 1개월부터 24개월에 걸쳐 발생할 수 있으며<sup>2,7)</sup>, Kuo<sup>9)</sup> 등은 평균 3개월에 협착이 발생한다고 보고하였다. 기관개구가 좁아지면 적절한 공기의 흐름과 tracheobroncheal cleaning에 장애가 생겨 반복적인 폐 감염이 생길 수 있으며, 특히 지속적인 가피형성으로 인하여 협착이 심해지면 질식을 초래할 수 있다. 후두적출술후의 기관개구협착의 발생은 보고자에 따라 7-42%로 다양하게 보고되고 있다<sup>7,12)</sup>.

기관개구 협착의 원인중 가장 흔한 것은 술후 감염이며, 만성적인 연골주위염과 이로인한 과도한 반흔 및 육아 조직의 증식으로 기관개구가 좁아지게 된다<sup>8,11)</sup>. 그의 원인으로 술후 방사선 치료, 기관개구 주위 피하지방의 부적절한 제거, 기관개구 봉합시 과도한 긴장, keloid 형성, 기관 연골의 결

손, 기관개구 주위이물에 의한 섬유조직 형성, 갑상선에 의한 압박, 피부와 점막 층의 부적절한 봉합, 암종의 재발 등에 의하여 협착이 발생할 수 있다. 또한 큰 결손부를 재건하기 위하여 대흉근 피판술을 시행한 경우나 후두적출술시 동시에 기관식도루를 만든 경우에도 협착의 발생빈도가 높다는 보고가 있다<sup>9)</sup>.

Montgomery<sup>11)</sup>는 기관개구협착을 형태에 따라 1) 수직적 세극형 (vertical slit), 2) 동심형 (concentric), 3) 하측 선반형 (inferior shelf)으로 나누었으며, 이에 따른 교정 방법을 제시하였다. 술후 방사선치료로 인한 협착은 대부분 동심형이며, 술후 감염 및 과다한 반흔형성에 의하여는 수직적 세극형이나 하측 선반형이 많은 것으로 보고되고 있다.

기관개구협착을 예방하기 위하여는 후두적출술시 충분한 크기의 기관개구를 만들어 주는 것이 가장 중요하다. 협착을 예방하기 위한 가장 기본적인 수술방법으로는 기관개구의 입구를 넓게 하기 위하여 1) 기관의 끝을 경사지게 절단하며, 2) 피부를 반원이나 원형으로 절개하고, 3) 기관의 연골이 노출되지 않도록 기관과 피부를 mattress suture로 봉합하는 방법을 사용하고 있다<sup>10)</sup>.

그외의 예방법으로 Clairmont<sup>5)</sup>나 Isshiki<sup>8)</sup>, Trail 등<sup>15)</sup>은 후두적출술시 Z-plasty, double V flap, V-Y flap 등의 방법으로 협착을 줄이고자 하였으며, Myers 등<sup>12)</sup>은 기관 후벽에 수직절개를 가한후 후상부피부피판과 봉합하는 방법으로 협착의 빈도를 줄였다고 보고하였다. 또한 술후 기관개구부위의 감염과 인두피부누공의 방지가 매우 중요하며, 술후 방사선 치료시 기관개구의 넓이 유지에 각별한 주의를 요하여야 한다.

기관개구협착이 발생한 경우의 치료는 협착의 형태에 따라 다양한데, 수직적 세극의 협착은 Z-plasty 또는 측부피부판을 사용하여 양측 가장자리를 당겨서 교정하며, 동심형 협착은 방사상 절개를 가하고 직경이 큰 cannula를 몇주간 위치시키거나 협착된 주위의 피부를 1 cm 가량 제거후 doughnut 모양으로 봉합하며, inferior shelf는 기관 전벽에 역 U자 모양의 피부판을 사용하는 방법들이 주로 사용되어 왔다<sup>1, 12, 15)</sup>.

그외 Mumma와 Pressman은 구멍을 낸 tantalum ring을 기관개구 위에 사용하여 피부와 봉합하였으며<sup>11)</sup>, Converse는 만자(swastika) 모양의 절개를 가해 회전판이 lateral tension을 받도록 하였다<sup>10)</sup>. Panje 등<sup>13)</sup>은 기관을 3시, 9시 방향으로 절개를 가한후 피부와 봉합하는 방법을 사용하였으며, Bretteville<sup>3)</sup>과 Callins 등<sup>4)</sup>은 기관과 피부에 방사형의 많은 절개를 가하여 기관개구를 넓히고자 하였다. 또한 East<sup>6)</sup>와 Selfe 등<sup>14)</sup>은 기관개구의 위치가 낮거나 상부 종격동의 수술을 하였던 경우에는 delto-pectoral flap을 사용하여 재건하였다.

저자들은 기관개구협착을 재건하기 위하여 기관전진피판술을 시행하였는데, 동심형 협착에서는 전기관전진피판술 (total tracheal advancement flap)을, 수직적 세극형에서는 부분기관전진피판술 (partial tracheal advancement flap)을 주로 사용하여 양호한 결과를 얻을수 있었다. 기관전진피판술의 장점으로는 1) 국소마취하에서도 가능한 간단한 술식이며, 2) 기관을 충분히 박리하여 건강한 기관으로 충분한 넓이를 얻을 수 있으며, 3) 반흔에 의한 재협착의 가능성이 감소하며, 4) 부분피판술을 할 경우 기관식도루의 형성이 가능하다는 이점이 있다. 반면 단점으로는 기관개구의 위치가 낮을 경우 재건하기가 힘들고, 재건술시 경부 주요 혈관 및 구조물의 손상이 가능하다는 점 등을 들 수 있다.

## 결 론

저자들은 후두적출술후 발생한 기관개구협착 환자 12례에 대하여 전기관전진피판술 7례, 부분기관전진피판술 5례를 이용하여 재건한 결과 양호한 결과를 얻었기에 증례와 함께 보고하는 바이다.

## References

1. 장동임·이인형·오천환: 후두전적출술후 발생한 기관성문협착증의 성문성형술. 한이인지 32: 75-78, 1989

2. Balle VH, Bretlau P : *Tracheostomal stenosis following total laryngectomy. J Laryngol Otol* 99 : 577-580, 1985
3. Bretteville G, Soberg R, Boysen M : *An improved technique for treating tracheostomal stenosis following laryngectomy. Clin Otolaryngol* 17 : 44-48, 1992
4. Callins WP, Applebaum EL : *Correction of laryngectomy stomal stenosis. Laryngoscope* 90 : 159-161, 1980
5. Clairmont AA : *Tracheostoma construction during laryngectomy: Techniques to prevent stenosis. J Laryngol Otol* 92 : 75-78, 1978
6. East CA, Flemming AFS, Brough MD : *Tracheostomal reconstruction using a fenestrated deltopectoral skin flap. J Laryngol Otol* 102 : 282-283, 1988
7. Griffith GR, Luce EA : *Tracheal stomal stenosis after laryngectomy. Plast Reconstr Surg* 6 : 694-698, 1982
8. Isshiki N, Tanabe M : *A simple technique to prevent stenosis of the tracheostoma after total laryngectomy. J Laryngol Otol* 94 : 637-642, 1980
9. Kuo M, Ho CM, Wei WI, et al : *Tracheostomal stenosis after total laryngectomy: An analysis of predisposing clinical factors. Laryngoscope* 104 : 59-63, 1994
10. Lam Kh, Wei WI, Wong J, et al : *Tracheostome construction during laryngectomy—A method to prevent stenosis. Laryngoscope* 93 : 212-215, 1983
11. Montgomery WW : *Stenosis of tracheostoma. Arch Otolaryngol* 75 : 76-79, 1962
12. Myers EN, Gallia LJ : *Tracheostomal stenosis following total laryngectomy. Ann Otol Rhinol Laryngol* 91 : 450-453, 1982
13. Panje WR, Kitt VV : *Tracheostomal stoma reconstruction. Arch Otolaryngol* 111 : 190-192, 1985
14. Selfe RW, Conley JJ : *Tracheostoma construction with a deltopectoral flap. Arch Otolaryngol* 105 : 290-292, 1979
15. Trail ML, Robert C, Leonard JR : *Z-plasty of tracheal stoma at laryngectomy. Arch Otolaryngol* 88 : 84-86, 1968