

심근경색후 발생한 심실중격결손의 외과적 치료 -2례 보고-

이용훈* · 최필조** · 우종수**

=Abstract=

Surgical Repair of Postinfarction VSD -Two Cases Report-

Yong Hoon Lee, M.D.*, Pill Jo Choi, M.D.**, Jong Soo Woo, M.D.**

Rupture of ventricular septum following myocardial infarction is one of the serious complication of coronary artery disease. The characteristic manifestations are sudden appearance of a harsh systolic murmur, precordial pain and cardiovascular collapse, and permit early diagnosis.

We report two cases of successful repair of postinfarction ventricular septal defect. The infarcted area was anterior wall of ventricle and VSD was placed near apex of heart in two cases all. VSD was closed with pledgeted Dacron patch and incised wall was sutured with Teflon felt and concomitant coronary artery bypass graft was done respectively.

Postoperative courses were uneventful.

(Korean J Thorac Cardiovasc Surg 1995; 28: 623-9)

Key words : 1. Coronary artery bypass
2. Myocardial infarction
3. Heart Septal Defect

증례 1

환자는 71세 여자로서 94년 10월 중순경에 등산하던 중 갑자기 발생한 전흉부 통증으로 인근병원에서 응급 치료후 일주일뒤 흉통이 재발되어 집근처 병원 방문하여 심근경색 및 심부전증으로 진단 받고 isosorbide dinitrate (casodil) 등으로 약물치료 하던 중 증상이 악화되어 본원 응급실로 전원 되었다.

전원 당시 환자의 의식은 명료하였으나 호흡곤란

(NYHA class III/IV)과 전흉부 통증을 호소하였다. 흉통의 성격은 압박성(squeezing)으로 흉부에서 양어깨쪽으로 방사되는 양상을 띄었고 계단을 오르거나 운동시 심해지며 휴식시 경감되는 경향을 보였다.

환자의 혈압은 80/50mmHg 체온 36℃, 맥박 84회/분, 호흡수는 30회/분이었으며 과거력상 고혈압이나 당뇨, 결핵 등의 특별한 병력이 없었다. 이학적 검사상 전좌 흉골늑연을 따라 수축기 잡음과 부정맥 그리고 양 폐의 수포음이 청진되었으며 간비대나 전신부종은 없었고 약간의 빈혈

* 부산의료원 흉부외과

* Department of Thoracic and Cardiovascular Surgery, Pusan City Medical Center

** 동아대학교병원 흉부외과 교실

** Department of Thoracic and Cardiovascular Surgery, Dong-A University

논문접수일: 94년 2월 13일 논문 통과일: 95년 1월 14일

통신저자: 이용훈 (607-084) 부산광역시 동대구 연산 4동 605-37, Tel. (051) 866-9031, Fax. (051) 247-8753

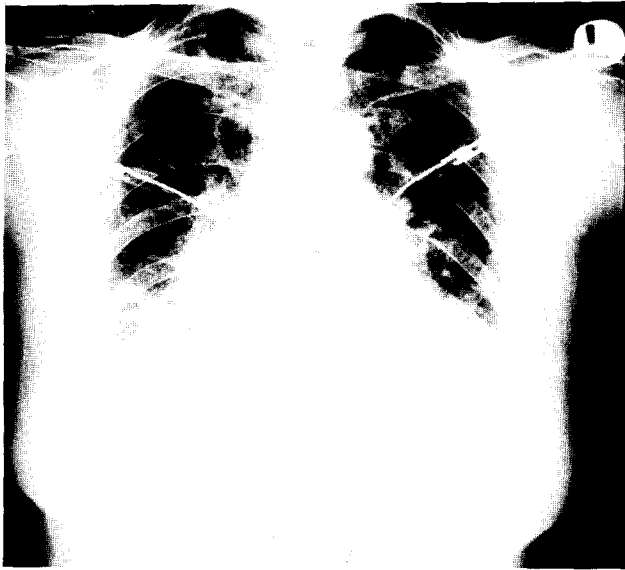


Fig. 1. Preoperative chest x-ray shows cardiomegaly, pulmonary congestion and pleural effusion.

(slightly anemic)의 특별한 이학적 소견이 없었다.

임상검사상 SGOT 67 IU/L, SGPT 67 IU/L, CK 41 U/L, CK-MB 5U/L, LDH 572mg/dl로 SGOT, SGPT의 약간의 상승과 CK-MB의 의의있는 상승이 있었으며 혈액검사, 뇨검사 등에서는 정상범위를 보였다.

단순흉부사진상 심비대, 혈관음영증가, 양 늑간각 둔화를 보였으며(Fig. 1) 심전도 검사에서 심실 전벽의 경색소견을 보였다(Fig. 2). 심장초음파 검사에서 심첨부의 근육성 심실중격결손이 확인되었으며(Fig. 3) 영화 관상동맥조영상 우측 관상동맥의 90% 협착과 좌전하행지 90% 대각지의 75% 협착을 보였다(Fig. 4).

심근경색과 합병된 심실중격결손으로 진단하고 입원 2주동안 내과적 치료한후 수술을 시행하였다.

수술은 정중 흉골 절개로 심장을 노출시키고 동시에 관상동맥 우회술용의 양측복제 정맥의 채취가 시행되었다.

약간 하얗게 변색된 경색부위의 좌심실 절개에서 다발성 심실중격결손이 확인되었으며 그 조직은 창백하고 비정상적이었으나 그렇게 약하지 않았다(not friable) (Fig. 5).

3×3cm의 Dacron patch를 이용하여 우심실 쪽에 pledget를 대고 폐쇄한 후 좌심실과 우심실 절개연에 Teflon felt를 대고 patch 자유연을 사이에 두고 Prolene 3-0 사용하여 mattress suture 한후 다시 위에 Teflon felt를 대고 Prolene 3-0로 over-and-over suture를 시행하였다. 그후 양

복제 정맥을 이용하여 좌전하행지의 원위부 1/3 지점과 우관상동맥의 근위부 1/3 지점에 관상동맥 우회술을 실시하였다.

총체외순환 시간은 176분이었고 대동맥차단시간은 87분이었다.

환자의 술후 경과는 순조로웠으며(Fig. 6) 술후 11일째 퇴원하여 외래 추적 관찰중이다.

증례 2

환자는 68세 남자로 수년전부터 간헐적으로 전흉부 통증이 있었으나 치료 않고 그냥 지나다가 내원 2주전 10분간 3회의 통증이 있는 후 내원 당일 1시간 정도의 전흉부와 경부 및 우측어깨로 방사되는 통증을 주소로 인근 병원 방문하여 심근검색과 심실중격결손을 진단받고 수술 등을 위해 전원되었다.

전원당시 환자는 의식은 다소 명료하였으나 발한과 호흡곤란(NYHA clas III/IV)이 있었으며 활력 징후는 혈압 70/40mmHg, 맥박 102회/분, 호흡수 20회/분이었으며 과거력상 특이한 병력이 없었다.

이학적 검사상 흉골 좌연에서 grade III/VI 정도의 수축기 잡음과 부정맥이 청취되었으며 그의 특별한 이학적 소견은 없었다.

임상검사에서 SGOT 67 IU/L, SGPT 24 IU/L, LDH 884 mg/dl, CK 282 U/L, CK-MB 46 U/L로 SGOT의 약간의 증가, CK-MB의 의의있는 증가가 있었으며 혈액검사, 뇨검사, 전해질 검사에서 정상범위를 보였다.

단순 흉부 사진상 심비대와 폐울혈 양측 늑간각의 소실을 보였고(Fig. 7) 심전도 검사에서 하부 심근경색의 소견을 나타내었고(Fig. 8) 심초음파 소견상 심실중격결손이 확인되었다(Fig. 9).

환자는 혈압이 유지되지 않는 속상태를 보여 응급수술을 시행하였다.

정중 흉골 절개로 심장을 노출시키면서 관상동맥 우회술용의 좌측 복제정맥을 채취하였다. 변색된 우심실을 통해 절개를 시행하였으며 이때 심실중격결손은 잘 보이지 않았으며 심첨부 일부의 유두근을 절개 후 심실중격결손이 노출되었고 이 변연부를 버팀목(pledget)을 대고 Prolene 3.0으로 불연속 봉합하였다. 후하행관상동맥쪽으로 2cm 더 절개하니 심실 중격 하부에 2개의 열공이 보였으며 큰 하나는 불규칙한 심실중격결손의 하부 변연으로 다른 작은 하나는 심첨부로 개구 되었다. pledget된 4.0 Prolene으로 불연속 봉합후 변연이 약하기 때문에 Dacron Patch로

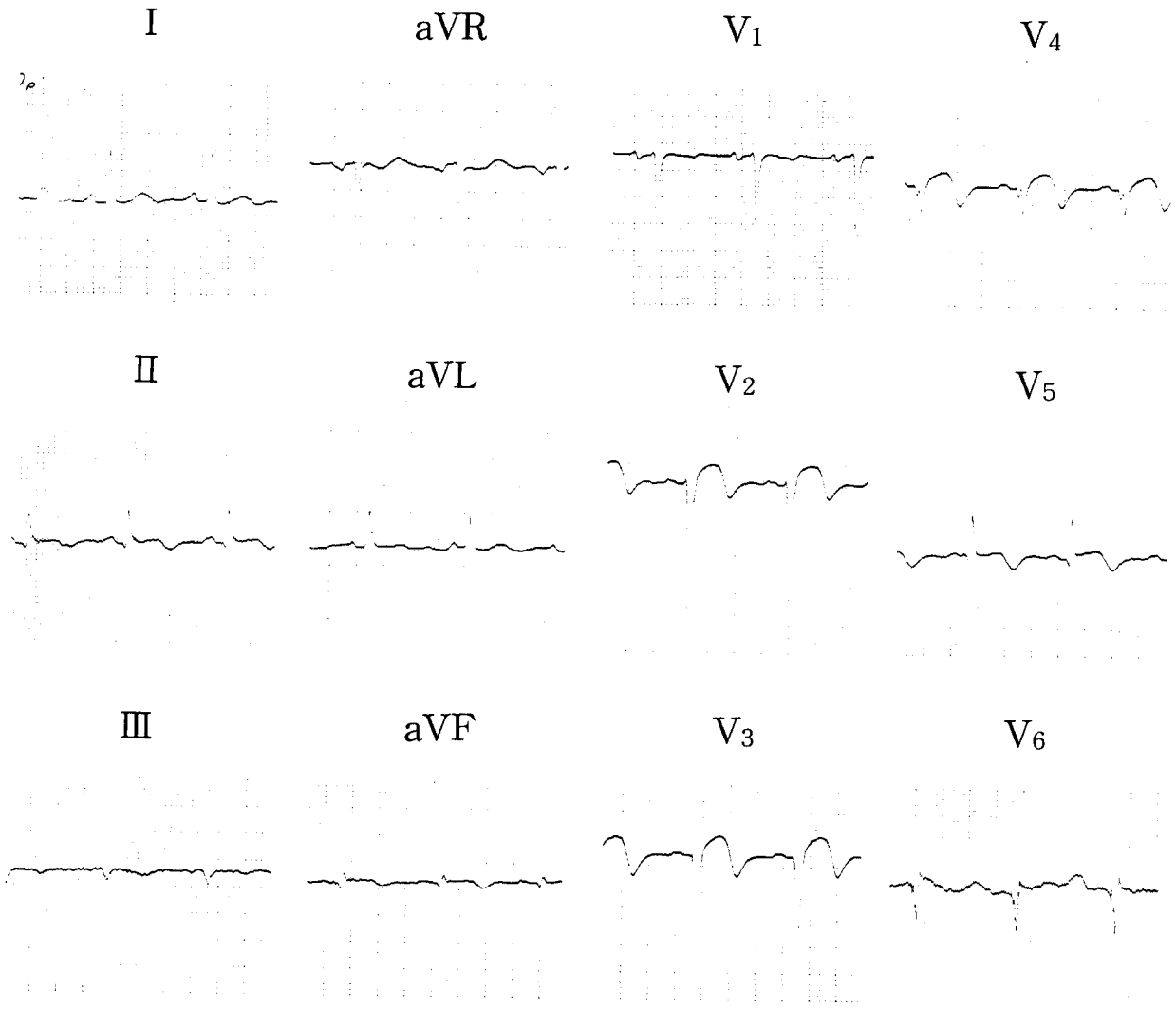


Fig. 2. Preoperative EKG shows S-T segment elevation in V_{2,3,4}, T-wave inversion in V_{2,3,4,5}.

심실중격결손을 덮어 연속 봉합하였다. 2개의 strips 이용하여 우심실 절개연을 3.0 Prolene으로 봉합한 후 다시 over-and-over suture를 시행하였다.

좌전하행지 근위부에 다발성 죽종(multiple atheroma)이 있어 중간부 1/3 부위에서 graft를 시행하였다. pacemaker 삽입후 흉골을 봉합하였다.

총체의순환시간은 185분이었고 대동맥 차단시간은 123분이었다.

술후 열혈제 실시한 심초음파에서 심실중격의 누출을 볼수 없었으며 (Fig. 10) 환자는 별다른 휴유증 없이 2주후 퇴원 하였다.

고 찰

심근경색증의 합병증으로 심실벽파열, 심실중격파열, 유두근 파열, 유두근 파열로 인한 승모판 폐쇄부전, 심실동맥류 등이 유발 될 수 있다.

심실중격파열은 심근경색환자의 1~3%에서 보이며 심근경색으로 사망한 환자의 1~5%를 점한다¹⁾.

1847년 Latham이 부검에서 심근경색후 심실중격결손을 해부학적으로 기술 보고하였으며 1923년 Brunn이 임상적으로 심근경색환자에서 심실중격결손의 발생을 진단하여 보고하였고 1956년 Cooley 등에 의해 수술적 교정이 보고

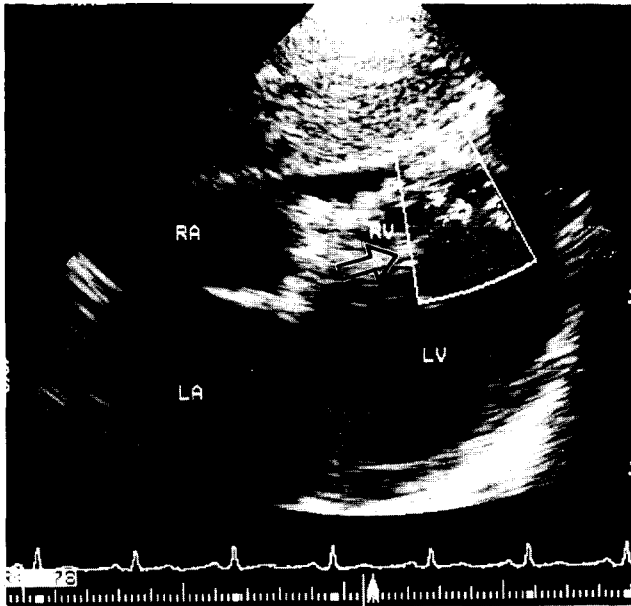


Fig. 3. Preoperative two dimensional echocardiogram shows ventricular septal rupture near ape(⇨)

되었다²⁾.

대개 심실중격 파열은 급성심근 경색 후 2~3일 이내에 발생하지만 경색후 처음 2주 이내에는 언제든지 발생할 수 있으며, 심근경색이 처음 발생한 경우나 심근경색 발생 일주이내의 기간, 심근경색후 고혈압의 지속, 전측 심근경색, 국소적 심근경색, 심근경색이 여자인 경우나 60세 이상 등의 경우에서 그 빈도가 증가한다¹⁾.

대개 처음 24시간내 75%가 사망하며 첫 일주일까지 생존하는 경우는 50% 정도이다. 30%이하가 2주까지 생존하고 20%만이 한달 이상 생존한다.

심근경색후 발생한 심실중격파열은 주로 심실중격의 전반부나 심첨부에 위치하며 일부에서 후반부나 하벽부에 위치한다³⁾. 그리고 관상동맥의 완전폐쇄와 잘 동반되는데 주로 좌전하행지나 우관상동맥에 협착소견이 동시에 관찰되며⁴⁾ 우심실 경색소견이 같이 있으면 중요하게 인지되는데 이러한 경우 우심실부전은 예후를 극히 나쁘게 하기 때문이다.

임상적 양상은 심근경색의 흉통이 보통 심잡음 이전에 선행 하는데 심잡음의 시작은 급성 심근 경색후 수일 이내 새로운 전수축기잡음(pansystolic murmur)이 출현하며, 약반수에서 진전(thrill)을 촉지할 수 있으며 동시에 좌심실부전에 의한 혈역학적 악화와 우심실부전도 동반할 수 있다. 그러나 심잡음의 위치나 진전의 촉지가 심실 중격결손

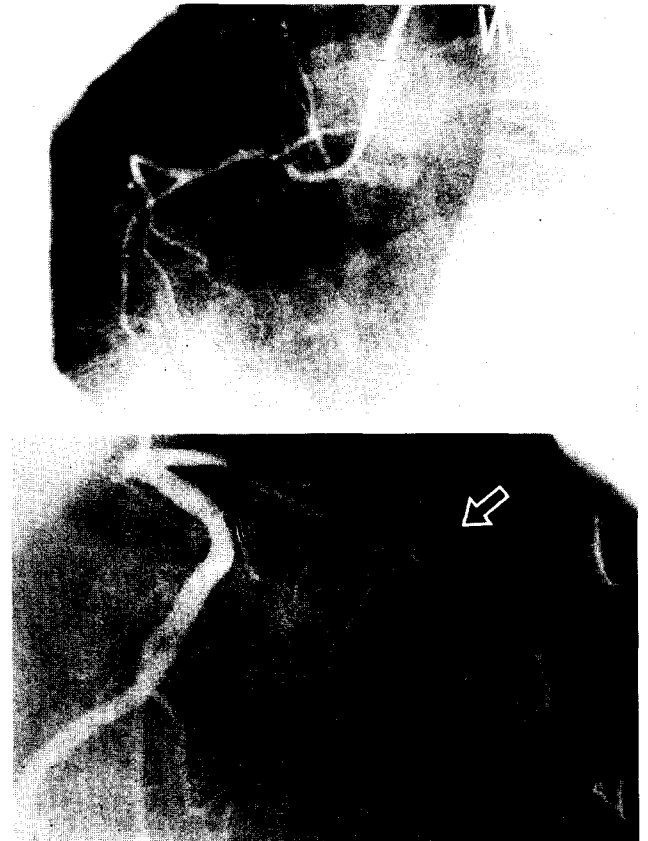


Fig. 4. Preoperative coronary angiogram shows stenosis of right coronary artery (90%; →, A), left anterior descending artery (90%; ⇨, B), first diagonal branch of left coronary artery (75%; ⇨, B) on RAO view.

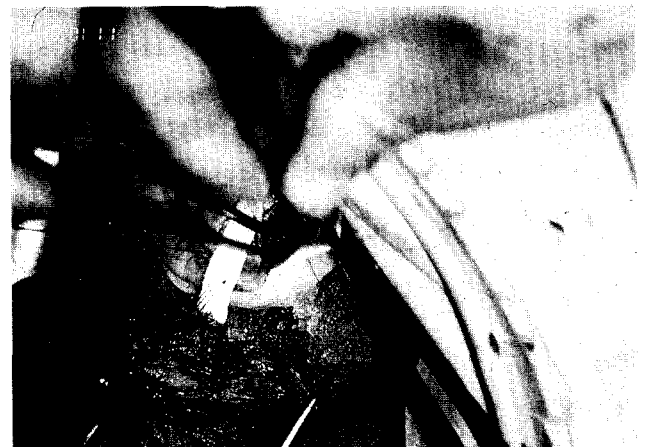

Fig. 5. Operative photograph shows reinforced Teflon felt.

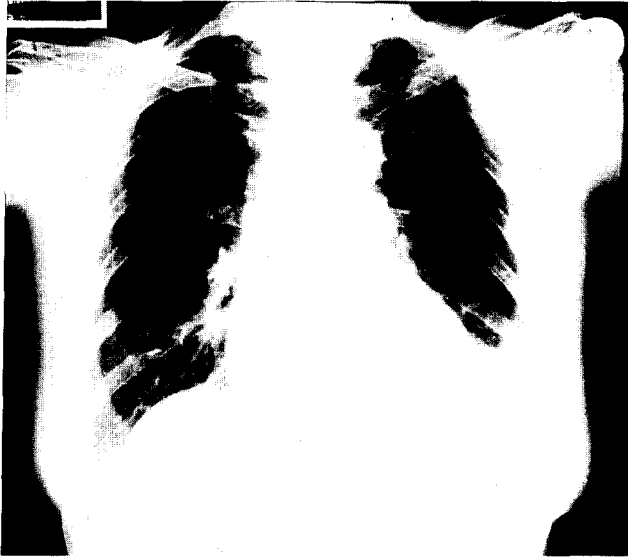


Fig. 6. Postoperative chest x-ray shows normal findings.

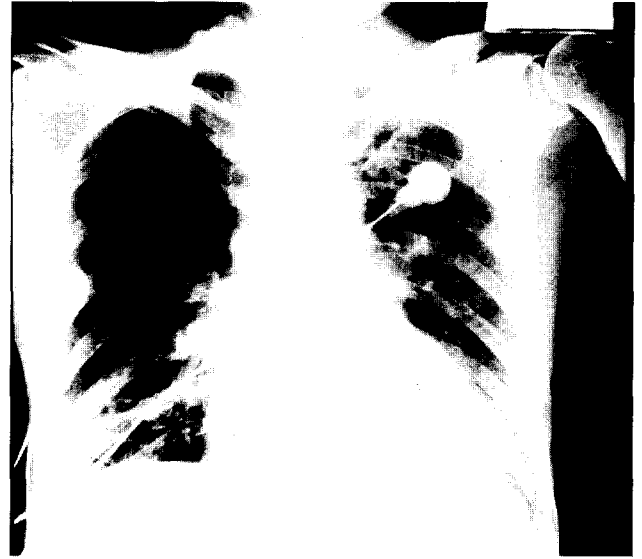


Fig. 7. Preoperative chest x-ray shows cardiomegaly, pulmonary congestion.

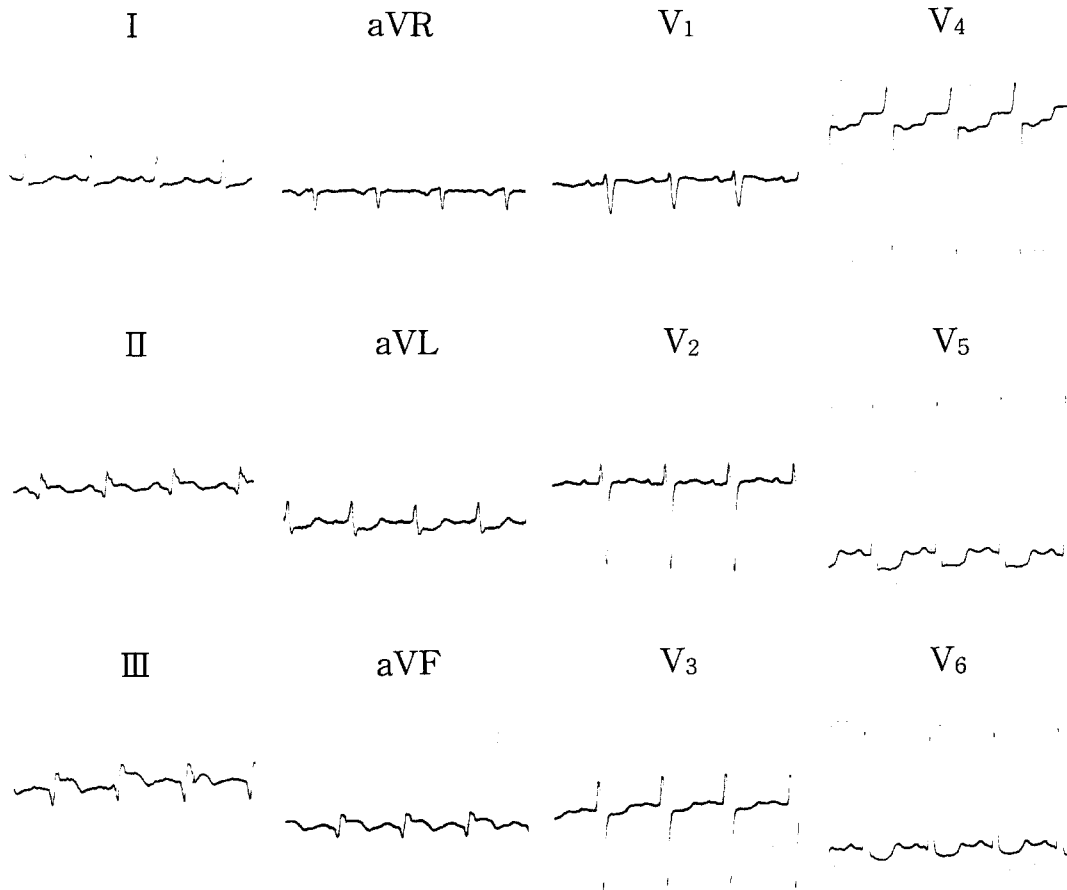


Fig. 8. Preoperative EKG shows pathologic Q-wave and S-T segment elevation in II, III, aVF.

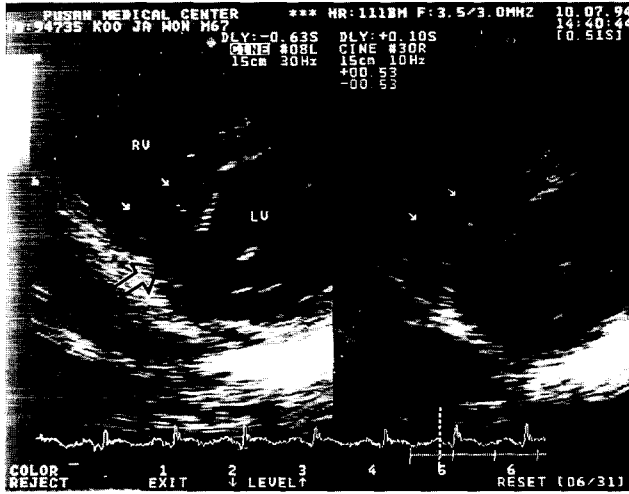


Fig. 9. Preoperative two dimensional echocardiogram shows rupture of ventricular septum (⇨).

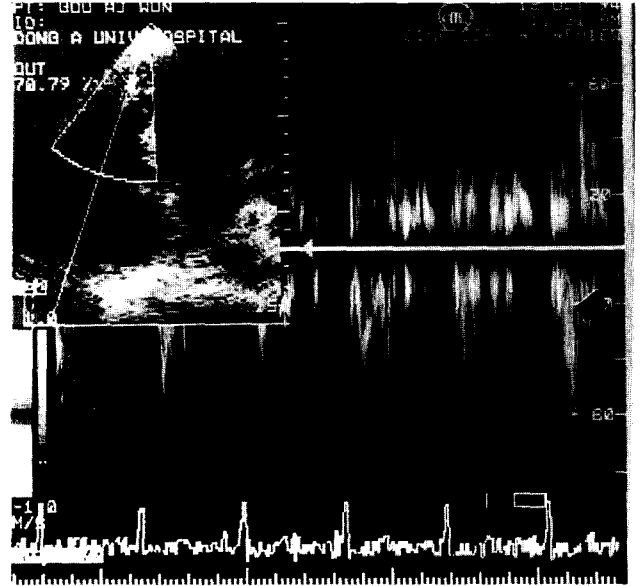


Fig. 10. Postoperative echocardiogram shows correction of ventricular septal rupture (⇨).

과 유두근의 경색 또는 파열에 의한 급성 승모판 부전증과 감별 하는데는 도움을 주지 않는다.

진단방법으로는 단순 흉부방사선 사진상 양폐야의 폐울혈 소견과 심비대, 심전도상 전도장애, S-T분절 상승과 비정상적인 Q파를 관찰할 수 있다. 우심도자로서 우심실 및 폐동맥에서 산소 포화도 상승과 폐동맥압의 상승을 관찰할 수 있고 좌심도자로서 심실중격결손의 정확한 위치와 수를 알 수 있고 관상동맥 우회술을 위해 좌심도자에 의한 관상동맥 조영술이 필수적이다. 또한 심에코를 이용하여 중격결손을 볼 수 있으며 그밖에 방사선허중투여 (radio-nuclide imaging)도 진단에 도움을 줄 수 있다.

심근경색후 발생한 심실중격결손은 매우 불량한 자연 경과를 거치므로 진단자체가 수술의 적응이며, 수술전 혈액학적 호전을 위한 적극적인 치료가 필요하며 이를 위해 강심제나 혈관확장제 등의 약물치료나 IABP (intraaortic balloon pump), ECMO (Extracorporeal membrane oxygenator) 등이 적용된다.

수술시기에 관하여는 아직 논란의 여지가 많으나 Giuliani 등은 심근경색후 발생한 심실중격결손의 환자에서 3주 이내에 수술했던 경우에서 높은 사망률 때문에 가능한 3~6주 정도 수술을 지연하도록 주장 하였으나⁵⁾ 최근들어 Radford 등은 술후 생존은 수술시기와 관련이 없고 쇼크의 유무와 관련된다고 하여 가능한 한 조기 수술을 주장하였는데 그것은 속이 있어 저심박출로 인한 장기 손상이 대개의 사망원인이 되기 때문에 혈액학적 불안정이 수술의 금

기 사항이 될 수 없다고 주장하였다⁶⁾. 본증례에서도 제2레에서 속으로 인하여 응급수술을 시행하였다.

초기의 수술 방법으로는 우심실 절개술을 시행하였으나 현재는 주로 1968년 Heimbecker 등이 제안한 경색 부위를 통한 좌심실 절개술이 이용되고 있는데 그 이유는 결손부위 노출이 용이하고 우심실 절개에 의한 우심실 조직의 손상이 적으며 폐사조직의 절제가 가능하다는 장점이 있기 때문이다⁷⁾. 심실중격결손의 폐사조직을 절제할 때는 남아 있는 조직이 생존한 조직으로 봉합을 지지할 수 있어야 하며 심실중격결손은 Dacron patch를 사용하며 심실중격결손과 경색부를 덮으며 결손부의 우심실 쪽에 pledget를 두고 pledgetted mattress suture하며 이때 유두근 손상에 유의해야하며 심실중격결손이 심첨부근이면 심첨중격을 자른 후 좌우 절개연에 Teflon felt를 대고 중격부 patch자유연을 가운데 두는 heavy mattress suture를 시행한 후 2차로 지혈을 중진시키기 위해 over-and-over suture를 시행한다.

환자의 예후는 경색부위, 수술시기, 술전 환자상태, 환자의 연령 등에 따라 결정되며 수술시기, 수술중 심근보호, 수술 전후 중환자관리 등의 발전에 따라 더 좋은 결과들이 보고되고 있다. 전벽결손은 후벽결손보다 좀더 나은 생존율을 보이고, 경색후 3주 이내에 수술한 군보다 3주 이후에 수술한 군에서 보다 더 좋은 생존율을 보이며 수술 전에 속상대인 환자에서 높은 사망률을 보인다고 보고하

였다. 최근 Gaudiani등은 5년 생존률을 88%로 보고하였는데 이중 74%는 NYHA functional class I, 21%는 class II로 수술전 상태가 예후에 영향을 주는 것으로 생각되어지며⁸⁾, 환자연령이 70세 이상에서 수술 위험이 더욱 증가하는 것으로 생각 되어진다.

본 교실에서는 급성 심근경색후 발생한 심실중격 파열 환자에서 관상동맥 우회술을 포함한 심실중격 결손 폐쇄술을 성공적으로 시행, 치료하였기에 문헌 고찰과 함께 보고하는 바이다.

참 고 문 헌

1. Logue B, Bone D and Kaplan J. *The diagnosis and management of mechanical defect due to myocardial infarction.* Cardiovasc Rev Rep. 1980;1:446-59.
2. Cooley DA, Belnonte BA, Zeis LB. *Surgical repair of ruptured ventricular septum following acute MI.* Surgery 1957;41:930-8.
3. Swithinbank JM. *Perforation of the interventricular septum in myocardial infarction.* Br Heart J 1959;21:562-6.
4. Skehan JD, Carey C, Norrell MS, de Belder M, Balcon R, Mills PG. *Patterns of coronary artery disease in post-infarction ventricular septal rupture.* Br Heart J 1989;62:268-72.
5. Giuliani ER, Danielson GK, Pluth JR, Odyniec NA Wallace RB. *Postinfarction Ventricular Septal Rupture.* Circulation 1974;49:455-9.
6. Radford MJ, Johnson RA, Daggett WM Jr, et al: *Ventricular Septal Rupture. A review of clinical and physiologic features and an analysis of survival.* Circulation 1981;64:545-53.
7. Heitmiller R, Jacobs ML, and Daggett WM. *Surgical management of postinfarction ventricular septal rupture.* Ann Thorac Surg 1986;41:683-91.
8. Gaudiani VA, Miller DC, Stinson EB, et al. *Postinfarction ventricular septal defect. An argument for early operation.* Surgery 1981;89:48-54.