

# 광범위 경중격좌심방절개술에 의한 승모판막치환술

정수상\* · 박병률\* · 이종수\* · 양석승\* · 이용훈\* · 김병철\*

=Abstract=

## Mitral Valve Replacement Via an Extended Transseptal Approach

Soo Sang Jung, M.D.\*, Byeng Ryul Park, M.D.\*, Jong Su Lee, M.D.\*

Seok Sung Yang, M.D.\*, Yong Hoon Lee, M.D.\*, Byoung Chul Kim, M.D.\*

The extended transseptal approach to the mitral valve replacement has been used for 30 patients. There were 19 women and 11 men. Twenty five patients had rheumatic herat disease, 4 had degenerative valve, and 1 had valve prolapse. Fifteen of 30 patients had other associated procedure; 10 had aortic valve replacement; 5 had tricuspid annuloplasty. There were no postoperative complications associated with the approaches, ie, no bleeding, no sinus node dysfunction and no atrioventricular conduction disturbance. Despite division of the sinus node artery, preoperative atrial rhythms (3 sinus rhythms and 27 atrial fibrillations) were not changed during postoperative period. The extended transseptal approach provides good mitral valve exposure without inherent complications and is superior to that of standard approach, so we use it routinely for mitral valve procedure.

(Korean J Thorac Cardiovasc Surg 1995; 28: 579-82)

**Key words** : 1. Mitral valve, replacement  
2. Surgery Method

## 서 론

승모판막수술에서 가장 흔히 사용되는 좌심방절개법으로는 심방간구 후방으로 수직절개법 (vertical left atriotomy)이 있다<sup>1)</sup>. 이 방법은 대개의 경우 매우 유용한 절개법이 되지만 좌심방이 작은 경우나 재수술시 시야 확보에 어려움을 동반한다. 이런 협소한 수술시야를 극복하기 위해 여러가지 다양한 절개술이 사용되고 있다. 예를들면 상부절개술 (superior approach)<sup>2)</sup>, 심방중격을 통하는 방법들 (transseptal approaches)<sup>3, 4)</sup>, 상공정맥을 일시적으로 분리하여 상부절개와 우측부절개를 같이 사용하는 법<sup>5, 6)</sup> 등이 다. 하지만 이런 다양한 변법들은 장점이 있음에도 불구하고

고 술자로서는 성가신 게 사실이다. 여기에 저자들은 광범위 경중격좌심방절개술을 이용하여 얻은 30명의 승모판막치환술 환자에서의 시행결과를 보고 하고자 한다.

## 대상 및 방법

### 1. 대 상

1992년 8월 이후 부산의료원에서 시행한 승모판막치환술 환자의 임의 30명에서 광범위 경중격좌심방절개술을 시행한 바 여자가 19명, 남자 11명이었다. 연령분포는 35세 부터 73세 까지로 50대가 12명으로 가장 많았으며 평균 연령은 51세였다. 판막질환의 원인은 류마치스 심장염이

\* 부산의료원 흉부외과

\* Department of Thoracic and Cardiovascular Surgery, Pusan City Medical Center, Pusan, Korea

논문접수일: 94년 12월 14일 논문통과일: 95년 1월 4일

통신저자: 정수상, (607-084) 부산광역시 동래구 연산 4 동 605-37 Tel. (051) 850-0193 Fax. (051) 862-8763

**Table 1. Patient Profile**

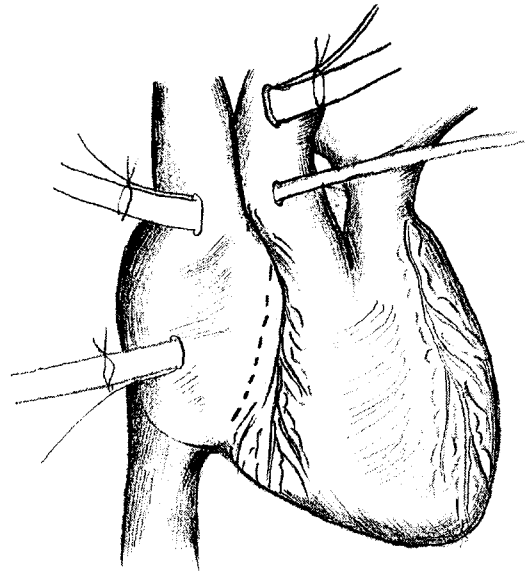
MVR 30 Cases	
Female:Male=	19:11
Mean Age:	51Yrs(35-73)
Dignosis:	Rheumatic 25(Redo 3)
	Degenerative 4
	Prolapse 1
Associated Procedure:	AVR 15
	TAP 5
Preoperative EKG:	SR 3
	AF 27

MVR: Miral Valve Replacement  
AVR: Aortic Valve Replacement  
TAP: Tricuspid Annuloplasty  
SR: Sinus Rhythm  
AF: Atrial Fibrillation

25명, 변성판막이 4명, 그리고 판막탈출이 1명이었다. 동반된 수술로는 대동맥판막치환술이 10명, 삼첨판교련술 5명이 있었고 류마치스심장염으로 이전에 판막치환을 받은 환자에서 재치환한 환자가 3명 있었다. 술전 심전도소견으로 동조율이 3명, 심방세동이 27명이었다(Table 1.)

## 2. 수술방법

흉골정중절개로 개흉하여 심낭텐트 설치 후 체외순환을 위해 동맥관은 상행대동맥에, 정맥관은 상하공정맥에 우심방을 통해 각각 설치하고, 양공정맥 둘레에 제체를 치고, 좌심방을 통해 vent관을 넣고, 상행대동맥기시부에 심정지주입구를 만든다. 체외순환을 시작하여 체온을 낮추면서 우심방절개를 우심실구(right atrioventricular groove)를 따라 넓게 시행하고(Fig. 1), 체온이 28℃로 낮춘 시기에 대동맥을 차단하고 St. Thomas solution을 주입하여 심정지를 시킨다. 다음으로 난원공의 중심에서 수직 상부로 심방중격을 열고, 먼저의 우심실 절개선과 심방중격의 침부에서 만나게 한다(Fig. 2). 그리고 여기서 좌심방의 상부(roof) 절개를 하는데 상행대동맥과의 약간의 거리를 둔 채 곡직선 모양으로 필요한 만큼 연장한다. 심방중격에 2개 내지 3개의 견인사를 설치하여 좌측으로 견인하여 고정하면 수술시야확보는 마치게 된다(Fig. 3). 종종 견인사만으로 충분하지 못하여 견인구가 필요할 때가 있다. 판막의 치환이 끝나고 체온을 올리면서 심방중격의 침부에서 봉합을 시작하여 좌심방의 상부와 심방중격을 이중연속으로 봉합하고, 대동맥차단을 풀고 우심방을 봉합한다.



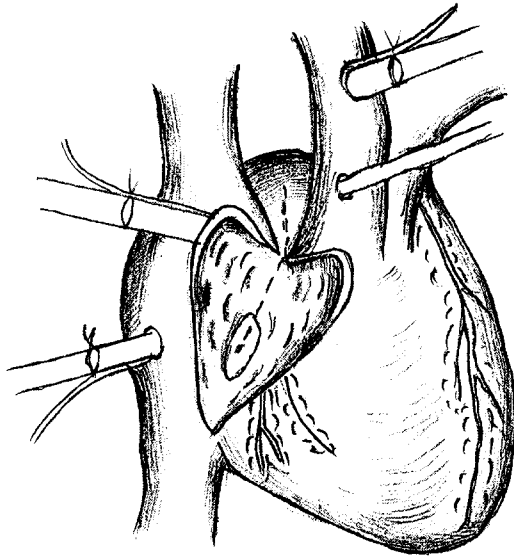
**Fig. 1.** Vertical incision is made in the right atrium parallel and near to atrioventricular groove.

## 결 과

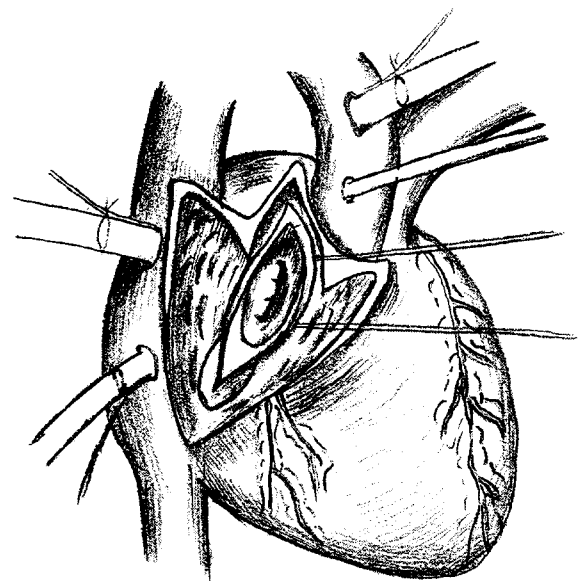
광범위 경중격좌심방절개술에 의한 30명의 승모판막치환술에서 만족할만한 수술시야 확보를 얻었으며 수술사망이나 특별한 합병증을 발견하지 못하였다. 승모판막치환술 단독으로 시행 15명에서의 대동맥차단시간은 평균 58분(35분~80분)으로 절개술 자체에 의한 수술시간 연장은 없었다. 우려했던 동방결절 기능장애나 방실전도장애도 없었으며, 출혈에 의한 재수술 1명은 절개술과 무관하였다. 전체 환자 30명 모두에서 술전의 동조율 또는 심방세동이 그대로 유지되었다.

## 고 찰

좋은 수술시야 확보는 성공적 수술에 결정적인 역할을 한다. 오늘날 어려운 판막성형술이나 재수술과 같은 복잡한 승모판막수술에서는 이것이 특히 중요하다. 흉골정중절개를 통한 심방간구(interatrial groove) 후방에서 시행하는 수직좌심방절개술(vertical left atriotomy)<sup>1)</sup>이 가장 흔히 시행되고 있지만 좌심방이 작은 경우나 재치환술 때는 변형된 몇가지의 좌심방절개술이 쓰여지고 있다. 예를들면 상부절개술(superior approach)<sup>2)</sup>, 여러가지 심방중격절개술(transseptal approaches)<sup>3, 4)</sup>, 상공정맥의 일시절단과 측상



**Fig. 2.** The left atrial incision begins in the middle of the fossa ovalis of the atrial septum and extends vertically and superiorly where it joins the right atrial incision at the most superior portion of atrial septum.



**Fig. 3.** After completion of these incisions, the mitral valve can be exposed with simple traction sutures.

방좌심방절개술<sup>5, 6)</sup> 등이다. 이런 방법들의 장점은 있으나 번거로운 점이 있다. 그래서 저자들은 이러한 방법보다 덜 수고스럽고 더 좋은 시야를 확보할 수 있는 우심방을 통한 심방중격절개와 상부좌심방을 시행하는 본 방법을 찾게 되었다. 광범위 경중격좌심방절개술로 승모판막수술의 모든 술식에 적용되고 특히 좌심방이 작거나 재치환술 시 딱딱한 조직을 다룰 때 승모판막에 근접하기가 용이하며 대개 심방중격과 공정맥관의 견인만으로 보조자의 손이 필요없이 시야 확보가 가능하다. 또한 승모판막을 술자가 수직시야에서 볼 수 있으므로 인공판막을 쉽게 다룰 수 있고, 봉합사의 처리, 판막하부 구조물의 처리도 용이하게 된다. 판막병변의 확인, 판막성능의 조사와 평가도 쉽고, 보조자 쪽에서의 시야확보도 좋아 교육과 수술협조도 좋다<sup>7)</sup>. 이 절개술의 명명에 대해 보고자에 따라 'extended vertical trasseptal approach', 'extended transseptal approach', 'superior-septal approach' 등으로 사용되고 있다. 저자들은 광범위 경중격좌심방절개술로 시행한 30명에서 사망이나 특별한 합병증이 없었지만 이론적으로 야기될 수 있는 악영향을 짚고 넘어가야 할 것이다. 동방결절의 기능이상과 심방성부정맥은 승모판막질환에서 피할 수 없는 문제인데 광범위 경중격좌심방절개술에 의한 과도한 심방절개나 동방결절동맥(sinus node artery)의 절단으로 동방결절기능

과 심방성부정맥의 악화가 염려된다. 그러나 승모판막질환자에서의 동방결절동맥의 절단으로 인한 동방결절의 기능에 대한 영향은 잘 알려져 있지 않다. 동물실험들에서의 이론적 악영향<sup>8, 9)</sup>은 저자들의 예에서는 보이지 않았다. 또한 동방결절의 기능에 동방결절동맥의 혈액공급이 필수적인 것이 아님을 증명할 수 있는 것으로 동방결절 분리(sinus node isolation)<sup>10)</sup>, 상부좌심방절개술<sup>11)</sup>, WPW syndrome 수술시 right coronary fossa의 dissection<sup>12)</sup>, 심방세동의 수술인 소위 maze 수술<sup>13)</sup>, 그리고 심장이식후 수용자의 동조율이 유지되는 것<sup>13)</sup> 등으로 알 수 있다. 다른 보고자들에서도 별 문제가 없었으며<sup>7, 14)</sup>, 저자들의 경우에도 술전의 동조율이나 심방세동이 술후에서도 그대로 유지되는 것으로 보아(술후 추적 1개월에서 2년) 악영향은 없는 것으로 추정된다. 물론 앞으로 동방결절의 자동성(automaticity), 동방전도(sinoatrial conduction)측정 등으로 문제해결에 도움이 되겠지만 이런 검사 역시 간접적이고 다양한 조건에 영향을 받으므로 어려운 과제라 하겠다.

### 결 론

1992년 8월 이후 1994년 8월까지 2년간 부산의료원 흉부외과에서 광범위 경중격좌심방절개술로 시행한 임의 승

모판막치환술 30명의 환자에서 특별한 합병증없이 훌륭한 수술시야로 좋은 성적을 보여 보고하는 바이다.

### 참 고 문 헌

1. Elkins RC, Bender HW, Brawley RK, et al. *Technique for prosthetic replacement of the mitral valve.* Surg Gynecol Obstet 1972;134:485-8
2. Mayer BW, Verska JJ, Lindesmith GG, et al. *Open repair of mitral valve lesions. The superior approach.* Ann Thorac Surg 1965;1:453-7
3. Pezzella AT, Effler DB, Levy IE. *Operative approaches to the left atrium and mitral valve apparatus.* Tex Heart Inst J 1983;10:119-23
4. Brawley RK. *Improved exposure of the mitral valve in patients with a small left atrium.* Ann Thorac Surg 1980;29:179-81
5. Kyger ER III, Coselli M, Kalchoff WP. *A method for improved exposure of the mitral valve: cannulation of innominate vein and division of superior vena cava for extended left atriotomy in mitral valve operations.* J Thorac Cardiovasc Surg 1986;91:143-5
6. Barner HB. *Combined superior and right lateral left atriotomy with division of the superior vena cava for exposure of the mitral valve.* Ann Thorac Surg 1985;40:365-7
7. Kon ND, Tucker WY, Mills SA, et al. *Mitral valve operation via an extended transseptal approach.* Ann Thorac Surg 1993;55:1413-7
8. Billette J, Elharrar V, Porlier G, et al. *Sinus slowing produced by experimental ischemia of the sinus node in dogs.* Am J Cardiol 1973;31:331-5
9. Tamiya T, Yamashiro T, Hata A, et al. *Electrophysiologic study of dysrhythmias after atrial operations in dogs.* Ann Thorac Surg 1992;54:717-24
10. Sealy WC, Bache RJ, Seaber AV, et al. *The atrial pacemaking site after surgical exclusion of the sinoatrial node.* J Thorac Cardiovasc Surg 1973;65:841-50
11. Hirt SW, Frimpong-Boateng K, Borst HG. *The superior approach to the mitral valve-is it worthwhile?* Eur J Cardiothorac Surg 1988;2:372-6
12. Guiraudon GM, Klein GJ, Sharma AD, et al. *Surgical approach to anterior septal accessory pathways in 20 patients with the Wolff-Parkinson-White syndrome.* Eur J Cardiothorac Surg 1988;2:201-6
13. Mitchell AG, Yacoub MH. *Conduction between donor and recipient atria following orthotopic cardiac transplantation.* Br Heart J 1985;54:615-6
14. Guiraudon GM, Ofiesh JG, Kaushik R. *Extended vertical transseptal approach to the mitral valve.* Ann Thorac Surg 1991;52:1058-62
15. Cox JL. *The surgical treatment of atrial fibrillation.* J Thorac Surg 1991;101:584-92