

원발성 폐암에서 술전 종격동경검사의 의의

서강석* · 전상훈* · 장봉현*

=Abstract=

The Value of Mediastinoscopy in Preoperative Staging of Primary Lung Cancer

Kang Suk Seo, M.D.*, Sang Hoon Jheon, M.D.*, Bong Hyun Chang, M.D.*,

To determine the role of mediastinoscopy in the preoperative staging of the primary lung cancer, we studied 23 patients from January 1993 to December 1993 and compared the results of mediastinoscopy and computed tomographic scanning with the findings at thoracotomy. Mediastinoscopy was performed in 14 patients when they had larger than 10mm mediastinal nodes at computed tomographic scanning. Six of them were found to have metastatic nodes. Nine patients, who had negative computed tomographic scanning and negative mediastinoscopic results, underwent thoracotomy. One of them was found to have a metastatic mediastinal lymph node. When results from both series of patients were compared, the sensitivity and specificity of computed tomographic scanning showed 83.3% and 47.1% respectively with an accuracy of 56.5%. The results of mediastinoscopy showed that the sensitivity was 85.7%, the specificity was 100% and the accuracy was 95.7%. Because of the low accuracy rate of computed tomographic scanning, a more routine use of mediastinoscopy seems to be justified.

(Korean J Thoracic Cardiovas Surg 1995; 28: 37-41)

Key words : 1. Mediastinoscopy
2. Lung neoplasm

서 론

원발성 폐암환자에서 정확한 술전 병기분류는 치료 방침을 정하는데 필수적이다. 원발성 폐암의 병기분류중 종격동 림프절의 전이 유무가 술후 예후에 영향을 미치는 중요한 인자이다.

현재 컴퓨터 단층촬영이나 자기공명영상술의 발달로 침습적 검사인 종격동경 검사를 대체할 수 있다고 하지만 컴퓨터 단층촬영상 림프절의 비대소견이 있을시 그것이 양성인지 악성인지를 증명하는에는 종격동경 검사가 필요하

다. 또한 종격동 림프절 전이 유무를 정확히 알아야지 불필요한 개흉술을 피할 수 있다.

이에 본 경북대학교 흉부외과학교실에서는 폐암의 술전 병기분류에 대한 컴퓨터 단층촬영과 종격동경 검사의 역할을 알아보기 위해서 후향적인 조사를 했기에 문헌고찰과 함께 보고하는 바이다.

대상 및 방법

본 흉부외과학교실에서는 1993년 1월부터 1993년 12월

* 경북대학교 의과대학 흉부외과학교실

* Department of Thoracic and Cardiovascular Surgery, College of Medicine, Kyungpook National University

** 본 연재는 제 25 차 추계 대한흉부외과학회에서 구연되었음.

통신저자: 서강석, (700-412) 대구시 중구 삼덕동 2가 52, Tel. (053) 420-5661, Fax. (053) 426-4765

Table 1. Age & sex distribution

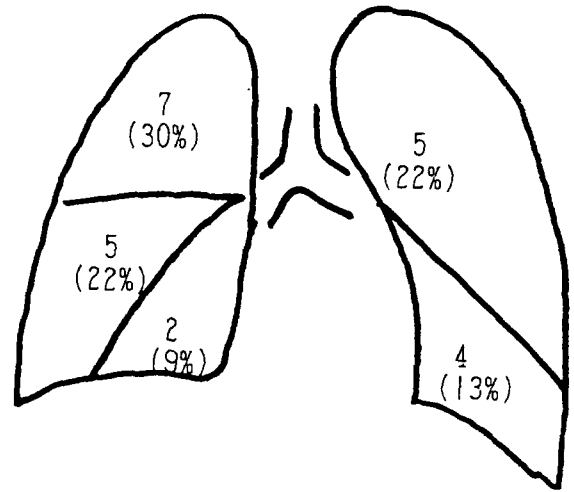
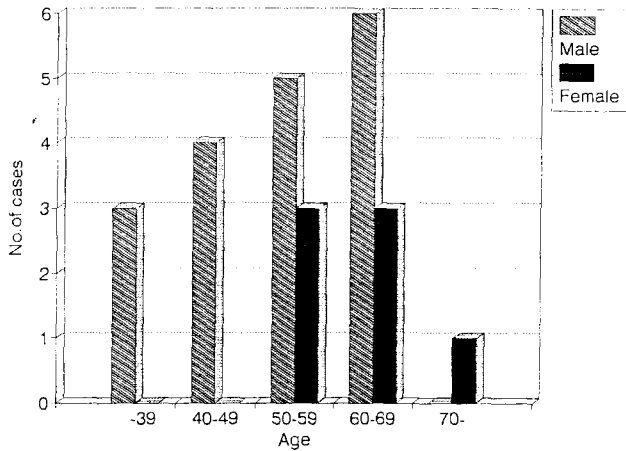


Fig. 1. Distribution of tumor location by CT scan

까지 입원한 환자중 타 장기로 전이가 없었고, 횡격막신경이나 후두신경의 마비가 없고, 악성 늑막삼출액이 없어 개흉술이 가능하다고 예상되는 환자 중 조직 생검으로 폐암이 확진된 총 23명의 원발성 폐암 환자를 관찰 대상으로 하였다.

모든 환자는 컴퓨터 단층촬영상 종격동 림프절 크기가 10mm 미만인 경우를 음성, 10mm 이상인 경우를 양성이라고 하였는데, 이는 컴퓨터 단층촬영상 횡절단면의 직경의 크기를 기준으로 하였다. 종격동경 검사는 기관지 삽관하 전신마취하에 흉골상절흔 10mm 상부의 피부를 횡절개하여 림프절 조직을 생검하여 동결절편검사를 시행하였다. 종격동경 검사상 음성 17례와 양성 1례에서 개흉술을 시행하였다.

종격동경 검사와 컴퓨터 단층촬영의 민감도, 특이도, 정확도는 Galen의 방법으로 계산하였다.

결 과

연령 분포는 32세부터 72세까지로 평균연령은 56.2세이고 남자는 16명, 여자는 7명으로 남녀 성비는 2.3:1이다 (Table 1). 임상 증상은 19례 (86.1%)에서 나타났었다.

원발성 폐암의 위치는 우상엽부 7례 (30%), 우중엽부 2례 (9%), 우하엽부 5례 (22%), 좌상엽부 5례 (22%)이며 좌하엽부 4례 (13%)였다 (Fig. 1).

원발성 폐암의 조직학적 소견은 편평 상피세포암이 12례로 전체의 52%를 차지했고, 선암 3례 (13%), 대세포암 3례 (13%), 소세포암 2례 (9%), 기관지 폐포성암 2례 (9%), 점막 표피암은 1례 (4%)였다. 원발성 폐암 환자 23례

에서 종격동경 검사를 실시하였는데 종격동 림프절의 양성율은 26%였다 (Table 2). 종격동 림프절이 컴퓨터 단층촬영상 10mm 미만인 경우는 종격동경 검사상 음성이었고, 10~20mm인 경우는 종격동경 검사상 양성인 경우가 5례, 음성인 경우가 8례였으며, 20mm 이상인 경우는 1례이었는데 양성 소견을 나타내었다 (Table 3). 종양의 위치와 종격동경 검사의 결과를 보면 종양의 위치가 중심병변에 있는 경우가 15례 (65.2%), 주변병변이 있는 경우가 8례 (34.8%)였다. 중심병변에 종양이 있는 경우 종격동경 검사상 양성으로 나오는 경우가 4례 (26.7%), 주변병변에 있는 경우 양성으로 나오는 경우가 2례 (25%)였다 (Table 4). 술전 컴퓨터 단층촬영에 의한 종격동 림프절의 음성, 양성 분류와 술후 림프절 전이의 결과를 보면 술전 컴퓨터 단층촬영상 N₀ 8례, N₁ 1례, N₂ 14례에서, 술후 조직학적 결과에서는 N₀ 15례, N₁ 1례, N₂ 7례이었다 (Table 5).

그림 2에서 보여주는 바와 같이 총 23례 환자중 14례가 컴퓨터 단층 촬영상 양성이었다고, 이중 종격동경 검사상 양성인 6례였고 이중 1례는 개흉술하에 우중엽과 우하엽부 절제술을 시행하였다. 컴퓨터 단층 촬영상 양성이고 종격동경 검사상 음성인 8례는 모두 개흉술을 시행하였는데 이들 모두는 종격동 림프절 전이가 없었다. 컴퓨터 단층 촬영상 음성인 9례였으며 이중 종격동경 검사상 음성은 모두 음성이어서 모두 개흉술을 시행하였다. 이중 1례가 종격동경 검사상 음성이었지만 개흉술후 림프절 절제의 조직학적 검사에서 양성 소견이 나타났다 (Fig. 2).

전폐적출술이 2례, 폐엽 절제술이 10례, 양폐엽 절제술이 3례, 구역절제술이 2례였고 시험적 개흉술은 1례였다

Table 2. Pathology by cell type

cell type	Negative mediastinoscopy	Positive mediastinoscopy
Squamous cell carcinoma	9	3
Adenocarcinoma	3	
Large cell carcinoma	2	1
Small cell carcinoma		2
Bronchoalveolar carcinoma	2	
Mucoepidermoid carcinoma	1	
Total	17	6

Table 3. Size of lymph node in relationship between CT scan and mediastinoscopy

size of CT	Negative mediastinoscopy	Positive mediastinoscopy
< 10mm	9	0
10~20mm	8	5
≥ 20mm	0	1

Table 4. Relationship between primary tumor location and positive mediastinoscopy

Location of primar tumor	Total	Positive mediastinoscopy
Central	15 (65.2%)	4 (26.7%)
Peripheral	8 (34.8%)	2 (25%)

(Table 6). 컴퓨터 단층 촬영의 민감도는 83.3%, 특이도는 47.1%, 정확도는 56.5%, 음성 예측도는 88.9%, 양성 예측도는 35.7% 였다. 종격동경 검사의 민감도는 85.7%, 특이도는 100%, 정확도는 95.7%, 음성 예측도는 94.1%, 양성 예측도는 100% 였다. 즉 컴퓨터 단층 촬영의 정확도는 종격동경 검사와 비교했을때 훨씬 낮은 것으로 나타났다 (Table 7).

고 찰

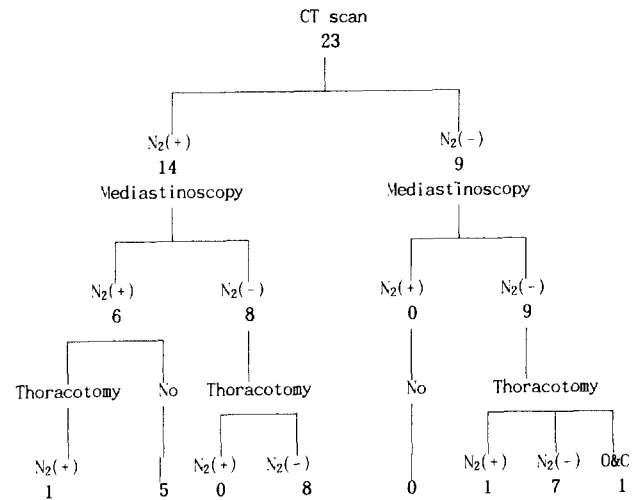
원발성폐암 환자에서는 병의 조직학적 분류와 치료 당시 분류된 병기에 따라서 그 예후가 결정되어진다¹⁾. 이 중 병기분류에 있어서 종격동 림프절 전이의 정확한 진단은 불필요한 개흉술을 줄일 수 있는 동시에 완치되어 질 수 있는 환자에게는 개흉술의 기회를 제공할 수 있다²⁾.

Table 5. LN staging of CT scan and pathology

	CT	Pathology
N ₀	8	15
N ₁	1	1
N ₂	14	7

Table 6. Extent of resection

	Negative mediastinoscopy	Positive mediastinoscopy
Biopsy only		5
Segmentectomy	2	
Lobectomy	8	
Sleeve Lobectomy	2	
Bilobectomy	2	1
Pneumonectomy	2	
Open & Closure	1	



N₂: mediastinal lymph node

Fig. 2. Sequential schedule of CT scan, mediastinoscopy and thoracic findings

흉부외과의사들은 비외과적 흉부질환의 진단이나, 수술이 불가능한 흉부 질환에서 불필요한 개흉술을 피하기 위하여 좀 더 간단한 술기로써 진단할 수 있는 방법을 찾으려고 노력하였다³⁾. 이에 1948년도에 Daniels⁴⁾는 흉부질환의 진단에 사각근절 생검례를 서술하였다. 1959년도에는 Carlens⁵⁾가 종격동경 검사에 대해서 처음으로 서술하였고, 그 후 1966년도에는 McNeil과 Chamberlain⁶⁾ 등에 의해서

Table 7. Combined results of CT scan and mediastinoscopy

	CT scan	Mediastinoscopy
Sensitivity	83.3 %	85.7 %
Specificity	47.1 %	100.0 %
Accuracy	56.5 %	95.7 %
Negative predictive index	88.9 %	94.1 %
Positive predictive index	35.7 %	100.0 %
Sensitivity = TP / TP + FN TP : true positive		
Specificity = TN / TN + FP TF : true false		
ACCuracy = TP + TN / all FP : false positive		
NPI. = TN / TN + FN FN : false negative		
PPI. = TP / TP + FP NPI : negative predictive index		
PPI : positive predictive index		

전종격동경개술을 제안되었는데 이는 특히 좌상폐엽의 폐암시 요구된다고 하였다. 이 후로 종격동경 검사는 원발성 폐암환자에서는 술전 병기분류에 있어서 중요한 술기로써 간주되어졌다.

저자의 연구에서는 종격동경 검사로써 원발성폐암환자의 29.6%가 조직학적으로 종격동 림프절 양성소견을 보였으므로, 이는 가치있는 검사임을 알 수 있었다.

종격동경이 도달할 수 있는 곳은 기관분기부하 림프절, 상부기관 주위의 림프절, 하부기관 주위의 림프절이다. 그러나 통상의 경부 종격동경 검사로는 전종격동 림프절, 대동맥하 림프절, 기관후방의 림프절에는 검사를 할 수가 없다⁷⁾.

종격동경 검사는 폐암이외에 육아종성 질환이나 림프종양 등의 흉부내 질환시도 사용할 수 있으며, 기관지 내시경검사나 경피적 흡인생검술로도 음성으로 나온 경우에 진단을 위해서도 가치가 있고, 상대정맥중후군이나 전에 종격동 검사를 받았던 환자에게서도 실시할 수 있다^{7, 8)}.

기계문명의 발달로 이런 침습성방식에 보다 안전하고 정확한 진단을 제공하는 비침습성방법인 컴퓨터 단층촬영이 도입되었다.

많은 보고에서 컴퓨터 단층촬영에서는 림프절의 크기가 10mm 이상이면 양성으로 간주한다⁷⁾. 컴퓨터 단층촬영은 악성인지, 염증반응성 림프절비대 인지를 구별할 수 없기에 컴퓨터 단층촬영상 양성인 경우에는 반드시 병리조직학적 진단이 필요하므로 종격동경 검사를 시행해야 한다^{2, 7, 9, 10)}.

최근 McKenna와 그 동료들¹¹⁾은 개흉술을 하는 동안에 주위깊게 종격동림프절을 검사하였는데 10mm 미만의 림프절에도 전이가 되어있음을 발견할 수가 있었다. 이는 컴퓨터 단층촬영시 10mm 간격으로 촬영함으로 발견이 되지 않

Table 8. Actual guidelines for the use of mediastinoscopy

No mediastinoscopy
Peripheral squamous cell carcinoma
Undiagnosed peripheral nodules < 3cm
Cervical mediastinoscopy
Right-sided centrally located squamous cell carcinoma
Early undifferentiated carcinoma and adenocarcinoma (except for left upper lobe and left centrl tumors)
Anterior mediastinoscopy
Left upper lobe tumors
Left-sided cetrally located tumors (when anterior mediastinoscopy is negative, a cervical approach should be performed)

을 수가 있다. 또한 다른 보고에서는 컴퓨터 단층촬영상 음성인 경우도 10~27%가 림프절 전이가 발견된다고 보고하였기에 컴퓨터 단층촬영이 종격동경 검사를 완전히 대체할 수는 없다. 한편 자기공명영상술은 종격동림프절 평가에서는 컴퓨터 단층촬영과 비교하여 우수한 것이 없다.

종격동경 검사의 사용에 있어서 Van Schil 등²⁾은 그 적응증을 제시하였다(Table 8). 중심병변에 있는 폐암이 주변에 있는 폐암보다 종격동전이율은 더 높다¹²⁾. 저자들의 경우에는 중심병변과 주변병변이 26.7%, 25% 나타났었다.

문헌상 컴퓨터 단층촬영의 민감도는 50~100%, 특이도는 66~100%인데 저자들의 경우는 컴퓨터 단층 촬영상 민감도는 83.3%, 특이도는 47.1%이었다¹⁰⁾. 종격동경 검사의 민감도는 91%, 특이도는 100%인데^{11, 13)} 저자들의 경우 민감도 85.7%, 특이도는 100%이었다.

이와 같은 사실에 비추어 볼 때 컴퓨터 단층촬영상 양성인 림프절을 발견하더라도 이것이 실지 전이유무인지를 조직학적으로 증명하기 위하여 반드시 종격동경 검사를 시행해야 한다. 게다가 컴퓨터 단층촬영은 특이도와 정확도가 낮으므로 종격동경 검사를 대체할 수는 없다. 그리고 원발성 폐암의 예후가 불량한 것은 대개 처음 병원을 방문시 약 20% 정도에서만 수술로 절제할 수 있는 국소적인 병변을 가지고 있다. 이런 이유때문에 엄격하고, 보다 정확한 병기분류가 이루어지는 것이 치료결정에 아주 중요한 요소이다¹⁴⁾. 이에 종격동경 검사는 폐암환자의 술전 병기분류에 있어서 필수적이라고 하겠다.

결 론

경북대학교 의과대학 흉부외과학교실에서는 1993년 1월부터 1993년 12월까지 원발성 폐암으로 입원한 환자중

23명을 술전 종격동경 검사를 시행한 결과를 후향적인 조사를 시행하였다.

컴퓨터 단층촬영의 민감도, 특이도, 정확도, 음성 예측도 및 양성 예측도는 각각 83.3%, 47.1%, 56.5%, 88.9% 및 35.7% 였으며, 종격동경 검사의 민감도, 특이도, 정확도, 음성 예측도 및 양성 예측도는 각각 85.7%, 100%, 95.7%, 94.1% 및 100% 였다.

컴퓨터 단층촬영의 정확도가 낮아서 종격동경 검사를 대체할 수 없기에 원발성 폐암환자의 술전 병기분류에 있어서 종격동경 검사가 필수적이면서 일상적으로 사용되어야 한다.

참 고 문 헌

1. Luke WP, Pearson FG, Toold TRJ, Patterson GA, Cooper JD. *Prospective evaluation of mediastinoscopy for assessment of carcinoma of the lung.* J Thorac Cardiovasc Surg 1986;91:53-6
2. Van Schill P, Van Hee R, Schoofs E. *The value of mediastinoscopy in preoperative staging of bronchogenic carcinoma.* J Thorac Cardiovasc Surg 1989;97:240-4
3. Ashbaugh DG. *Mediastinoscopy.* Arch Surg 1970;100:568-73
4. Daniels AC. *A method of biopsy in diagnosing certain intrathoracic disease.* Dis Chest 1949;16:360-7
5. Carlens E. *Mediastinoscopy: a method for inspection and tissue biopsy in the superior mediastinum.* Dis Chest 1959;36:343-52
6. McNeil TM, Chamberlain JM. *Diagnostic anterior mediastinoscopy.* Ann Thorac Surg 1966;2:532-9
7. Person FG. *An evaluation of mediastinoscopy in management of presumably operable bronchial carcinoma.* J Thorac Cardiovasc Surg 1968;55:617
8. Unruh H, Chiu RC-T. *Mediastinal Assessment for Staging and Treatment of carcinoma of the lung.* Ann Thorac Surg 1986;41:224-9
9. Richey HM, Matthews JI, Helsel RA, Cable H. *Thoracic CT Scanning in Staging of bronchogenic carcinoma.* Chest 1984;85:218-21
10. Daly BD, Faling LT, Pugatch RD, et al. *Computed tomography: an effective technique for mediastinal staging in lung cancer.* J Thorac Cardiovasc Surg. 1984;88:486-94
11. Mekenna, Jr RT, Libshitz HI, Mountain CE, McMurtrey MJ. *Roentgenographic evaluation of Mediastinal Nodes for Preoperative Assessment in Lung Cancer.* Chest 1985;88:206-10
12. Massen W. *The staging issue-problems: Accuracy of mediastinoscopy.* In: Delaure NC, Eschapas H. *International Trends in General Thoracic Surgery, Lung Cancer.* vol 1, Philadelphia: W.B. Saunders Company. 1985;42-53
13. Patterson GA, Ginsberg RT, Poon PY, et al. *A prospective evaluation of magnetic resonance imaging, computed tomography, and mediastinoscopy in the preoperative assessment of mediastinal node status in bronchogenic carcinoma.* J Throc Cardiovasc Surg 1987;94:679-84
14. McLoud TC, Bourgouin PM, Greenberg RW, et al. *Bronchogenic carcinoma: Analysis of staging in the Mediastinum with CT by Correlative Lymph Node Mapping and Sampling.* Radiology 1992;182:319-23