

## 상완 신경총 손상의 수술적 치료

고려대학교 의과대학 정형외과학교실

이광석 · 채인정 · 우경조 · 구장성

— Abstract —

### Surgical Treatment of Brachial Plexus Injury

Kwang Suk Lee, M.D., In Jeong Chae, M.D., Kyung Jo Woo, M.D.,  
Ja Seong Koo, M.D.

*Department of Orthopedic Surgery, Korea University Hospital, Seoul, Korea*

The authors have reviewed 19 patients of brachial plexus injury who treated by operative methods at Department of Orthopedic Surgery, Korea University Hospital during the period from January 1989 to February 1994. All of these patients were followed up more than one year and following results were obtained.

1. The whole arm type injury was most common(7 of 19 patient) and supraclavicular lesion(15 of 19 patient) was more dominant than infraclavicular lesion(4 of 19 patients).

2. The neuroorrhaphy, neurolysis, nerve grafting, and neurotization were performed for the primary neural surgery and secondary reconstructive procedure consist of musculotendinous transfer and free muscle transfer with neurotization.

3. The followed up period was from one year to four years and six months, average being two years and five months.

4. We have obtained satisfactory results in 12 patients among 19 patients.

**Key Words :** Brachial plexus, Surgical repair

### 서 론

상완 신경총 손상은 복잡한 해부학적 구조 및 손상 부위의 정확한 진단의 어려움과 특기할 만한 치료법의 부재로 치료가 힘들며 예후가 극히 불량하다<sup>4,5</sup>. 그러나 최근 신경해부학적 발전과 정밀한 진단기기

의 사용으로 비교적 정확한 손상 위치 및 손상 정도의 파악이 가능하게 되었고<sup>2,14</sup>. 미세수술 시기 및 기구의 발달로 신경박리술, 신경전이술, 신경이식술 등의 수술방법이 다양해져서 상완 신경총의 수술적 가료후 향상된 결과가 보고되고 있다<sup>6,8,13,16,17,19,22</sup>. 저자들은 1989년 1월부터 1994년 2월까지 고려대학교 의과대학 정형외과학교실에서 수술적 가료를 시행

하고 1년이상 추시가 가능했던 19명의 상완 신경총 손상 환자에 대해 수술적 치료방법과 수술후 수술시 까지의 기간 등이 결과에 미치는 영향에 대하여 분석한 결과를 문헌고찰과 함께 보고하는 바이다.

## 연구대상 및 방법

### 1. 성별 및 연령

환자의 연령 분포는 19세에서 44세(평균 32.4세)이었으며 성별로는 남자가 14례, 여자가 5례였다.

### 2. 손상원인 및 동반손상

교통 사고가 12례(52.6%)로 가장 많았으며 낙상이 4례, 산재가 2례, 기타 1례였으며 동반 손상으로 쇄골 및 전완부 골절이 각각 6례로 가장 많았으며 상완골 골절 5례, 견갑골골절 4례, 견관절 탈구 손상 3례, 대퇴골 골절 2례, 골반골 및 수지근골 골절 각각 1례였다.

### 3. 손상부위 및 유형

손상부위로는 쇄골상부병변이 15례, 쇄골하부병변이 4례였다.

손상유형으로는 whole arm type이 7례, upper arm type 5례, lower arm type 3례였다.

### 4. 손상으로부터 수술까지의 시간

수술후 6개월이내가 6례, 6개월에서 12개월까지가 5례, 12개월에서 18개월까지가 3례, 18개월 이상이 5례이었다.

### 5. 진단

진단은 문진과 신경학적 검사를 통해 손상기전을 이해하고 임상적 진단을 시행하였으며 단순 방사선 검사, 척추강 조영술, 컴퓨터 단층촬영 등을 필요에 따라 시행하였고 전례에서 근전도 검사를 실시하고 장기 추시시에는 3개월마다 반복하여 신경의 회복유무를 관찰하였으며 근력 및 감각기능을 검사하였다.

### 6. 수술방법

임상적검사 및 근전도 검사상으로도 회복양상을 보이지 않는 환자에서 수술소견상 손상부의 연속성

을 보인 4례에서는 신경박리술을 시행하였고, 상완 신경총의 일부 혹은 전부에서 절단의 양상을 보이고 6주동안 증상의 호전이 없는 2례에서 신경봉합술을 시행하였으며, 신경공 이후부에서 신경총의 파열이 있었던 4례에서 신경이식술을 시행하였다. 공여신경으로는 비복신경과 표재성 요골신경이 사용되었다. 또한 상완 신경총의 상부신경근의 손상이 있으면서 원위부에 효율적인 단단을 발견할 수 없을 때에는 늑간신경과 척추보조신경 그리고 흉배신경을 이용하여 6례에서 신경문합술을 시행하였고, 이러한 일차 신경수술 술식들이 효과적이지 못하였을때 이차재건술식을 시행하였다. 이차재건술식으로는 흉쇄유돌근 및 광배근을 이용하여 2례에서 근전이전술을 시행하였고 1례에서 신경문합 및 유리근 이전술을 시행하였다.

### 7. 술후 처치

수술 시행후 4주간 Velpeau bandage로 고정시키고 술후 4주부터 마비근에 대해 electrical stimulation 실시하였으며 술후 6주까지는 견관절의 수동적 외전을 제한하였으며 술후 6주후 부터는 능동적 견관절 운동을 허용하였다.

### 8. 평가방법

술후 신경기능의 평가방법은 4단계로 나누어 평가하였으며 거의 정상적인 기능의 회복이 있으면 매우 우수(Excellent), 기능상 유용한 정도까지 호전되면 우수(Good), 호전이 있으나 기능적으로 유용하지 못한 경우 양호(Fair), 전혀회복이 없는 경우 불량(Poor)으로 결과를 판정 하였다<sup>9)</sup>.

## 결 과

1. 전체 19명의 환자중 12명(63.2%)에서 양호 이상의 결과를 얻을 수 있었다.

2. 일차 신경수술인 신경봉합의 경우 50%, 신경박리술의 경우 50%, 신경이식술의 경우 75%, 신경문합술의 경우 66.7%에서 양호이상의 결과를 얻었다.

3. 이차 재건수술인 musculotendinous transfer 및 free muscle transfer with neurotization의 경우 66.7%(2 of 3)에서 양호이상의 결과를 얻었

**Table 1.** Functional Assessment after Surgery

Type of operation	Excellent	Good	Fair	Poor	No. of Case
Neurorrhaphy			1	1	2
Neurotization		1	3	2	6
Nerve graft		2	1	1	4
Neurolysis	1	1		2	4
Musculotendious transfer	1			1	2
Free muscle flap with Neurotization		1			1
Total	2	5	5	7	19

다(Table 1).

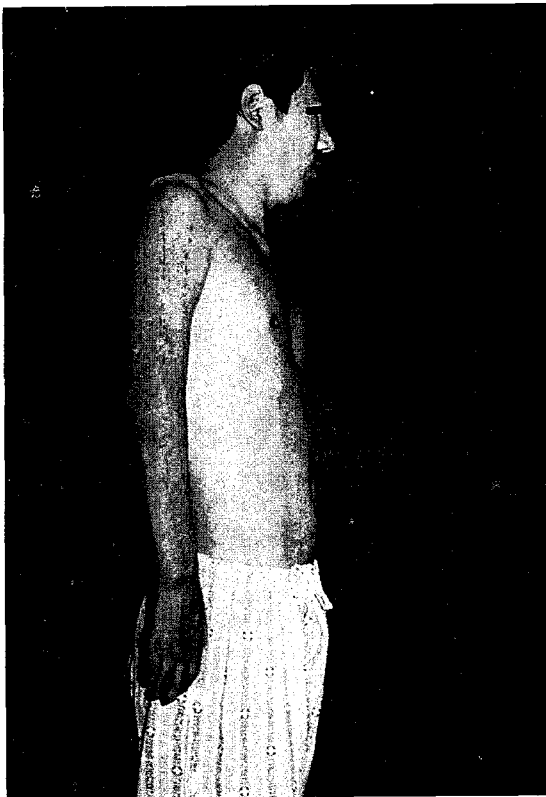
증례 1.

38세 남자 환자로 교통사고후 우측 쇄골과 상완골 및 요골 골절로 타병원에서 수술치료후 우측상지의 운동불능을 주소로 수상후 3개월만에 본원으로 전원 되어 근전도 및 임상검사상 trunk level의 상완신경총 손상 소견보여 3개월간 보전적 치료후 증세의

호전양상이 보이지 않아 수상후 6개월만에 비복신경을 이용하여 신경이식술을 시행하고 추시 관찰중으로 수술후 2년 8개월 현재근전도상 호전된 소견 보이고 있으며 주관절 및 견관절의 양호한 운동능력을 보이고 있다(Fig. 1, 2, 3-A, B).

고 찰

상완신경총 손상은 주로 외상에 의하여 발생하며 동반손상이 있어 예후에 영향을 미치고 있으며 상완신경총의 복잡한 해부학적 구조와 정확한 손상 위치와 손상 정도의 파악이 어려워 특기할만한 치료법의 제시가 어려웠고 예후분석에도 어려움이 있었다<sup>4,7,9,10</sup>. 상완신경총손상의 치료로는 보존적인 방법과 수술적인 방법으로 대별할 수 있는데 보존적 방법에 의한 치료는 Barnes<sup>6</sup>, Narakas<sup>16</sup>, 유<sup>1)</sup>등의 보고가 있었는데 대부분 불량한 결과였다. 반면, 수술적인 방법은 수술현미경과 봉합사의 발달로 치료결과의 향상을 얻을 수 있었다. 수술의 적응증에 대하여 Bonney<sup>7</sup>는 8주경과 후에도 호전이 없었던 신경절후 손상을 조기 수술하여 양호한 결과를 얻었다고 보고했으며 Narakas<sup>16</sup>는 고속의 교통사고에 의하거나 경부 상흉추 및 상지손상, Horner 증후군이 동반되고 근육과 감각의 회복이 없을때 수상후 3내지 6주 후에 수술하는 것을 주장하였고 Rorabeck과 Harris<sup>20</sup>는 trunk나 cord에 열상이 있거나, 상부 또는 하부 trunk의 신경절후 손상에서 6내지 8개월간 회복이 없는 경우, 8개월간 회복이 없는 개방창이 없는 cord의 손상을 수술의 적응증으로 주장하는등 아직도 논란의 대상이 되고 있다. 수술방법으로는 일차 신경결식으로는 신경봉합술(neurorrhaphy), 신경박리술(neurolysis), 신경이식술(nerve graft), 신



**Fig. 1.** Preoperative photograph shows paralysis of right upper extremity.

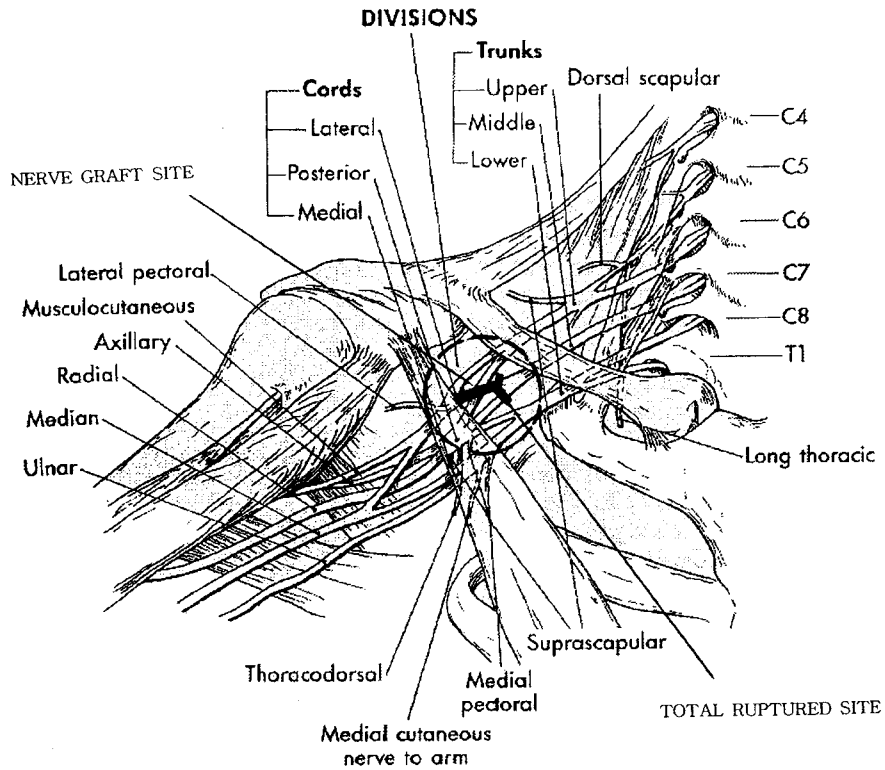


Fig. 2. Feature of operation finding showing lesion site and nerve graft site.

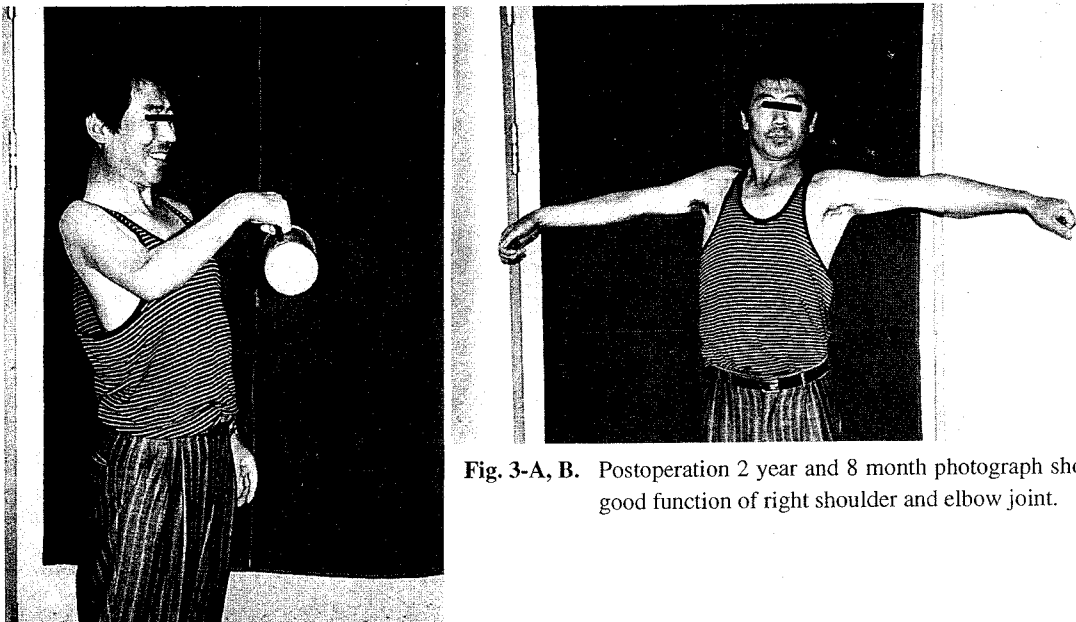


Fig. 3-A, B. Postoperation 2 year and 8 month photograph shows good function of right shoulder and elbow joint.

**Table 2.** Functional Assessment according to the Interval between Injury and operation

Time interval	Excellent	Good	Fair	Poor	No. of Case
Below 6 month	1	3	2		6
6-12 month	1	1	1	2	5
12-18 month			2	1	3
over 18 month		1		4	5
Total	2	5	5	7	19

경문합술(neurotization)이 있다. 신경박리술은 Barnes<sup>4)</sup>에 의하면 손상후 신경내피 반흔이 초래되어 손상신경 부위의 재생은 신경박리술로는 불량하다고 주장하였으나 저자들의 결과에서는 신경박리술로써 50%에서 양호한 결과를 얻었다. 신경봉합술은 과거에는 신경외피 봉합술을 시행하였는데 미세수술의 발달로 결과의 향상을 보았으나 단단봉합이 불가능 하거나 절단부위의 신경결손이 큰 경우 단단봉합술후의 과긴장으로 신경이식이 불가피하다<sup>12,13,21)</sup>. Millesi<sup>12,13)</sup>는 결손부위가 2.5cm이상의 경우에 신경이식술을 시행하여 양호한 결과를 보고하였고, 유<sup>1)</sup> 등은 최단 4cm에서 10cm까지 시행하여 결손부위가 클수록 예후가 불량하다고 하였다. 저자들의 경우 75%에서 양호한 결과를 얻었는데 모두 5cm이하였으며 불량한 결과 1례는 15cm의 결손이 있는 경우였다. 신경문합술은 1903년 Harris와 Low 등이 신경교차술을 시도후 여러 저자들이 시행하였는데<sup>3,13,19)</sup> Tsuyama<sup>23)</sup>는 늑간신경섬유축색 1개가 근피신경섬유수의 1/10에 해당함을 발견하여 늑간신경 2개를 이용하여 손상받은 근피신경 1개에 문합하면 충분한 전도가 된다고 발표했다. Narakas<sup>19)</sup>는 50명의 상완신경총 손상환자에서 신경문합술을 시행하여 양호 26명, 불량 24명의 결과를 보고하였는데 저자들은 총 6례중 4례에서 양호한 결과를 얻었다. 이차 재건술로는 관절융합술, 전융합술, 근건전이술, 간접신경문합술 등에서 양호한 결과를 얻었다. 수상후 수술시까지의 기간에 따른 분석을 보면 Narakas<sup>17,18,19)</sup>는 수상후 오랜시간이 경과되면 손상부의 형성으로 신경구조의 파악이 어렵고 수상후 10일 이내에 수술한 경우는 손상부위의 혈중으로 손상유무 확인에 어려움이 있다고 보고하였다. 수술의 적기는 많은 보고<sup>1,11,20)</sup>에서 3개월에서 6개월이며 저자들의 결과는 6개월이하 6례에서 모두 양호이상의 결과를 얻었으나 18개월 이상인 5례의 경우는 4례의 불량과 1례

의 양호한 결과를 얻었고 6개월에서 12개월 사이의 5례는 3례에서 양호한 결과를, 12개월에서 18개월 사이의 3례에서는 2례에서 양호한 결과를 얻었다 (Table 2). 이상의 결과를 검토해 보면 수술방법의 선택시 환자의 손상부위, 손상정도, 수상후 수술시까지의 기간 등을 고려해서 수술방법을 선택하는 것이 바람직 하다고 생각된다.

## 결 론

저자들은 1989년 1월부터 1994년 2월까지 고려대학교 의과대학 정형외과학 교실에서 수술적 가료 시행하고 1년이상 추시가 가능했던 19명의 상완 신경총 손상 환자에 대해 다음과 같은 결과를 얻었다.

1. 전체 19명의 환자중 12명 (63.2%)에서 양호 이상의 결과를 얻을 수 있었다.
2. 일차 신경 수술방법중 신경 문합술과 신경이식술이 다른 방법에 비하여 좀더 양호한 결과를 얻었다.
3. 일차 신경수술이 적용이 되지 않은 환자들은 근건이전술 및 신경문합술을 동반한 유리근 이전술 등의 이차재건 수술을 통해 양호한 결과를 얻을 수 있었다.
4. 수상후 수술시까지의 시간은 6개월 이내인 경우 가장 양호한 결과를 얻었다.

## REFERENCES

- 1) 유명철, 정덕한, 한정수, 이진영 : 상완신경총 손상의 수술적 치료. 대한정형외과학회지 제23권 제4호 1165-1173, 1988.
- 2) 이춘기, 정문상, 김희중, 여봉구, 장봉순 : 상완신경총손상의 임상적 고찰. 대한정형외과학회지 제25권 제1호 231-241, 1990.
- 3) Allieu Y and Cenac P : Neurotization via spinal

- accessory nerve in complete paralysis due to multiple avulsion injuries of the brachial plexus. *Clin Orthop*, 237:67-74, 1988.
- 4) Barnes R : *Traction injuries of the brachial plexus in adult. J Bone Joint Surg*, 31B:10-16, 1949.
  - 5) Batey NR and Makin GS : *Neurovascular traction injuries of the upper limb root. British Journal of Surgery*, 69:35-37, 1982.
  - 6) Berge A and Bernner P : *Secondary surgery following brachial plexus injuries. Microsurgery* 16:43-47, 1995.
  - 7) Bonney G : *Prognosis in traction lesions of the brachial plexus. J Bone Joint Surg*, 41B:4, 1949.
  - 8) Chen L and Gu YD : *An experimental study of contralateral C7 root transfer with vascularized nerve grafting to treat brachial plexus root avulsion. Journal of Hand Surgery*, 19B:60-66, 19994.
  - 9) Fletcher I : *Traction lesions of the brachial plexus, Hand. 1:129, 1969.*
  - 10) Jackson L and Keats AS : *Mechanism of brachial plexus palsy following anesthesia anesthesiology*, 26:190-194, 1965.
  - 11) Megalon G, Bordeaux J, Leger R and Aubert JP : *Emergency versus delayed repair of severe brachial plexus injuries. Clin Orthp*, 237:32-35, 1988.
  - 12) Millesi H : *Brachial plexus injury nerve grafting. Clin Orthp*, 237:36-42, 1988.
  - 13) Millesi H, Meissl G and Berger A : *The interfascicular nerve-grafting of median and ulnar nerves. J Bone Joint Surg*, 54-A:727-750, 1972.
  - 14) Murphey F, Hartung W and Kirklin JW : *Myelographic demonstration of avulsion injury of the brachial plexus. Am J Radiology*, 58:102-105, 1947.
  - 15) Nagano A, Ochiai N, Sugioka H, Hara T and Takahashi M : *Direct nerve crossing with intercostal nerve to treat avulsion injuries of the brachial plexus. Journal of Hand Surgery*, 14B:980-985, 1989.
  - 16) narakas AO : *Surgical treatment of traction injuries of the brachial plexus. Clin Orthp*, 133:71-90, 1978.
  - 17) Narakas AO : *Surgical treatment of traumatic brachial plexus lesions. Internation Surg*, 65:521-527, 1980.
  - 18) Narakas AO : Brachial plexus, in McFarlane RM (ed) : *Unsatisfactory results in hand surgery edinburgh, Churchill Livingstone*, 365-372, 1987.
  - 19) Narakas AO and Henz VR : *Neurotization in brachial plexus injuries : indication and result : Clin Orthp*, 237:43-56, 1988.
  - 20) Rorabeck CH and Harris, WR : *Factors affecting the prognosis of brachial plexus injuries. Bone and Joint Surg*, 63-B:404-407, 1981.
  - 21) Seddon HJ : *Nerve grafting. J Bone Joint Surg*, 45-B:447, 1963.
  - 22) Songcharoen P : Brachial plexus in Thailand : A report of 520 cases. *Microsurgery* 16:35-39, 1995.
  - 23) Tsuyama N and Hara, T : *International nerve transfer in the treatment of brachial plexus injury of root avulsion type. Proceedings of the 12th congress of the international society of orthopedic surgery and traumatology, Tel Aviv. experted medica, amsterdam*, 351, 1972.