

□ Roentgenogram of ISSUE □

### 상대정맥 증후군을 동반한 전종격동 종괴

한양대학교 의과대학 내과학교실, 병리학교실\*

박익수 · 윤호주 · 신동호 · 박성수  
이정희 · 김남훈\* · 이종달\*

= Abstract =

#### A Case of Anterior Mediastinal Mass Presenting with SVC Syndrome

Ik Soo Park, M.D., Ho Joo Yoon, M.D., Dong Ho Shin, M.D., Sung Soo Park, M.D.,  
Jung Hee Lee, M.D., Nam Hoon Kim, M.D.\* and Jung Dal Lee, M.D.\*

Department of Internal Medicine, Department of Pathology\*  
College of Medicine, Hanyang University, Seoul, Korea

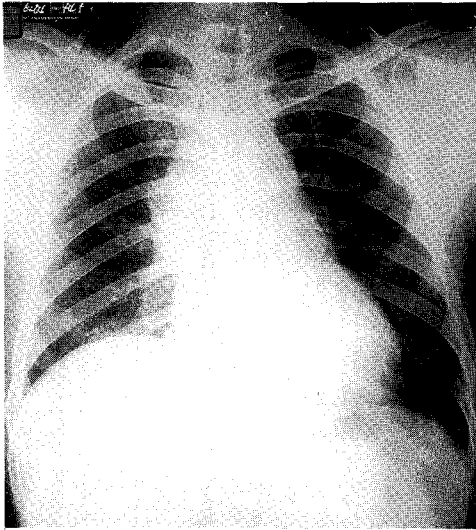
A 36-year-old man was studied because of signs and symptoms of superior vena caval syndrome. Chest computerized tomography showed 10 x 8 x 6 cm sized lobulated anterior mediastinal mass, compressing superior vena cava. Fine needle aspiration cytology revealed seminoma. There was no detectable tumor mass in the testes. We report a case of primary mediastinal seminoma presenting with superior vena caval syndrome.

**Key Words:** Seminoma, Mediastinum, Superior vena caval syndrome

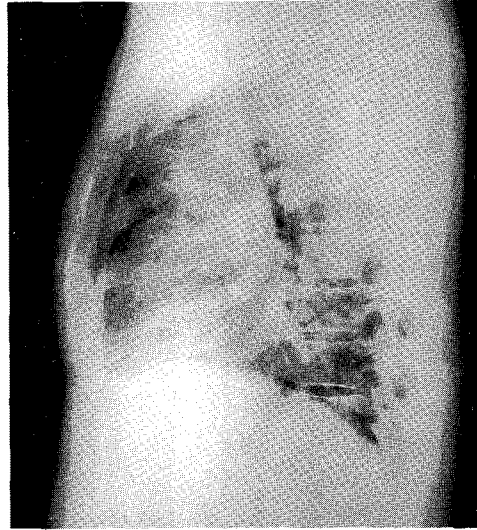
### 증 례

36세된 남자 환자가 내원 당일부터 시작된 안면과 경부의 부종을 주소로 내원하였다. 환자는 2개월전부터 우측 견갑부에 경한 통증이 있어 간헐적으로 약국에서 약을 복용하다가 내원 당일 새벽부터 우측 견갑부의 심한 통증과 함께 안면, 경부와 양측 상지의 부종이 발생하여 본원에 내원하였다. 과거력과 가족력에서 특이사항은 없었으며, 1일 1갑씩 약 10년간의 흡연력이 있었다. 입원당시 우측 견갑부와 전흉부의 통증을 호소했으며, 호흡곤란, 기침, 가래, 객혈등의 증상은 없었다. 이학적 소견은 체온 37.8℃, 맥박 88회/분, 혈압 130/80 mmHg, 호흡수 20회/분이었다. 환자는 급성병색을 보였

고, 경정맥은 중등도의 노장을 보였으며, 흉부 청진소견상 후폐야에서 호흡음이 감소되어 있었다. 안면, 경부와 양측 상지는 약간의 부종을 보였다. 경부 및 쇄골 상부 임파절은 촉진되지 않았으며, 심음은 정상이었고, 양측 고환은 정상적인 크기와 경도로 촉진되었다. 혈액 검사는 혈색소 13.5g/dl, 헤마토크리트 40.6%, 백혈구수 10,100/mm<sup>3</sup>이었고, 종양 표지자는 α-FP 1.0ng/ml (0-20), NSE 14.0ng/ml (0-10), β-HCG 3.2mIU/ml (0-10)이었으며, 소변검사, 간기능검사 및 기타 일반 화학검사는 정상이었다. 단순 흉부 X-선 소견상 10 x 8 cm의 종괴가 전종격동에서 관찰되었으며(Fig. 1), 흉부 전산화 단층촬영에서 내부에 부분적인 괴사를 동반한 10×8×6 cm의 분엽화된 종괴가 전종격동에서 관찰되었고, 이 종괴는 상대정맥을 누르고 있었다. 우측 기관주위 임파절

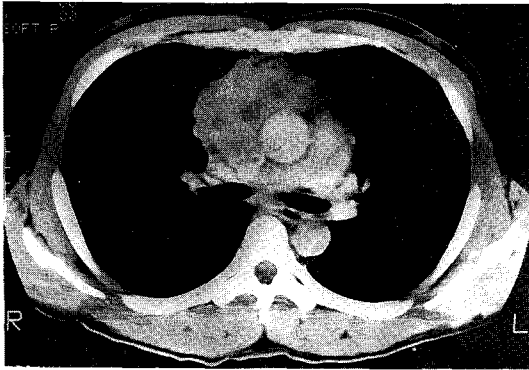


A

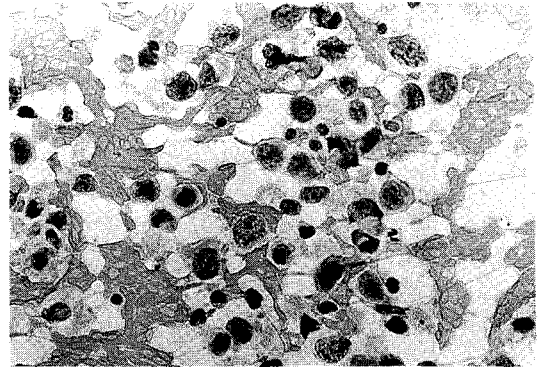


B

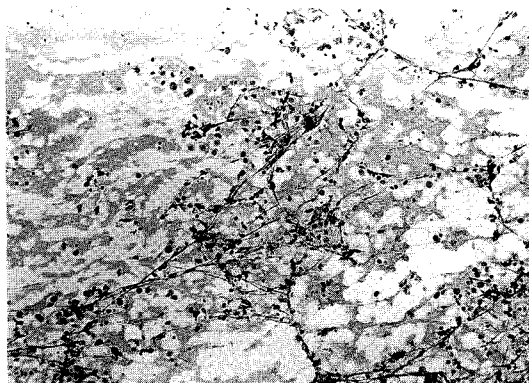
**Fig. 1.** The X-ray film of chest shows large anterior mediastinal mass, creates obtuse angle with the mediastinum. A) Posteroanterior projection. B) Right lateral projection.



**Fig. 2.** Chest CT scan shows 10x8x6 cm sized lobulated right anterior mediastinal mass compressing superior vena cava.



**Fig. 4.** The nuclei of tumor cells are round or oval, showing coarse chromatin and prominent nucleoli. Cell borders are distinct with clear cytoplasm. A few reactive small lymphocytes are admixed(H&E, ×400).



**Fig. 3.** Fragile tumor cells are individually smeared without clustering, in the bloody background (H&E, ×100).

(paratracheal lymph node), 대동맥 폐동맥창 임파절 (A-P window lymph node)과 하기관분기부 임파절 (subcarinal lymph node)의 종대가 있었으나 폐 실질의 전이는 관찰되지 않았다(Fig. 2).

## 진단 및 경과

환자는 내원 당일 상대정맥 증후군을 동반한 전종격동 증괴에 대해 응급 방사선치료를 받았으며, 내원 2일째 세포진단을 위해 폐 세침흡인검사를 시행하였다. 세포진단결과 중앙에 위치하는 큰 핵을 가진 세포가 군집 없이 도말되며 핵은 균일하게 분포되는 거친 과립상 염색질을 보이고 크고 뚜렷한 호산성 핵소체를 가지고 있었고, 이 세포들 사이에 반응성의 성숙 림프구가 섞여 있어 정상피종으로 진단되었다(Fig. 3, 4). 환자는 24일간 3500rad의 방사선 치료를 받았으며, 치료중에 시행한 복부 전산화 단층촬영에서 종괴는 관찰되지 않았다. 외래에서 추적한 단순 흉부 X-선 소견상 종괴는 소실되었고, 환자는 현재 경과관찰중이다.

## 고 찰

종격동의 생식세포종(germ cell tumor)은 모든 종격동 중앙의 1~4%를 차지하고, 이 생식세포종중 50%가 정상피종(seminoma)이며<sup>1)</sup>, 원발성 종격동 정상피종은 세계적으로 총 203례가 보고되어 있는 매우 드문 질환으로, 주로 20세에서 40세사이의 남자에서 호발하며 여자는 5%정도이다<sup>2)</sup>.

생식선의 정상피종(extragonadal seminoma)은 종격동, 후복막강<sup>3,4)</sup>과 송과체(pineal body)<sup>3,4,5)</sup>에서 발생한 것이 보고되어 있으며, 이 중에서 종격동에 가장 많이 발생한 것으로 알려져 있다. 이러한 생식선의 생식세포종(extragonadal germ cell tumor)의 발생과정은 아직 잘 알려져 있지 않지만 흉선의 발생과정이상으로 생긴다는 체성변성설(somatic aberration)<sup>6)</sup>과 생식세포에서 발생하였다는 설<sup>5)</sup>이 가장 널리 알려져 있다. Schlumberger<sup>6)</sup>에 의해 제시된 체성변성설은 발생과정중 생식세포층(germ cell layer)의 전위로 인해 생식선의 생식세포종이 발생하며, 종격동 종양은 흉선의 유사체로부터 유래된다는 것이다. 생식세포설은 Friedman<sup>5)</sup>에 의해 제시되었으며, 발생과정중 종격동과 같은 중심선구조물을 따라 난황낭(yolk sac)에서 생식선 추벽(gonadal fold)까지 이동하는 원시생식세포(primordial germ cell)

로부터 중앙이 발생한다는 것으로 두개내 생식세포종의 발생은 이 가설로 설명할 수 있다.

세포학적으로 정상피종(seminoma)은 중앙세포의 크기가 크므로 대세포형 또는 면역모세포형의 악성림프종(large cell or immunoblastic malignant lymphoma)이나 미분화암종(undifferentiated carcinoma)과의 감별이 어렵다. 악성림프종은 거친 과립상의 핵과 불분명한 세포경계를 갖고며 균일한 크기의 세포가 개개로 도말되는 것이 특징이다. 대세포형에서는 핵막에 부착된 핵소체를 갖고며, 면역모세포형일 때는 수포성 핵에 한개의 뚜렷한 핵소체를 갖는다. 미분화암종은 주로 군집으로 나타나며 핵은 수포성이고 매끈한 핵막을 갖고며 하나의 큰 호산성의 핵소체를 갖는다. 반면에 정상피종은 중앙에 위치하는 큰 핵을 가진 세포가 군집없이 도말되며, 이들 사이에 반응성의 성숙 림프구가 항상 섞여 나타나며, 모세혈관을 가진 섬유성 간질이 나타나는 것이 특징이다. 핵은 균일하게 분포되는 섬세하거나 거친 과립상의 염색질을 보이며, 크고 뚜렷한 호산성의 핵소체를 갖는다. 풍부한 포말상의 세포질을 가지나 도말시 매우 연약하여 세포경계가 항상 뚜렷하지는 않다.

생식선의 생식세포종은 잠재성 원발 고환중앙의 전이성 병변이거나, 고환중앙이 쇠퇴한 것일 가능성이 있다. Abell 등<sup>7)</sup>에 의하면 후복막강의 중앙이 정상피종에 합당한 조직학적 소견을 갖추고 고환에 중앙이 발견되지 않으며 다음의 조건중 한가지를 만족하면 원발성 중앙을 추정할 수 있다고 하였다. ① 중앙의 피막이나 중앙 근처에 비중양성 성선조직(gonadal tissue)의 존재, ② 임파절 침범이 없는 피낭성 중앙, ③ 후복막강의 상부에 위치하며 근처의 임파절 침범은 있으나 하부 대동맥 임파절(aortic lymph node), 장골 임파절(iliac lymph node) 혹은 골반 임파절(pelvic lymph node)의 침범이 없는 중앙. 저자들이 경험한 환자는 세포학적으로 정상피종에 합당한 소견이었고, 종격동에 위치하며 주위 임파절침범이 있었으나, 복부 전산화 단층촬영에서 복부 임파절침범의 증거는 없었으며, 고환의 이학적 검사에서 종괴는 관찰되지 않았으므로 원발성 정상피종에 합당하다고 하겠다.

흉부 종격동 정상피종의 주증상은 주로 주위 구조물을 압박하여 생기므로 흉통이 가장 흔하며 기침, 호흡곤

란과 상대정맥증후군이 간혹 발생하고, 20%에서는 무증상이다<sup>8)</sup>. 일부 환자에서 다른 생식세포의 요소가 종양내에서 같이 동반되어  $\alpha$ -fetoprotein이나  $\beta$ -chorionic gonadotrophin이 약간 상승할 수 있으나 이러한 암 표식자가 매우 높게 상승할 때는 정상피종이 아닌 혼합 생식세포종(mixed germ cell tumor)의 가능성을 생각해야 하는데<sup>9)</sup>, 저자들이 경험한 환자에서는  $\alpha$ -fetoprotein과  $\beta$ -chorionicgonadotropin은 정상치를 보였다. 대부분의 종격동 정상피종은 진단당시 이미 큰 혈관을 침범하고 있는 경우가 많으며<sup>9)</sup>, 주위 임파절을 통해 전이되고 폐 실질에 침범하기도 한다.

정상피종은 방사선에 매우 민감하므로 종격동의 정상피종은 주로 방사선 치료를 시행하며 생존율은 50~81%이다<sup>10)</sup>. 종격동 정상피종을 항암 화학요법으로 치료한 예는 많지 않으며 주로 원격전이를 동반한 경우에 사용하게 된다<sup>11)</sup>. 종격동 정상피종이 예후가 나쁜 경우는 35세이상의 고령, 발열, 상대정맥증후군과 폐문임파절 침범 등의 경우이다<sup>12)</sup>.

## 요 약

저자들은 인면과 경부의 부종을 주소로 내원한 36세 남자 환자에서 흉부 전산화 단층촬영과 폐 세침흡인검사를 통해 확진한 원발성 전종격동 정상피종 1예를 경험하였기에 문헌고찰과 함께 보고하는 바이다.

## REFERENCES

- 1) Economou JS, Trump DL, Holmes EC, Eggleston JE: Management of primary germ cell tumors of the mediastinum. *J Thorac Cardiovasc Surg* **83**: 643-649, 1982
- 2) Polansky SM, Barwick KW, Ravin CE: Primary

mediastinal seminoma. *AJR* **17**:132-137, 1979

- 3) Utz DC, Buscem MF: Extragonadal testicular tumors. *J Urol* **105**:271-274, 1971
- 4) Johnson DE, Laneri JP, Mountain CF, Luna M: Extragonadal germ cell tumors. *Surgery* **73**:85-90, 1973
- 5) Friedman NB: The comparative morphogenesis of extragenital and gonadal teratoid tumors. *Cancer* **4**:265-276, 1951
- 6) Schlumberger HG: Teratoma of the anterior mediastinum in the group of military age. A study of sixteen cases and a review of theories of genesis. *Arch Pathol* **41**:398-444, 1946
- 7) Abell MR, Fayos JV, Lampe L: Retroperitoneal germinomas(seminomas) without evidence of testicular involvement. *Cancer* **18**:273-290, 1965
- 8) Aygun C, Slawson RG, Bajaj K, Salazar OM: Primary mediastinal seminoma. *Urology* **23**:109-112, 1984
- 9) Vincent TD, Samuel H, Steven AR: Cancer principles and practices of oncology, Philadelphia, J. B. Lippincott company, 1993, p 771
- 10) Martini N, Hajdu SI, Whitmore WF, Beattle EJ: Primary mediastinal germ cell tumors. *Cancer* **33**: 763-769, 1974
- 11) Clamon GH, Loening S, Stump D, River G, Corder M: Successful treatment of mediastinal seminoma with vinblastine, bleomycin and cis-platinum. *Urology* **22**:640-642, 1983
- 12) Hurt RD, Bruckman JE, Farrow GM, Bernatz PE, Hahn RG, Earle JD: Primary anterior mediastinal seminoma. *Cancer* **49**:1658-1663, 1982