

□ 증 례 □

Kartagener 증후군 4예

전북대학교 의과대학 내과학교실, 국립공주병원 내과*

이용철 · 송항용 · 임석태 · 김현중
이흥범 · 이영승 · 이양근 · 정재만*

= Abstract =

Four Cases of Kartagener's Syndrome

Yong Chul Lee, M.D., Hang Yong Song, M.D., Suk Tae Lim, M.D.,
Hyung Chung Kim, M.D., Heung Bum Lee, M.D., Young Seung Lee, M.D.
Yang Keun Rhee, M.D. and Jae Man Chung, M.D.

Department of Internal Medicine, Collage of Medicine, Chonbuk National University, Chonju, Korea
Department of Internal Medicine, National Kong Joo Hospital, Kong Joo, Korea

Kartagener's syndrome is an autosomally inherited recessive condition characterized by situs inversus, bronchiectasis, and chronic sinusitis. And recently it was recognized as a subclass of dyskinetic cilia syndrome which caused by a defect in mucociliary transport owing to immotile or dyskinetic beating of cilia. Electron microscopy of cilia from sperm tails, nasal and bronchial epithelium of patients reveals the partial or complete absence of dynein arms. Our four patients were diagnosed as a Kartagener's syndrome by classic triad. We carried out electron microscopy of cilia of the nasal mucosa. And many other tests were done. One patient had squamous cell carcinoma of the lung, and another one patient revealed features of adult respiratory distress syndrome at admission. All patients improved with conservative therapy such as physiotherapy, bronchodilator, antibiotics except one patient who mechanical ventilation was required. A brief review of literature was made.

Key Words: Kartagener's syndrome. Bronchiectasis, Sinusitis, Situs Inversus

서 론

Kartagener 증후군은 1933년 Kartagener씨가 처음으로 기술한 내장 좌우 역전증, 기관지 확장증 및 부비동염 등을 특징으로 하는 질환이다¹⁾. 최근에는 이질환이

섬모세포의 구조적이상을 보이는 비운동성 섬모 증후군 (immotile cilia syndrome)이나 dyskinetic cilia syndrome의 일종으로 생각되어지고 있다. 저자들은 최근 내장 좌우역전증(situs inversus), 기관지 확장증 및 부비동염 등 전형적인 Kartagener's triad를 가진 4명의 환자를 관찰 하였기에 문헌고찰과 함께 보고하는바이다.

증 례

1. 증 례 1

환 자: 김 0 용, 17세, 남자.

주 소: 4년 동안의 화농성 객담을 동반한 기침.

과거력: 2년전 만성 기관지염, 6개월전 만성 부비동염을 개인병원서 진단받고 계속 치료함.

가족력: 아버지는 간경화, 식도 정맥류출혈로 사망. 어머니와 남동생은 건강하였다.

현병력: 만성 부비동염의 치료위해 개인병원에서 본원 이비인후과로 전원되어 찍은 흉부X선 사진상 우심 소견(dextrocardia)을 보여서 내과로 전과됨.

이학적소견: 환자는 비교적 건강해보였고, 신장 171.4cm, 체중 62.65kg, 맥박은 분당 85회로 규칙적, 혈압 110/80mmHg, 체온 36.5℃, 호흡수는 분당 23회 규칙적으로 모두 정상소견을 보였다. 정신 신경학적 검사, 두경부 검사 모두 이상소견이 없었고, 호흡음도 비교적 깨끗하게 들렸다. 심음은 오른쪽에서 규칙적으로 들렸으며, 복부소견상 간은 촉진되지 않았다.

검사소견: 혈액학적 검사는 혈색소 14.1gm/dl, 적혈구 용적치 41%, 백혈구 5,900/mm³, 적혈구 침강속도 9mm/hr로 모두 정상이었다. 대변, 뇨, 간기능, 그리고 전해질 검사상 이상이 없었다. 혈중 면역 글로블린은 IgG 1230mg/dl, IgA 224mg/dl, IgD 0.47mg/dl, IgM 150mg/dl, IgE 28mg/dl로 정상, alpha-1 antitripsin은 180mg/dl였다.

혈액 flowcytometry 검사상 CD4 45.1%, CD8 20%로 CD4/CD8이 2.0으로 정상소견이었다. 발한검사에서 나트륨 51mmol/L, 염소 50mmol/L로 낭포성 섬유증을 배제할 수 있었다. 2차례 실시한 결핵 도말검사와 세균 배양검사가 음성이었다. 정액검사는 1.5ml, 1ml당 1억 9300만개, 정상운동 40%, 정상모양 40%였다. 폐기능검사는 FVC 2.34L(기대치의 57%), FEV₁/FVC=102%, FEV₁ 2.77L(기대치의 75%)로 경도의 제한성 환기장애의 소견을 보였다. Methacholine 기관지 유발검사는 음성이었다. 심전도상 우측편위 소견을 보였다. 방사선소견은 흉부X선사진상 심장 대혈관, 위포 공기음영등이

좌우 위치가 바뀌어 보였고, 폐야는 깨끗하였다. 부비동 X선사진은 양측 상악동 점막비후 소견을 보여 만성 부비동염에 합당한 소견을 보였다. 흉부 고해상도 전산화 단층촬영(HRCT)상 좌측폐중엽에 허탈과 기관지 확장 을보여 기관지 확장증에 부합되었다. 위장관 조영사진 들에서도 복부장기가 모두 역위된 소견을 보였다. 염색 체검사는 46XY로 정상남자와 같았다.

치 료: 환자는 체위배농법, 항생제요법, 기관지 확장제등으로 치료하여 호전되어 퇴원하였다.

2. 증 례 2

환 자: 정 0 남, 23세, 여자.

주 소: 3일전 부터 갑자기 시작된 호흡곤란과 혼탁한 정신상태.

과거력: 3년전 기관지 확장증 진단.

현병력: 기관지 확장증으로 모 종합병원 통원치료 도 중 3일전부터 갑자기 악화된 기침 가래 호흡곤란 청색증 혼탁한 정신상태 등으로 인하여 본원 응급실로 전원됨.

이학적소견: 체온 39.5℃, 맥박 분당 110회, 그리고 혈압은 100/60mmHg이었다. 또한 심한 호흡곤란 및 혼탁한 정신상태와 청색입술을 관찰할수 있었다. 양쪽 하측 폐야에서 흡기시와 호기시 나음이 청진되었고, 심음은 우측에서 청진되었다.

검사소견: 혈색소 12.7gm/dl, 적혈구 용적치 38%, 백혈구수 8,800/mm³, 그리고 적혈구 침강속도 45mm/hr였다. 소변 및 대변검사는 정상이었다. 간기능 검사상 GOT 52 IU/L, GPT 10 IU/L였다. 동맥혈 가스검사는 PCO₂ 52.1mmHg, PO₂ 30.8mmHg, PH 7.36, HCO₃⁻ 29.6mmol/L였다. 폐기능 검사상 FEV₁ 0.66L(기대치의 23%), FVC 1.03L(기대치의 29%)였다, IgG, IgA, IgM, IgD, IgE는 정상범위내였다. flow cytometry상 CD4 28%, CD8 47%로 CD4와 CD8 비가 0.5였다.

결핵도말검사상 음성이었고, 기관지 폐포 세척술에 의한 세균검사상 pseudomonas aeruginosa가 배양되었다. methacholine 기관지 유발검사에서 양성반응을 보였다.

환자의 상태가 호전된후 시행한 기관지 내시경상 위축된 기관지점막과 백색점액들이 관찰되었다. 심전도상 분당 120회인 동성빈맥과, Lead II에서 높은 P파 정상

축, poor R wave progression을 보였다. 방사선 검사상 흉부 단순촬영에서 우심소견과 함께 우중엽과 좌하엽에, 관상음영의 증가를 관찰할 수 있었다. 부비동 사진에서 양측 상악동에 점막 비후 소견이 보였다. 위장관 조영사진들에서 모든 장기의 역전 소견을 보였다. 고해상도 흉부 전산화 단층촬영에서 기관지 확장증에 적합한 소견이 양측 하엽에서 관찰되었다(Fig. 1). 또한 비점막 조직의 전자 현미경검사서 partial dynein arm defect(typeII_d), radial spoke defect(TypeII), microtubular transposition(typeIII) 소견을 보였다(Fig. 2).

치 료: 환자는 내원후 바로 중환자실로 옮겨, 기계호흡 및 항생제, 기관지 확장제, 체위 배농법등의 치료를

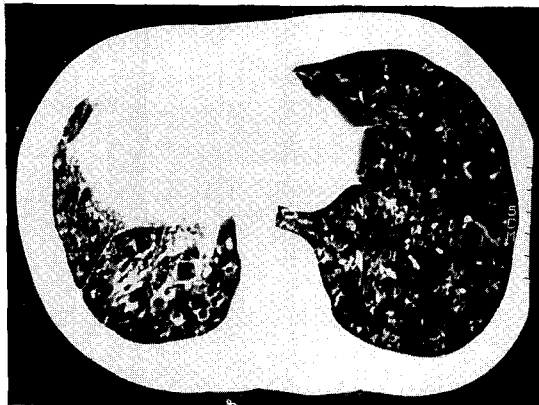


Fig 1. Chest HRCT of the case 2 showed diffuse dilatation of the bronchi in both lower lung.

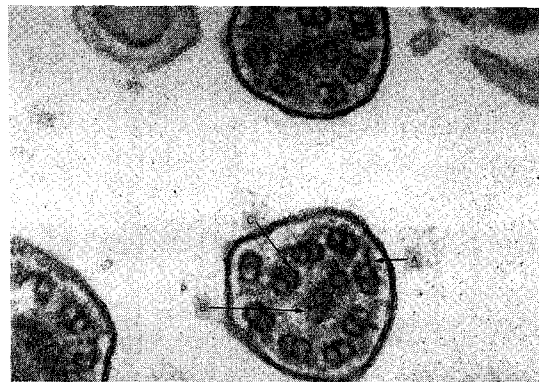


Fig 2. Electron microscopy of the case 2 showed (A) partial dynein arm defect(typeII_d), (B) radial spoke defect(TypeII), (C) microtubular transposition(typeIII).

병행하여 상태가 호전되어 퇴원하였다.

3. 증례 3

환 자: 박 O 철, 69세, 남자.

주 소: 10일동안 지속된 기침, 가래, 현기증.

개인력: 흡연력 45 pack-years, 음주력은 없음.

과거력: 5년전과 20년전 같은 주소로 치료받음.

이학적소견: 비교적 건강해 보였으며 체중 61kg, 신장 169cm, 맥박 분당 90회, 혈압 120/80mmHg였다. 심음이 오른쪽에서 청진되었고 호흡음은 비교적 깨끗하였다.

검사소견: 혈액검사상 백혈구수 5,600/mm³, 혈색소 14.2gm/dl, 적혈구 침강속도 10mm/hr, 간기능 검사상 AST 30.2 IU/L ALT 25.6 IU/L였다. 대변 및 소변검사는 정상이었고, 객담 결핵도말 검사나 세포진검사, 균배양 검사도 모두 이상소견이 없었다. 정액검사상 양은 1.5ml였고 1ml 당 660만개, 정상운동은 10%, 그리고 정상모양은 50%였다. 피부 알레르기 검사상 음성이었다. 면역 글로불린은 IgG 1250 mg/dl, IgA 55mg/dl, IgM 52mg/dl, IgD 1.8mg/dl, IgE 94mg/dl이었고, alpha-1 antitrypsin 170mg/dl이었다. 혈액 flow cytometry 검사상 CD4 52%, CD8 24%, CD4/CD8 비 2.2였다. 동맥혈 가스검사상 PH 7.36, PCO₂ 44.8mmHg, PO₂ 77.2 mmHg, HCO₃ 25.6mEq, 음이온차 11이었다. 조직 적합성 검사상 HLA A2 Cw3 DR6 DR9이었고, 염색체검사는 46XY/47XYY의 mosaicism을 보였다. 폐기능 검사상 FVC 3.07L(기대치의 77%), FEV₁ 2.02L(기대치의 71%), FEV₁/FVC 92%로 경도의 제한성 및 폐쇄성 장애 소견을 보였다. 심전도상 우심소견을 보였다(Fig. 3). 흉부 단순촬영 사진상 심장 대혈관의 위치가 역전되고 가로 4cm 세로 4cm의 종괴가 좌하엽에서 관찰되었다(Fig. 4). 위 소장 대장 조영 사진상 내부장기의 좌우 역전이 있었다. 부비동 사진은 양측 상악동의 점막비후 소견을 보였다(Fig. 5). 비점막 조직의 전자 현미경검사서 partial dynein arm defect(typeII_d), radial spoke defect(TypeII), microtubular transposition(typeIII) 소견을 보였다. 고해상도 흉부 전산화 단층 촬영상 양측 폐 하엽에 기관지 확장증의 소견이 보였다. 경피적 폐 생검술을 시행하여 편평 상피암으로 진단되었고 TNM병기

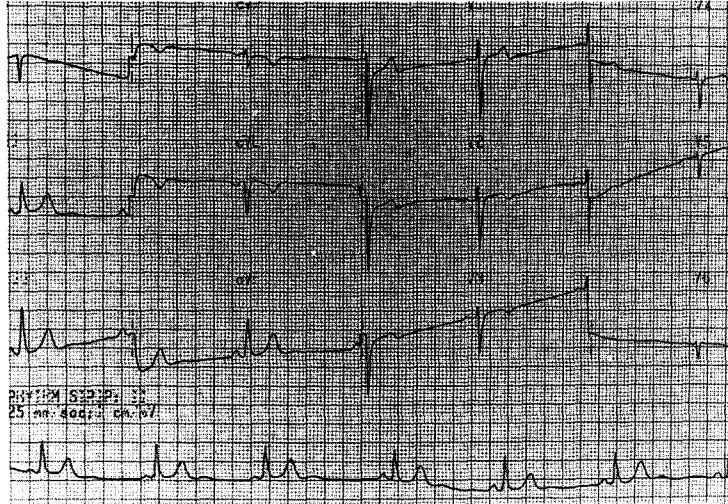


Fig 3. EKG of the case 3 showed dextrocardia.

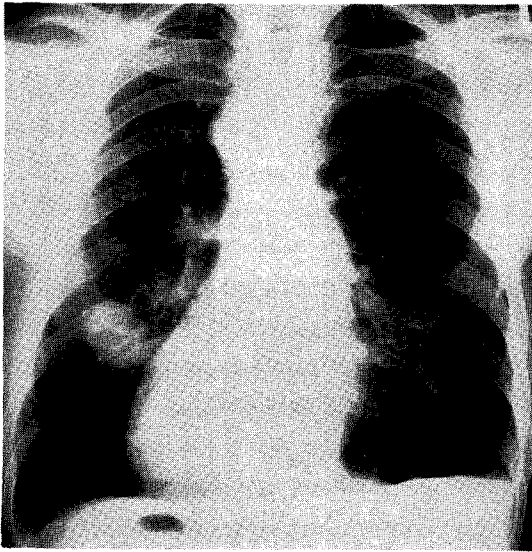


Fig 4. Chest PA of the case 3 showed inversion of heart, great vessels, and right positioned Magenblasc gas. Also round mass showed on right lower lung field.

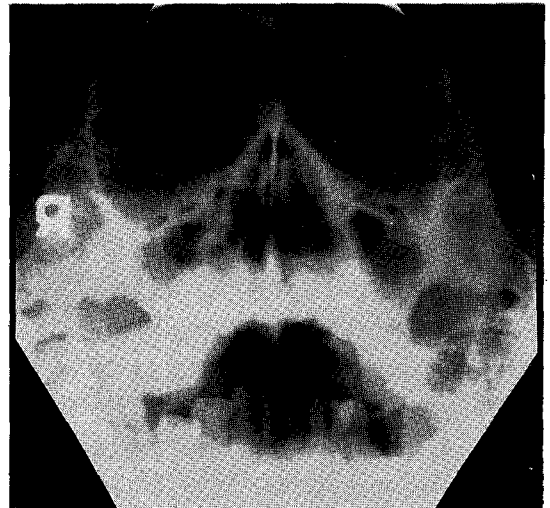


Fig 5. PNS series of the case 3 showed mucosal thickening of both maxillary sinus.

로 I기(T₂N₀M₀)였다.

치료: 폐암에대한 수술적 치료를 권하였으나 환자가 거부하여, 기관지확장제, 항생제, 그리고 체위요법등으로 치료후 퇴원하였다.

4. 증례 4

환자: 황 0 아, 61세, 여자.

주소: 6개월간 지속된 기침, 객담, 및 복통.

과거력: 10년전 부터 관절통으로 진통제 복용.

가족력: 특이소견 없음.

현병력: 상기주소로 개인병원서 치료도중 정확한 진단을 위해 전원됨.

이학적 소견: 환자는 비교적 건강해 보였으며, 신장 155cm, 체중 65.5kg, 체온 36.5℃, 혈압 120/80mmHg, 심박수 70회/분, 호흡수 22회/분이었다. 호흡음은 양측 폐야에서 모두 깨끗하게 들렸으며, 심음은 우측 다섯번째 늑간부에서 규칙적으로 청진되었다.

검사소견: 혈액학적 검사는 혈색소 11.8mg/dl, 적혈구 용적치 34.7%, 백혈구수 3.600/mm³, 혈소판수 184.000/mm³, 적혈구 침강속도 22mm/hr였고, 대변, 소변검사, 객담 결핵 도말검사, 그리고 세균 배양검사 모두 음성이었다. 간기능 검사는 AST 17.5 IU/L, ALT 16.3 IU/L였다. 혈청 면역 글로블린 G, A, M, D, E는 모두 정상 범위에 속하였고, 혈중 alpha-1 antitrypsin도 206mg/dl로 정상이었다. 혈액 flow cytometry 검사상 CD4 39%, CD8 48%, CD4/CD8 비 0.8이었다. 동맥혈 가스검사상 PH 7.38, PCO₂ 41.4 mmHg, PO₂ 79.3 mmHg, HCO₃⁻ 24.4mEq/L이었다. 발한 검사에서 나트륨 25mmol/L, 염소 34mmol/L이었다. 염색체는 46XX로 정상여자와 같았다(Fig. 6). 폐기능 검사상 FVC 2.62 L(기대치의 98%) FEV₁ 2.19L(기대치의 112%), FEV₁/FVC 115%로 정상 소견이었고, methacholine 기관지 유발검사서 음성반응을 보였다. 심전도는 우측편위 소견을 보였다. 흉부 단순촬영 사진상 심장 대혈관의 위

치가 역전되고, 우측 흉막 비후 소견을 보였다. 위 소장 대장 조영 사진상 내부장기의 좌우역전이 있었다. 부비동 사진은 우측 상악동의 점막 비후소견을 보였다. 고해상도 흉부 전산화 단층 촬영상 양측 폐하엽에 기관지 확장증의 소견이 보였다.

치 료: 환자는 진해제, 거담제, 그리고 기관지 확장제등으로 치료하여 호전되어 퇴원하였다.

고 찰

1933년 Kartagener는 기관지확장증, 내장역위증 및 부비동염을 가진환자를 Kartagener증후군으로 언급하였다¹⁾. 이후 Afzelius 등²⁾이 이환자들에서 정자의 무운동성과 dynein arm의 결함을 밝혔다. 1977년 Eliassia 등³⁾은 이를 섬모세포와 정자의 선천성 이상이 있는 비운동성 섬모 증후군(immotile cilia syndrom)의 일종으로 분류하였고, 최근에는 Rossman 등⁴⁾이 운동성이 전무한것이 아니고 진동, 회전운동이 있음을 알아내 dy-skinetic cilia syndrome이라고 하였다. 정상적인 섬모 청소율은 정상 섬모구조와 기능을 요한다. 정상섬모는 중앙의 2개미소관이 subfiber A,B로 구성된 9쌍의 외부 미소관에 의해 둘러싸여진 모양을 하고 있고(9+2

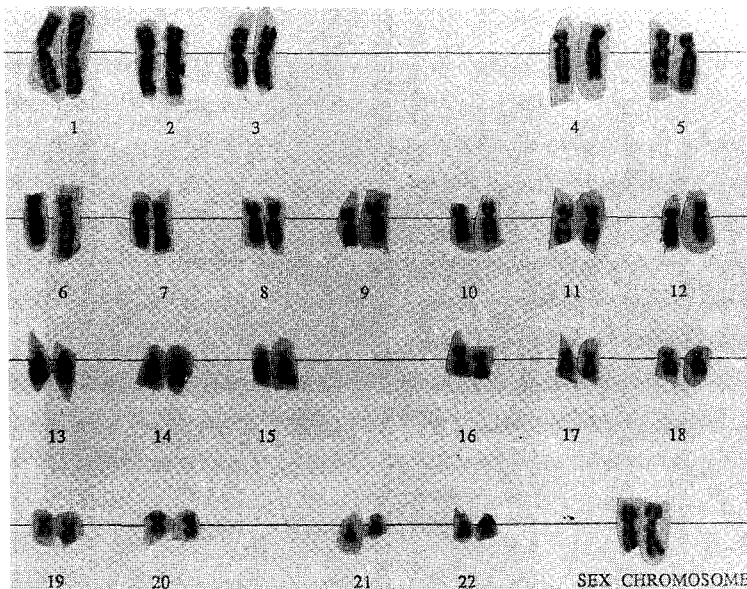


Fig 6. Chromosomal study of the case 4 revealed normal 46XX.

pattern), subfiber A로부터 2개의 dynein arm과 radial spoke가 나온다. 또한 nexin이 외부미소관들을 연결한다. 섬모운동은 dynein arm과 주위 미소관들의 상호작용에 의해 일어나며 근수축 경우처럼 sliding 기전에 의해 설명되어지고 있다⁵⁾. Kartagener증후군 환자의 정자 꼬리 비점막 기관지 상피세포등이 섬모를 전자현미경으로 관찰한결과 dynein arm의 결핍이 있음이 밝혀졌고⁶⁾, 이외에도 radial spoke결손 microtubular transposition의 이상 등도 보고되었으며^{7,8)}, chemotactic defect가 관여한다고 한다^{9,10)}. dyskinetic syndrome환자에서 50% 가량에서만 내장역위증이 동반되는 것은¹¹⁾ 배아기시 primitive foregut 회전에 섬모운동이 필수적인데 그것의 결함으로 무작위 회전이 일어난 결과로 추정된다⁶⁾. Immotile cilia syndrome의 유병율은 1:20,000정도로 추산되며, 그중 반수정도가 Kartagener증후군으로 생각된다.

원인으로는 상염색체 열성유전, 유전성 이종발생^{6,12)} 등이 있으나 기관지천식, 만성 부비동염등은 후천적인 것으로 생각된다¹³⁾. 본 보고에서도 한 예에서 기관지의 과도한 과민성을 보여 후천적인 기관지 천식이 동반되었음을 알 수 있었다. 또한 한례에서 편평상피암을 진단할 수 있었는데, 환자의 흡연력으로 보아 Kartagener증후군 자체보다는 흡연에 의한 후천적인 것으로 보였다. 임상증상은 대개 어린시절부터 발생하지만 20,30세 때 까지도 무증상을 보이기도 한다¹⁴⁾. 영아나 어린이에서는 기침과 반복되는 중이염이 일차적징후로 나타날수 있고, 낭포성 섬유증도 종종 동반되나 발한검사로 감별이 가능하다. 증례 1 및 4에서 발한검사상 Na^+ , Cl^- 이 모두 60mmol/L 이하여서 낭포성 섬유증이 동반되지 않았음을 알 수 있었고, 면역 글로불린은 모두 정상이어서 체액성 면역이상이 동반되지 아니한 것으로 생각되었다. 혈액 flow cytometry등이 대부분 정상이었으나, 증례 2에서 CD4와 CD8의 비가 0.5로 감소되었다. 이는 바이러스질환 등의 동반때문이 아닌가 생각되었다. 이외에 기침, 가래, 반복되는 발열, 객혈, 곤봉지, 청색증, 중이염, 청력손실, 남성불임증 등이 올수있다. 증례 1 및 4에서 시행된 정액검사상 정액의 양, 정충의 수가 감소되고 운동성 및 모양이 변하였지만 남성 불임증은 없었다.

이 병의 진단은 상기 임상증상이 있을때 이를 의심하

여야 하며 확진은 비강이나 기관지점막의 전자 현미경적인 검사로 섬모의 구조적이상을 확인함으로써만 가능하다. 본 증례 2 및 4에서는 비점막 생검 결과 dynein arm의 결손 등을 관찰할 수 있었고, 증례 4에서도 기관지점막 생검상 내측 및 외측 dynein arm의 결손 및 외측 미세소관의 결손이 있었다. 이외에도 점막섬모 청소를 측정이 섬모기능이 판단에 아주 유용하다고 한다¹⁵⁾. 비 소파(nasal scraping)후 이를 현미경하에서 섬모운동을 관찰하는 방법이 선별검사로 사용되어지고 있다^{16,17)}. 증례 3의 염색체 검사상 46XY/47XXYY의 mosaicism을 보였으나 아직 이질화와 염색체이상의 관계는 잘 밝혀지지 않아 그 연관성은 알기 어려웠다. 치료에는 특별한 방법은 없지만 기관지 폐질환의 경우 물리치료, 항생제, 기관지 확장제 등이 도움이 되며, 기관지확장증이 심하면서 국한되어 있는 경우는 수술을 고려하여야 한다¹⁸⁾. 부비동염은 항생제치료 배농법등을 사용한다. dyskinetic cilia syndrome의 임상상은 아직 정확히 알려지지 않고 있으나, 질병의 정도와 범위가 환자마다 많은 차이를 보이는 것으로 생각된다. 하지만 대부분의 경우 적절한 치료만 시행된다면 정상적인 생활을 할 수 있어, 예후는 좋은 편이다^{3,19)}.

요 약

저자들은 Kartagener 증후군의 전형적인 특징인 내장 좌우역전증, 기관지 확장증 및 부비동염과 함께, 각각 폐암, 성인 호흡장애 증후군등을 동반한 2예를 포함한 4예를 경험하였기에 문헌고찰과 함께 이를 보고하는 바이다.

REFERENCES

- 1) Kartagener M: Bronchiektrisien bei situs inversus. Beitr Klin Erforsch Tuberk 83:489, 1933
- 2) Afzelius BA, Eliasson R, Johnson O, Lindholmer C: Lack of dynein arms in immotile human spermatozoa. J Cell Biol 66:222, 1975
- 3) Eliasson R, Mossberg B, Camner P, Afzelius BA: the Immotile Cilia Syndrome. A congenital ciliary

- abnormality as an etiologic factor in chronic airway infections and male sterility. *N Engl J Med* **297**:1, 1977
- 4) Rossman CM, Forrest JB, Lee RM, Newhouse MT: The Dyskinetic cilia syndrome. Ciliary motility in the immotile cilia syndrome. *Chest* **78**:580, 1980
 - 5) Satir P: How cilia move. *Sci Am* **231**:44, 1974
 - 6) Afzelius BA: A human syndrome caused by immotile cilia. *Science* **193**:317, 1976
 - 7) Walter RJ, Malech HL, Oliver JM: Cell motility and microtubules in cultured fibroblasts from patients with kartagener's syndrome. *Cell Motility* **3**(2):185, 1983
 - 8) Sturgess JM, Chao J, Turner JAP: Transposition of ciliary motility. *N Engl J Med* **303**:318, 1980
 - 9) Robert JW, John RD, Hernan MR: Characterization of a chemotactic defect in patients with kartagener syndrome. *Arch Otolaryngol Head Neck Surg* **116**:465 1990
 - 10) Brenner E, Jur B, Fishel M, Alkan. M, Topilsky: Cutaneous manifestations and impaired chemotaxis of polymorphonuclear leukocyte associated with kartagener's syndrome. *Dermatologica* **183**: 251, 1991
 - 11) Turner JAP, Corkey CWB, Lee JYC, Levison H, Sturgess J: Clinical expression of immotile cilia syndrome. *Pediatrics* **67**:805, 1981
 - 12) Afzelius BA: Genetical and ultrastructural aspects of the immotile cilia syndrome. *Am J Hum Genet* **33**:825, 1981
 - 13) Overholt EL, Bauman DF: Variants of kartagener's syndrome in the same family. *Ann Int Med* **48**:574, 1958
 - 14) Taussig LM, Lobeck CC, diSant'Agnese PA, Ackerman DR, Kattwinkel J: Fertility in males with cystic fibrosis. *N Engl J Med* **287**:586, 1972
 - 15) Veerman AJP, Van der Baan A, Weltevreden EF, Leene W, Feenstra L: Cilia, immotile, dyskinetic, dysfunctional. *Lancet* **2**:226, 1980
 - 16) Pedersen M, Mygind N: Ciliary motility in the immotile cilia syndrome. *Br J Dis Chest* **74**:239, 1980
 - 17) Rooklin AR, McGeady SJ, Mikaelian DO, Soriano RE, Mansmann HC: The immotile cilia syndrome: A case of recurrent pulmonary disease in children. *Pediatrics* **66**:526, 1980
 - 18) Michel L, Lantin F, Vanderperre J: Surgical treatment of bronchiectasis in kartagener's syndrome. *Br J Surg* **63**:494, 1976
 - 19) Yarnal JR, Golish AJ, Ahmand M, Tomashefski J F: The immotile cilia syndrome. *Postgrad Med* **7** 1:195, 1982