

□ 증      례 □

## 림프구 자극 시험으로 확진된 금제에 의한 과민성폐렴 1예

인제대학교 서울백병원 내과학교실, 방사선과학교실<sup>1</sup>, 병리과학교실<sup>2</sup>,  
울산대학교 의과대학 서울중앙병원 호흡기내과학교실<sup>3</sup>

염호기 · 한성훈 · 김형곤 · 이해경<sup>1</sup>  
전우기<sup>2</sup> · 이윤우 · 김동순<sup>3</sup>

= Abstract =

### A Case of Gold Induced Hypersensitivity Pneumonitis Diagnosed by Lymphocyte Stimulation Test with Gold

Ho Kee Yum, M.D., Seong Hoon Han, M.D., Hyung Gon Kim, M.D., Hye Kyung Lee, M.D.,<sup>1</sup>  
Woo Ki Jeon, M.D.,<sup>2</sup> Yun Woo Lee, M.D. and Dong Soon Kim, M.D.<sup>3</sup>

*Department of Internal Medicine, <sup>1</sup>Department of Anatomic Pathology,  
<sup>2</sup>Department of Diagnostic Radiology, Inje University Seoul Paik Hospital, Seoul, Korea  
<sup>3</sup>Department of Internal Medicine, University of Ulsan, Seoul, Korea*

Gold therapy of rheumatoid arthritis is effective, but adverse reactions are also common. There are some cutaneous, hematologic, renal, and pulmonary side effects which have been associated with immunologic abnormalities.

Also, hypersensitivity pneumonitis induced by gold therapy was rarely reported in literature. But, the mechanism for the induction of the pulmonary disease is not known.

We report a case of seropositive rheumatoid arthritis presented as gold induced hypersensitivity pneumonitis which was confirmed by the peripheral blood lymphocyte stimulation test with gold.

**Key Words :** Hypersensitivity Pneumonitis, Rheumatoid arthritis, Gold, Lymphocyte Stimulation Test

### 서      론

금제(Gold)는 류마티스 관절염의 치료에 있어 고식적인 치료에 반응 하지 않는 경우 유용하게 사용되고 있다. 금제에 의한 폐합병증은 금제를 사용한 환자중 약 1%이하에서 드물게 발생하며 주로 과민성 폐렴의 형태로 나타나고, 섬유증을 동반한 간질성 폐렴이나 드물게

는 폐색성세기관지염(bronchiolitis obliterans)등이 보고되고 있다<sup>1)</sup>. 금제에 의한 과민성 폐렴은 1946년 Vaccarezza가 처음 보고한 이래 현재까지도 매우 드물게 보고되고 있으며 국내에서는 류마티스 관절염 환자에서 금제치료후 발생된 미만성 간질성 폐렴 1예 보고 외는 없었다<sup>2)</sup>. 저자 등은 약물에 의한 림프구 자극 시험을 통하여 확진된 금제에 의한 과민성 폐렴 1예를 경험하였기에 문헌 고찰과 함께 보고하는 바이다.

## 증 례

환자 : 정 0 학, 여자, 26세.

주소 : 10일 전부터 시작된 호흡곤란.

현병력 : 6년전 좌측 주관절 부위의 간헐적 동통과 부종이 있었지만 이에 대한 검사나 치료는 받지 않은 상태로 지내오다 내원 2년 전부터 양쪽 발목 관절과 양쪽 슬관절에 동통 및 종창이 나타났고, 3시간 정도의 조조 강직이 동반되었다.

1년전 동통이 계속되어 정형외과에서 좌측주관절 피막절개술을 받았으나 증세 호전 없었으며 입원 2개월 전부터 Myochrysin(Gold sodium thiomalate, MSD) 50mg을 주 1회씩, 총 300mg을 근육주사 받았다. 내원 1개월전 부터 마른 기침이 있어오다가 점차적으로 심해지는 호흡곤란이 있었으며 특별한 치료 없이 지내다, 내원 10일 전부터 호흡곤란이 심해지고, 발열, 오한과 객담등이 있어 본원 외래를 통하여 입원하였다.

과거력 : 5년전 류마티스 관절염으로 보존적 치료

1년전 좌측주관절 피막절개술 받음.

가족력 : 특이사항 없음.

이학적 소견 : 내원 당시 혈압 110/70mmHg, 맥박수

80회/분, 호흡수 26회, 체온 36.5도 이었고 환자는 급성 병색을 보였으며, 중등도의 기뢰성 호흡곤란이 있었다. 결막은 창백하지 않았고, 황달은 없었다. 경부 소견상 확장정맥이나 림프절은 만져지지 않았다. 복부검사상 간, 비장은 촉진 되지 않았다. 양측 폐하부에 수포음이 청진되었으며, 심음은 정상이었다.

양측 견관절, 손목 관절, 주관절, 슬관절, 발목 관절의 압통과 경증의 종창 및 운동장애를 나타냈고 피하결절은 촉진되지 않았다.

검사 소견 : 내원 당시 시행한 말초혈액검사는 혈색소 14.7g/ml, 백혈구  $17400/\text{mm}^3$ (다핵구 79%, 단핵구 21%)였으며 생화학 검사상 정상소견 이었고, 대변 및 소변검사상 정상이었다.

동맥혈 가스분석은 pH 7.45 동맥 산소 분압 58 mmHg 동맥 이산화 탄소 분압 35 mmHg 소견을 보였으며 간기능 검사는 정상 소견이었다.

CRP; 0.5mg/dl 이하, ASO; 333 IU/ml, ANA; 약양성, C3/C4; 125/50 mg/dl로 나왔고, anti-cytomegalovirus antibody IgG; 양성, IgM; 음성, anti-adenovirus antibody; 음성으로 나왔다. Rheumatoid factor는 112 IU/ml, anti-DNA antibody는 57.6U로 각각 양성 반응을 보였다. 동맥혈 가스 검사상 pH 7.45, PaO<sub>2</sub> 58

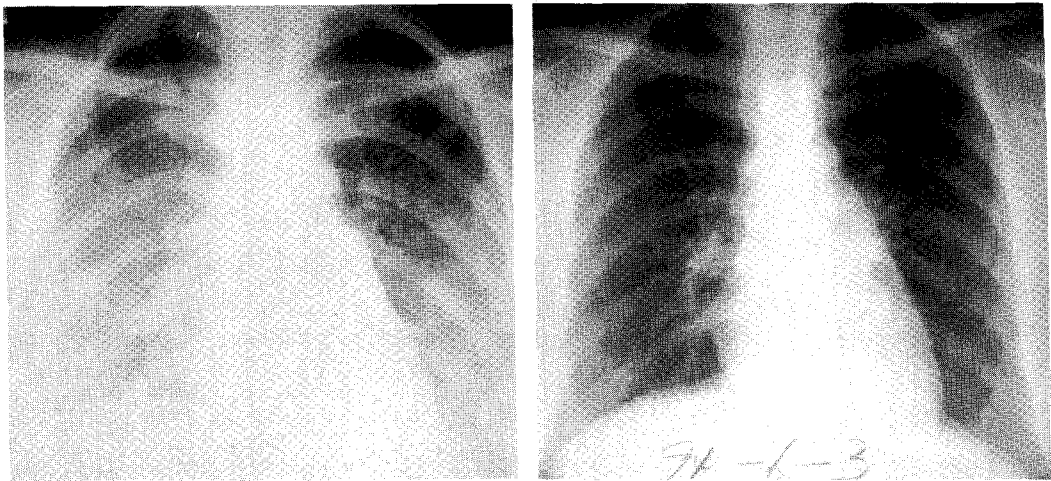


Fig. 1. Chest radiograph (A) on admission shows ill-defined reticulonodular infiltrations in both lower lung fields with blurring of regional bronchovascular bundles. (B) Follow up radiograph shows almost clearing(2 months later).

mmHg, PaCO<sub>2</sub> 35 mmHg였으며, 폐기능검사상 FVC 1.30 L(예측치의 33%) FEV1.0 0.90 L(예측치의 28%), FEV1.0/FVC ratio 87%였으며, DLCO 7.8 ml/min/mmHg(예측치의 35%) 로 제한적 폐기능장애와 확산능 장애를 보였다.

흉부 단순 촬영상 양측 폐기저부에 미만성 망상 및 결절성의 간질성 폐침윤이 관찰되었고(Fig. 1), 폐 고해상도 전산화 단층촬영 소견상(Fig. 2) 간질성 폐침윤과 동반된 급성 폐포염증성 음영이 관찰되었다.

기관지내시경상 기관내 병변은 없었다. 기관폐포세척 검사상 림프구 40%, 호산구 30%, 대식세포 18%로 나왔으며, 림프구 아형 분포는 CD3;93% CD19;1%, CD4;12%, CD8;86%, CD4/CD8 ratio;0.14(정상 1.4-2.0)로 나왔다. 우하엽의 경기관지 생검검사서 중등도의 단핵구 및 호산구등의 염증세포 침윤과 간질성 섬유화가 관찰되었고, 2형 폐포세포의 증식과 다발성의 폐포내 hyaline 막과 괴사된 조직의 기질화 병변이 관찰되어 만성 간질성 폐렴의 소견을 보였다(Fig. 3).

림프구 자극시험 : 환자와 정상인과의 혈액을 채취하여 Ficoll gradient(Vischer, 1966) 방법으로 림프구를 분리하여 세포수를 1x10<sup>6</sup>/ml로 맞추었다.

다음과 같이 이중으로 배양 시험하였다<sup>2)</sup>.

- (1) 자극을 주지 않은군(음성대조군)
- (2) Phetohemagglutinin (PHA) 자극군(1 $\mu$ g, 10 $\mu$ g)양성대조군)

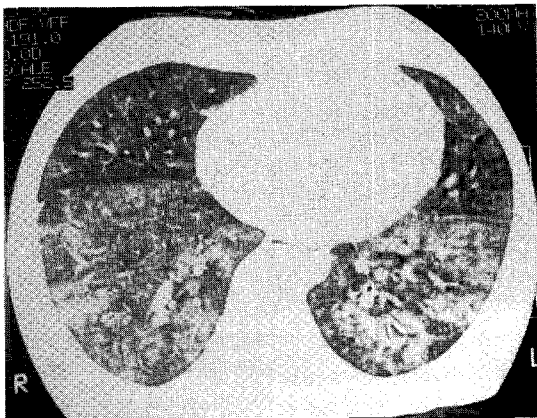


Fig. 2. Supine high resolution chest tomograph on admission shows ill-defined patchy ground-glass opacities and mild fibrosis.

(3) Myochrisine 자극군 (1 $\mu$ g, 10 $\mu$ g, 50 $\mu$ g, 100 $\mu$ g, 1000 $\mu$ g)(실험군)로 나누어 4일간 배양을 하였다. 배양 5일 1 $\mu$ Ci의 3H-thymidine을 넣고 하루동안 배양을 한 다음 beta counter로 cpm값을 구하였다. 여기서 구한 cpm값으로 SI(Stimulation index)를 다음의 공식에 의하여 구하였다(Table 1).

$$SI \text{ unit} = \frac{\text{cpm of experimental culture}}{\text{cpm of control culture}}$$

금제에 의한 림프구 자극 시험에서 정상인에서는 금제를 가해도 전혀 반응하지 않은것에 비해 환자의 림프

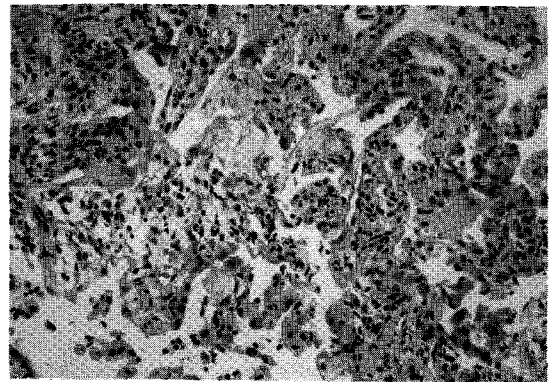


Fig. 3. Pathology of TBLB: The pulmonary parenchyma shows moderate interstitial pneumonitis, multifocal intraalveolar hyaline membrane, mild fibrous thickening of alveolar walls accompanied by interstitial lymphocytic and eosinophilic infiltrates, and active proliferation of type II pneumocytes.(H&E stain, x200)

Table. 1. The Result of Lymphocyte Stimulation Test with PHA or Gold

Stimulation \ SI	Control	Patient
Control(media only)	1.0	1.0
PHA 1 $\mu$ g/ml	2.14	2.42
PHA 10 $\mu$ g/ml	8.53	22.4
Gold 1 $\mu$ g/ml	0.84	1.93
Gold 10 $\mu$ g/ml	0.60	1.45
Gold 50 $\mu$ g/ml	0.61	1.92
Gold 100 $\mu$ g/ml	0.59	1.31

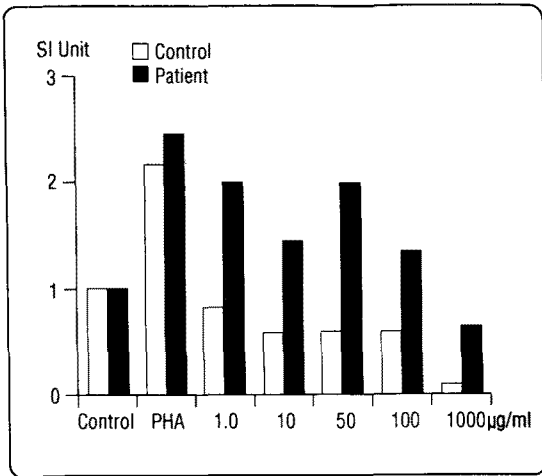


Fig. 4. The result of gold lymphocyte stimulation test.

구는 금제에 의해 자극, 증식 되는것을 관찰 하여 본증례에서 금제에 의한 과민 반응이 있었음을 시사하였다 (Fig. 4).

**경과 :** 환자는 입원후 산소 2.0 L/min를 비강으로 흡입하였고 보존적인 치료를 시행하였으나 중등도의 호흡곤란은 3일간 지속되었으며, 기관지내시경을 실시 한후 호흡곤란이 더욱 심해져 입원 4일째 prednisone 60mg을 투여하였다.

부신피질 호르몬제 투여후 호흡곤란의 증상은 극적인 호전을 보였고 약 4주 간에 걸쳐 감량하여 중단하였으며, 환자는 중등도 이상의 운동 시에만 호흡곤란이 있었으며, 외래 추적진료 중에 호흡곤란의 증세는 없었다.

추적진료중 실시한 이학적 검사상 중등도 운동시에 호흡곤란이 없었으며, 흉부 X 선상 정상 소견을 보였다. 동맥혈액 가스 검사상 정상소견이었으며, 폐기능검사상 현격한 호전을 보였다.

## 고 찰

1929년 Forestier가 금치료를 처음 시도한후 류마티스 관절염에서의 치료 효과는 인정되고 있지만<sup>4)</sup>, 부작용이 많은 것으로 알려져 있으며, 특히 점막, 피부, 신장염, 골수무형성증, 간염, 및 간질성 폐질환 등의 부작용이 동반된다고 알려져 있다<sup>5)</sup>.

그러나 류마티스 관절염 자체로도 늑막염, 폐쇄성세

기관지염, 괴사성결절, Caplan 증후군, 폐혈관질환 뿐만 아니라 간질성 폐렴 등이 보고자마다 차이는 있지만 약 50% 에서 동반된다고 알려져 있기 때문에 감별진단을 요한다<sup>6)</sup>. 하지만 기관지폐포 세척액 소견상 금제에 의한 폐합병증은 류마티스 관절염에 의한 폐합병증과는 달리 특징적인 과민성 폐렴의 소견을 보이며 특별한 치료 없이도 호전되는 경우가 많기 때문에 다른 질환으로 간주된다.

또한 류마티스 폐질환은 남자에서 호발하는 것으로 알려져 있으나, 금제에 의한 폐합병증은 남자에 비해 여자가 2:1 정도로 많은 것으로 보고되었다. 금제에 의한 폐합병증은 대개 금제를 사용한후 2주에서 78주 사이에 (평균 약 5~15주) 발생하는 것으로 보고되어 있고 평균 금제의 총 누적 사용량은 300~600mg(120~1600mg) 정도로 알려져 있다<sup>7)</sup>.

이러한 금제에 의한 과민성폐렴의 임상양상은 일반적인 과민성폐렴의 양상과 거의 일치하는 것으로 주로 객담을 동반하지 않은 기침과 진행성 호흡곤란이 주증상이며, 전신무력감, 발열, 권태감 등이 있을 수 있으며<sup>6)</sup>, 금제에 의한 피부염이 약 25% 에서 동반된다고 한다. 이학적 검사상 으로는 빈호흡과 폐기저부에 수포음이 들리고, 말초혈액검사상 백혈구수가 증가하고 호산구 증가증이 40%의 환자에서 동반된다고 알려져 있다.

폐기능 검사에서는 제한적인 환기장애 양상을 보이고 특히 일산화탄소에 의한 폐확산능이 감소된다. 방사선학적인 소견 또한 미만성 간질성 폐침윤 또는 폐포성 폐침윤이 전폐야 특히 폐하부에 걸쳐 나타날 수 있다.

고해상폐단층촬영으로는 폐전야에 걸쳐 망상형 혹은 결정성 음영의 증가와 불규칙한 간유리음영의 증가 또는 불규칙한 선양 폐간질음영의 증가가 관찰될 수 있다<sup>8)</sup>.

금제에 의한 과민성 폐장염의 진단에서는 임상적인 병력이 중요하며 감별진단으로 우선 류마티스관절염에 의한 간질성 폐렴을 감별하여야 하는데 조직학적으로는 차이가 없으나 기관지폐포세척액 소견상 류마티스 관절염에서는 주로 중성구와 폐포 대식세포가 증가 하는 것으로 보고되어 있으며, 금제에 의한 과민성 폐장염에서는 림프구(특히 T8 림프구)가 증가한다.

또한, 류마티스 관절염에 의한 폐합병증은 만성적이고 서서히 진행하며 부신피질 호르몬제에 잘 반응 하지

않는데 비해 금제의 경우는 특별한 치료 없이 호전되는 경우나 부신피질호르몬제에 반응이 좋은 점으로도 감별이 된다. 그 외에도 유육종증, 악성림프종, virus 등의 감염에 의한 미만성 간질성 폐렴도 감별하여야 한다.

Davis 등은 금제에 의한 피부 합병증은 면역글로불린 IgE 가 증가되고 호산구가 증가되는 것으로 제 1형 과민성 반응에 의한다고 보고하였다. 금제에 의한 과민성 폐렴도 금제에 의한 과민성 현상과 관련이 있는 것으로 알려져 있는데 발생기전은 아직 정확히 밝혀지지 않았으나 세포면역이 병태생리의 중요한 역할을 한다고 알려져 있다<sup>9)</sup>.

만성적인 금제 투여로 인한 섬유증을 동반한 간질성 폐렴과는 달리 본증례와 같은 금제에 의한 과민성폐렴은 일반적인 다른 원인에 의한 과민성 폐렴과 유사한 임상 양상을 갖고 있는데 즉 ① 소량 혹은 짧은 기간동안의 금제에 대한 노출만으로도 질환이 발생하며, ② 금제를 중단하면 호전되고 ③ 부신피질호르몬제의 사용으로 극적인 호전을 보이며 ④ 재노출 하였을 경우 다시 재발하며 ⑤ 기관지 폐포 세척액의 소견이 과민성 폐렴에 합당한 점등이다<sup>4,9)</sup>.

과민성 폐장염에서 기관지폐포 세척액상 림프구분포는 CD3+, CD8+, 세포가 증가하여, CD4+/CD8+ 비율이 감소되는 것이 특징으로 알려져 있는데 이는 과민성 폐염의 병인에 NK 세포나 세포독성 T 임파구의 증가에 의한 세포독성기전이 중요한 역할을 하리라고 시사해 준다. 금제에 의한 과민성폐렴에서 기관지 폐포세척액과 말초혈액내 림프구 자극 시험은 진단에 결정적인 도움을 줄 수 있다고 여러 연구에서 보고되었다<sup>9,11,12)</sup>. 그러나 Evans 등은 말초혈액에서의 림프구 자극시험에서 금제에 의하여 림프구가 자극되지 않았다고 보고하였고 이들은 말초혈액보다는 기관지폐포 세척액내 림프구가 훨씬 민감하게 반응한다고 주장하였다<sup>4)</sup>.

McCormick 등에 의하면 금제에 의한 과민성폐렴환자의 말초혈액에서 임파구 자극 시험상 금제에 의하여 migration inhibition factor(MIF) 그리고 macrophage chemotactic factor(MCF) 등 lymphokine 이 유리 되는 것을 보고하였으며, 이와는 반대로 금제를 사용하지 않았던 류마티스관절염과 류마티스 관절염에서 금제를 사용하였으나 과민성폐렴이 일어나지 않았던 환자인 대조

군에서는 이러한 cytokine의 분비는 일어나지 않았다고 보고하였다<sup>8)</sup>.

병리소견은 정도의 임파구 및 형질세포와 염증세포의 침윤과 폐포세포의 증가와 폐포 주위의 간질조직의 섬유화가 관찰될수 있으나 다른 간질성 폐질환보다는 섬유화는 뚜렷하지 않다. 폐조직내의 금의 유무는 전자현미경 소견상 폐포 탐식세포속에 금특유의 구조물이 발견되기도 하나 금치료를 받은 환자에서 대부분 나타나므로 이것이 질병의 발병 원인과 직접적으로 관련되었다는 증거는 되지 못하며 진단에도 큰도움이 되지 못한다.

본 증례에서는 기관지폐포 세척액소견상 호산구가 30% 증가 되어 있었기 때문에 호산구성 폐렴의 가능성도 생각해보아야 하지만 말초 혈액상 호산구증다증이 없었고 경기관지 폐생검상 호산구 침윤은 경도이고 임파구 침윤이 심했던 점들은 과민성 폐렴에 더 맞는 소견이다.

금제에 의한 과민성 폐렴 환자의 약 50%에서 폐기능 및 흉부 x선사진상 이상 소견이 남아 있을 수 있다. 본 증례에서도 퇴원 4개월후 검사한 흉부 x선 및 고해상전산화 단층촬영 및 폐기능검사상 FVC=2.30L(58%), FEV1.0=2.80L(87%)로 호전을 보였으나 폐확산능(DLCO) 11.4 ml/min/mmHg(50%)로 완전히 정상으로 회복되지는 않았다. 이는 과민성 폐렴에서도 폐섬유증이 만성으로 진행 될 수 있는 가능성을 시사해준다<sup>13,14)</sup>.

금제를 중단하면 증상의 호전이 있는 것이 보통이지만, 아급성이나 만성 과민성 폐렴으로 진행될 수도 있기 때문에 부신피질 호르몬제가 필요하기도 하며, 부신피질호르몬제 사용후 극적인 호전을 보인다고 한다<sup>15)</sup>.

치료 용량은 prednisolone 0.5~1.0mg/Kg을 2~4주간 투여후 감량하는 것으로 충분하다. 본 증례에서도 2주간 투여후 2주간 감량한후 중단하여 극적인 호전을 보였으며 재발 없이 추적 진료 중이다.

## 요 약

금치료는 류마티스 관절염에서 고식적인 치료에 반응하지 않는 경우 유용하게 사용되고 있고, 드물게 금제에 의한 과민성 폐렴을 유발하는 것으로 알려져 있다.

저자들은 6년간 혈청반응검사 양성 류마티스 관절염을 앓아 왔던 26세 여자환자에서 Gold sodium thiomalate 300 mg을 사용후 발생한 과민성 폐염 1예를 림프구 자극 시험으로 확인하여 문헌고찰과 함께 보고한다.

## REFERENCES

- 1) Aronchick JM, Gefter WB : Drug-induced pulmonary disease : An update. *J Thorac Imaging* 6:19, 1991
- 2) 이신호, 김미선, 조기범, 최환준, 장태원, 정만홍, 이재성, 서기석, 정숙금, 장희경 : 류마티스 관절염 환자에서 금치료후 발생한 미만성 간질성 폐질환 1예. *대한내과학회지* 46:432, 1994
- 3) Freshney RI: Culture of animal cells. 3rd. ed. p376 New York Wiley-Liss, 1994
- 4) Evans RB, Etensohn DB, Fawaz-Estrup F, Lally EV, Kaplan SR: Gold lung : Recent developments in pathogenesis, diagnosis, and therapy. *Semin Arthritis and Rheumat* 16:196, 1987
- 5) Gibbons RB : Complications of Chrysotherapy. A review of recent studies. *Arch Intern Med* 139:43, 1979
- 6) Holness L, Tenenaum J, Cooter NBE, Grossman R : Fatal bronchiolitis obliterans associated with chrysotherapy. *Annal Rheuma Dis* 42:593, 1983
- 7) Richerson HB, Bernstein IL, Fink JN, Hunninghake GW, Novey HS, Reed CE, Salvaggio JE, Schuyler MR, Schwartz HJ, Stechschulte KJ: Guidelines for the clinical evaluation of hypersensitivity pneumonitis. *J Allergy Clin Immunol* 84:839, 1989
- 8) McCormick J, Cole S, Lahirir B, Knauff F, Cohen S, Yoshida T: Pneumonitis caused by gold salt therapy: Evidence for the role of cell-mediated immunity in its pathogenesis. *Am Rev Respr Dis* 122:145, 1980
- 9) Davis P, Ezeoke A, Munro J, Hobbs JR, Hughes GRV: Immunological studies on the mechanism of gold hypersensitivity reactions. *British Med J* 3:676, 1973
- 10) Milburn HJ: Lymphocyte subsets in hypersensitivity pneumonitis. *Eur Resp J* 5:5, 1992
- 11) Denman EJ, Denman AM: The lymphocyte transformation test and gold hypersensitivity. *Ann Rheum Dis* 27:582, 1968
- 12) Lipsky PE, Ziff M: Inhibition of antigen and mitogen induced human lymphocyte proliferation by gold compounds. *J Clin Invest* 59:455, 1977
- 13) Murayama J, Yoshizawa Y, Ohtsuka M, Hasegawa S: Lung fibrosis in hypersensitivity pneumonitis. *Chest* 104:38, 1993
- 14) Geddes DM, Brostoff J : Pulmonary fibrosis associated with hypersensitivity to gold salts. *British Med. J* 1:1444, 1976
- 15) Levinson ML, Lynch III JP, Bower JS: Reversal of progressive, life-threatening gold hypersensitivity pneumonitis by corticosteroids. *Am J Med* 71:908, 1981