

□ 원      저 □

## 토끼에서 Doxycycline을 이용한 흉막유착 효과

국립의료원 일반내과, 병리과\*

원경숙 · 박건욱 · 전원호 · 백재중  
정연태 · 서정일\* · 손진희\*

= Abstract =

### The Effect of Pleurodesis with Doxycycline in the Rabbit

Kyoung Sook Won, M.D., Keon Uk Park, M.D., Won Ho Jeon, M.D., Jae Jung Baik, M.D.,  
Yeon Tae Jeong, M. D., Jung Il Suh, M.D.\* and Jin Hee Son, M.D.\*

*Department of Internal Medicine, and Department of Pathology\*,  
National Medical Center, Seoul, Korea*

**Background:** The intrapleural instillation of tetracycline for pleural sclerosis had been most commonly used in patients with symptomatic malignant pleural effusion or recurrent pneumothorax for a long time. Unfortunately, at a time of expanding use of this agent, the production of injectable tetracycline hydrochloride used for pleurodesis was discontinued by its sole manufacturer in mid-1991 because the manufacturer was unable to meet US Food and Drug Administration purity standards. So we performed a preliminary study of doxycycline, as a alternative pleural sclerosant on rabbit pleura and compared its efficacy with that of tetracycline.

**Method:** Eighteen New Zealand white rabbits weighing 2 to 3kg(mean 2.6kg) were divided into three groups. In each groups, one tetracycline(20 mg/ml/kg) and two doxycycline solutions(7 mg/ml/kg and 20 mg/ml/kg) instilled into the right pleural space through an 18-gauge angiocath with care to prevent pneumothorax. All rabbits were sacrificed after 28 days.

**Results:**

- 1) In the group of tetracycline 20 mg/ml/kg(six rabbits), five rabbits showed partial pleural symphysis with several fibrous bands, and one rabbit died on 22th day.
- 2) In the group of doxycycline 7 mg/ml/kg(six rabbits), three rabbits showed partial pleural symphysis and the other three rabbits showed complete pleural symphysis without necrosis of underlying parenchymal lung tissue.
- 3) In the group of doxycycline 20 mg/ml/kg(six rabbits), two rabbits showed complete pleural symphysis without lung necrosis, another two rabbits showed complete pleural symphysis with lung necrosis, and the other two rabbits died on 4th and 13th day, respectively.

**Conclusion:** We concluded that doxycycline is a highly effective sclerosing agent having stronger pleurodesis effect with that of tetracycline by dose base and its optimal dosage was con-

sidered as 7 mg/ml/kg with minimal complications.

**Key Words:** Pleurodesis, doxycycline, Tetracycline, Malignant pleural effusion, Recurrent pneumothorax

## 서 론

1972년 Rubinson 등<sup>1)</sup>에 의해 tetracycline이 흉막유착제로 처음 소개된 이래 tetracycline의 흉막강내 주입은 오랫동안 악성 흉막 삼출액이나 재발성 기흉을 가진 환자에게 화학적 흉막 유착술의 가장 흔한 방법으로 사용되어왔다<sup>2-5)</sup>. 그러나 최근 주사용 tetracycline의 제조가 중단됨에 따라 이를 대체할만한 약제가 필요하게 되었으며<sup>6)</sup>, 이에 저자들은 tetracycline의 유도체인 doxycycline을 흉막유착제로서 사용할 수 있는지 그 가능성을 검토해보고자 하였다.

이 연구의 목적은 doxycycline의 흉막유착 효과를 tetracycline과 비교하고, doxycycline의 흉막유착제로서의 적정 용량을 알아보고자 하는데 있다.

## 대상 및 방법

### 1. pH 비교

tetracycline의 흉막유착 효과에 약제의 pH가 중요한 역할을 한다<sup>7)</sup>는 종전의 보고에 근거하여 본 실험에 들어가기 전 예비실험으로 두 약제의 pH를 측정하였다. Tetracycline 5 mg/ml, 10 mg/ml, 20 mg/ml, doxycycline 5 mg/ml, 10 mg/ml, 20 mg/ml을 준비한 후 각 시약의 pH를 세 번씩 측정하여 평균값을 구하였다.

### 2. 대상동물 및 방법

평균 2.6 kg의 뉴질랜드 백색토끼 18마리를 무작위로 6 마리씩 세 군으로 나누어 30 mg/kg의 ketamine 근육 주사와 정주주사로 마취한 후 각 군에 tetracycline kg당 20 mg/ml(Tc 20군), doxycycline kg당 7 mg/ml(D 7군), doxycycline kg당 20 mg/ml(D 20군)을 18-gauge angiocatheter를 이용하여 우측 흉막강에 주입한 후 제 28일에 개흉술을 시행하여 관찰하였다.

### 3. 흉막유착 정도의 구분

흉막유착 정도를 육안적으로 다음과 같이 구분하였다. 정상 흉막강은 Grade 0, 여러개의 섬유대에 의한 부분적인 흉막유착을 보인 경우 Grade I, 흉막강의 치밀한 유착을 보이는 경우 Grade II, Grade III는 치밀한 흉막 유착과 함께 기저 폐실질의 괴사를 보일 때로 정의하였다(Table 1). 육안적으로 흉막유착정도를 비교한 후 조직을 얻어 Hematoxylin과 Eosin으로 염색한 후 흉막의 비후정도를 현미경으로 관찰하였다.

## 결 과

Tetracycline과 doxycycline의 pH를 측정한 결과 tetracycline 5 mg/ml은 pH 2.64, 10 mg/ml은 pH 2.46, 20 mg/ml은 pH 2.13, doxycycline 5 mg/ml은 pH 2.50, 10 mg/ml은 pH 2.20, 20 mg/ml은 pH 2.03이었다. 두 약제의 pH를 비교하였을 때 같은 농도하에서는 doxycycline이 tetracycline보다 낮은 pH를 보였다(Table 2).

육안적으로 관찰한 세 군의 흉막유착 정도는 Tc 20군에서 6 마리 중 5 마리가 grade I의 흉막유착을 보여주었으며 나머지 한 마리는 제 22일째 사망하였다. D 7군 6 마리 중 3 마리는 G I, 또다른 3 마리는 G II의 흉막 유착을 보였으며, D 20군 6 마리 중 2 마리는 grade II, 또다른 2 마리는 grade III, 나머지 2 마리는 4일째와 13일째에 각각 사망하였다(Table 3). 사망한 세 마리의 토끼 부검결과 공통적으로 혈흉과 함께 폐실질의 심한 괴사를 관찰할 수 있었다.

병리학적 소견상 정상 흉막은 폐실질을 둘러싼 얇은 한층의 중피세포로 되어있는데 반해(Fig. 1-A) Grade I의 흉막유착을 보인 조직은 내측 늑막의 국소적 섬유성 비후를 볼 수 있었으며(Fig. 1-B), Grade II의 흉막유착을 보인 조직은 아래쪽으로부터 폐포조직, 내측늑막, 두터운 섬유조직의 증식, 벽측 늑막, 골격근과 늑골을 관찰할 수 있었다(Fig. 1-C). 또한 Grade III의 흉막유착을

Table 1. Grading of Pleural Symphysis

Grade	Description
0	Normal pleural space
I	Scattered adhesions by several fibrous bands
II	Complete adhesion of the pleural space
III	Grade II lesion with necrosis of the lung

Table 2. The Comparison of pH between Tetracycline and Doxycycline

Tetracycline	pH	Doxycycline	pH
20 mg/ml	2.13	20 mg/ml	2.03
10 mg/ml	2.46	10 mg/ml	2.20
5 mg/ml	2.64	5 mg/ml	2.45

보인 조직은 치밀한 흉막의 결합과 함께 기저 폐포조직의 괴사를 볼 수 있었다(Fig. 1-D).

## 고찰

자연기흉은 외상이 아닌 다른 원인으로 인한 폐흉막의 파열로 공기가 흉강내로 축적되어서 흉강내의 압력 증가와 함께 폐가 허탈된 상태를 말하며 그 진단 및 치료에 있어 별 어려움이 없이 해결되는 것이 보통이다. 그러나 일단 기흉의 상태가 해결되어도 재발하는 예가 드물지 않으며 기흉을 일으킨 선행질환에 따라서는 기흉의 해결이 용이 하지 않은 경우도 종종 있다. 치료방

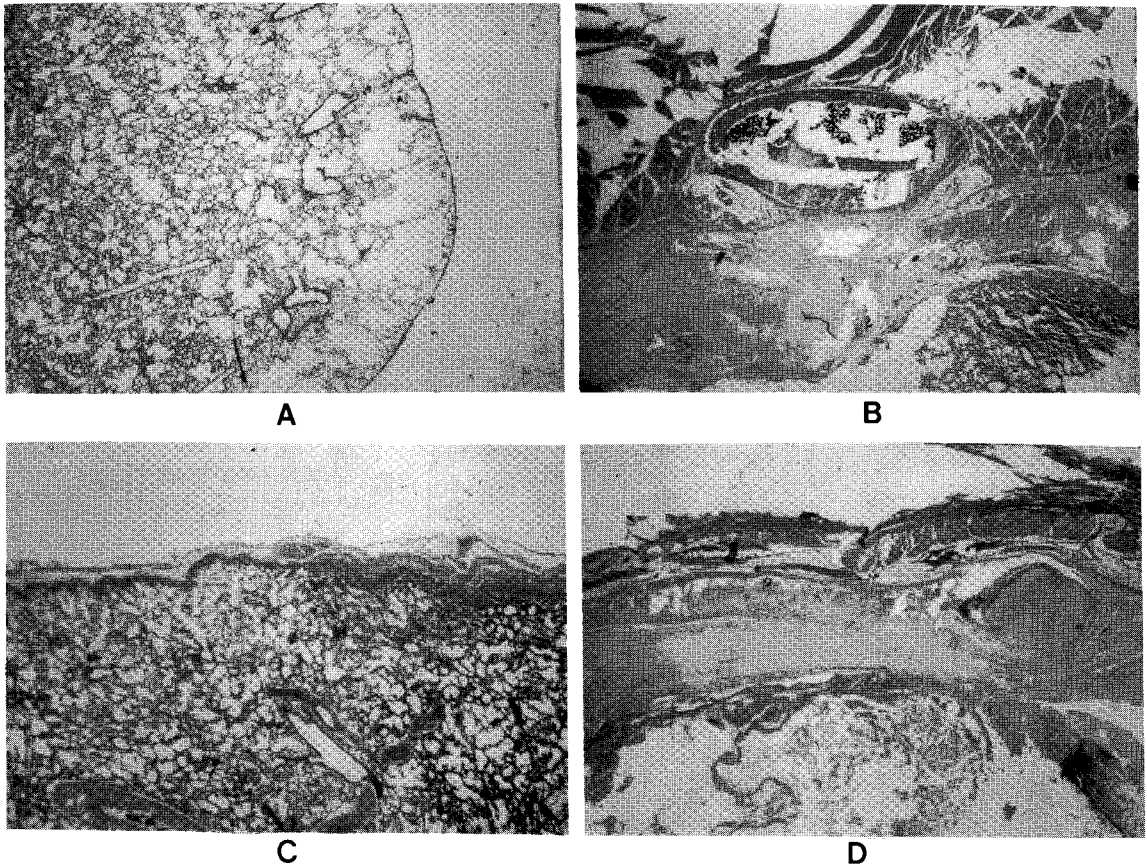


Fig. 1. The photomicrographs of lung biopsy

A. Grade 0 pleurodesis shows normal visceral pleura. B. Grade I pleurodesis shows variable degree of thickening of visceral pleura. C. Grade II pleurodesis shows complete obliteration of pleural space by fibrous tissue D. Grade III pleurodesis shows complete pleural symphysis with necrosis of adjacent parenchymal lung tissue. (H & E,  $\times 40$ )

Table 3. The Results of Pleurodesis

Group	Pleurodesis Grade				
	0	I	II	III	Death
Tc 20 (n=6)	0	5	0	0	1
D 7 (n=6)	0	3	3	0	0
D 20 (n=6)	0	0	2	2	2

Abbreviation: Tc 20-Tetracycline 20 mg/ml/kg, D 7-Doxycycline 7mg/ml/kg, D 20-Doxycycline 20 mg/ml/kg

법에 있어 흑자는 반복적인 늑막천자등의 보존적인 치료법에 매달리는가 하면 적극적으로 개흉술을 시행하기도 한다<sup>4)</sup>.

한편 진행된 악성종양환자에서 악성흉막삼출액은 가장 흔하고 힘든 합병증 중의 하나이다. 이러한 문제를 가진 환자들의 예후는 불량하지만, 악성 흉막 삼출액을 잘 조절할 경우 많은 환자들이 상당기간 생존하므로 이의 효과적인 조절은 매우 중요하다. 악성 흉막 삼출액의 적절한 치료법에 대하여는 논란이 많으며, 종종 강력한 화학요법이나 반복적인 흉막강 천자로 조절하기도 하지만, 흉관삽입 배액후 흉막유착제의 흉막강내 주입으로 화학적 흉막유착을 시키는 것이 보통이다<sup>5~9)</sup>.

이러한 재발성 자연기흉이나 악성흉막삼출액을 가진 환자에게 재발을 막기위한 한가지 시도로 화학적 흉막유착술이 시행되어 왔는데 여러 약제 중 tetracycline은 1972년 Rubinson 등에 의해 처음 소개된 이래 가장 안전하고 경제적이며 효과적인 경화제로 애용되어왔다<sup>10)</sup>.

그러나 1991년 중반부터 주사용 tetracycline의 생산이 중단됨에 따라 이를 대체할만한 약제가 필요하게 되었으며, 같은 계열의 약제인 doxycycline과 minocycline이 주목받게 되었다. 그 동안 doxycycline의 흉막유착효과에 대한 몇몇 임상보고는 있었으나<sup>11~13)</sup>, 동물실험에 의한 검증은 없었기에 본 연구를 기획하게 되었다.

먼저 토끼를 이용한 tetracycline의 흉막유착효과에 대한 실험을 살펴보면 Sahn 등<sup>14)</sup>은 여러 경화제의 pH를 측정한 후 흉막유착의 한가지 중요한 결정인자로서의 pH의 중요성을 강조하였다. 그들은 tetracycline, mechlorethamine, quinacrine, bleomycine, 5-fluoracil등의 pH를 측정하였는데, 이 중 tetracycline 15~20 mg/ml의 pH가 2.0~2.5로 가장 낮았으며, 흉수로 희석된 후

의 변화도 작았다. 또한 임상과 실험 양자에서 일치되게 높은 흉막유착율을 보였다. 이에 본 연구에서도 pH를 측정 비교한 결과 같은 농도의 doxycycline이 tetracycline 보다 낮은 pH를 보였으며, 같은 doxycycline의 경우 농도가 증가함에 따라 더 낮은 pH를 보였다. 이로 미루어 고농도 doxycycline의 보다 강력한 흉막유착효과를 예측할 수 있었다.

Thorsrud<sup>15)</sup>는 tetracycline을 실험동물의 늑막강에 주입하였을때 mesothelial cell의 파괴가 일어남을 관찰하였는데 Tetracycline 100 mg을 토끼의 늑막강에 주입한 지 한 시간만에 대부분의 mesothelial cell이 떨어져 나갔다. 그는 또한 다른 경화제들을 연구하였으며 tetracycline이 가장 민물만한 흉막유착제임을 발견하였다. Sahn과 Potts<sup>16)</sup>는 tetracycline 35 mg/kg을 주사한지 34일째에 토끼의 늑막을 조사하였을때 흉막유착이 잘 일어났음을 관찰하였으며 저용량의 tetracycline, 즉 7 mg/kg의 경우는 반응이 훨씬 적게 일어나며 생리 식염수의 경우, 반응이 없음을 보았다. 또한 Macoviac 등<sup>17)</sup>은 폐늑막간의 공기누출이 활발한 동안에도 고농도 tetracycline의 흉막유착 효과가 훌륭함을 관찰하였다.

Tetracycline의 재발성 기흉이나 악성 흉막 삼출액을 가진 환자에서의 임상연구는 여러 보고가 있었으며<sup>1,2)</sup>, 국내에서도 노 등<sup>4)</sup>과 안 등<sup>3)</sup>의 보고가 있었다.

저자들의 실험에서 28일째 시행한 개흉술로 얻은 조직의 병리소견상 중피세포의 소실과 다양한 정도의 섬유조직 증대가 보였는데, tetracycline과 doxycycline 사이에 별다른 차이점은 발견되지 않았다. Doxycycline 7 mg/ml/kg군과 Doxycycline 20 mg/ml/kg군을 비교하였을 때 Doxycycline 20 mg/ml/kg군이 보다 강력한 흉막유착효과를 보였는데 이는 약제의 농도에 따른 pH의 변화와도 관련있을 것으로 추정된다. 또한 같은 농도의 Doxycycline 20 mg/ml/kg군과 Tetracycline 20 mg/ml/kg군을 비교하였을 때 Doxycycline 20 mg/ml/kg군이 훨씬 우수한 흉막유착효과를 보였으며, Doxycycline 7 mg/ml/kg군이 Tetracycline 20 mg/ml/kg군보다 더 나은 흉막유착효과를 보인 것으로 보아 doxycycline이 tetracycline보다 강력한 흉막유착효과를 가짐을 알 수 있었다. 세군 중 가장 확실한 흉막유착효과를 보인 군은 Doxycycline 20 mg/ml/kg군이었는데 높은 사망율과 폐

의 피사를 고려하면 그 용량이 너무 많은 것으로 생각되며, Doxycycline 7 mg/ml/kg군의 흉막유착효과가 그런 대로 우수하면서 합병증이 적었던 점을 고려하면 kg당 7 mg이나 이보다 약간 많은 정도가 적정량일 것으로 생각한다.

최근 악성 흉막 삼출액에 대한 doxycycline의 효과에 대하여 팔목할만한 보고가 있었다. Robinson등<sup>18)</sup>은 21명의 악성 흉막 삼출액을 가진 환자에게 흉관삼판술을 시행하여 흉수를 배액하고 폐장을 확장시킨 후 doxycycline을 주입하여 88%에서 만족할만한 흉막유착효과를 얻었으며 문헌을 고찰하여 여러 흉막 경화제와 비교하였을때 합병증과 경제적인 측면에서 doxycycline이 우수함을 보고하였다. 또한 Walker-Renard 등<sup>19)</sup>은 그동안 보고된 악성흉막 삼출액의 화학적 유착을 위한 여러 약제의 효과와 특성을 재검토한 결과 tetracycline의 대체약제로 doxycycline과 minocycline을 추천하였다.

저자들의 병원에서도 몇예의 임상경험이 있었던 바 일시적인 발열과 통증 이외의 부작용은 없었으며 거의 전 예에서 우수한 흉막유착을 보였다.

결론적으로 본 연구에서 doxycycline은 tetracycline 못지않은 우수한 흉막유착효과를 보여주었으며, 임상에서 사용시 그 적정용량은 독성을 고려하여 tetracycline 보다 적게 써야할 것으로 생각한다.

## 요 약

**연구배경:** Tetracycline의 흉막강내 주입은 오랫동안 악성 흉막삼출액이나 재발성 기흉을 가진 환자에게 화학적 흉막유착술의 가장 흔한 방법으로 사용되어왔다. 그러나 최근 주사용 tetracycline의 제조가 중단됨에 따라 이를 대체할만한 시약이 필요하게 되었으며, 이에 저자들은 같은 계열의 약제인 doxycycline을 토끼의 흉막강에 주입하여 이의 흉막유착효과를 tetracycline과 비교하고자 하였다.

**방법:** 평균 2.6 kg의 뉴질랜드 백색 토끼 18 마리를 여섯 마리씩 세 군으로 나누어 각 군에 tetracycline 20 mg/ml/kg, doxycycline 7 mg/ml/kg, doxycycline 20 mg/ml/kg를 우측 흉막강에 주입한 후 제 28일에 개흉술을 시행하여 흉막유착 정도를 비교하였다.

## 결과:

- 1) Tetracycline 20 mg/ml/kg를 주입한 여섯 마리의 토끼 중 다섯 마리는 여러 개의 섬유대에 의한 국소적인 흉막유착을 보였으며 나머지 한 마리는 사망하였다.
- 2) Doxycycline 7 mg/ml/kg를 주입한 여섯 마리의 토끼 중 세 마리는 국소적 흉막유착을 보였으며 나머지 세 마리는 섬유조직에 의한 치밀한 흉막유착을 보였다.
- 3) Doxycycline 20 mg/ml/kg를 주입한 여섯 마리의 토끼 중 두 마리는 치밀한 흉막유착을 보였으며, 다른 두 마리는 치밀한 흉막유착과 함께 기저 폐실질의 피사를 보였고, 나머지 두 마리는 사망하였다.

**결론:** Doxycycline의 흉막유착효과는 tetracycline에 비해 대등하거나 더 강력한 것으로 생각되며, 7mg/ml/kg의 용량으로 별다른 부작용 없이 충분한 흉막유착효과가 얻어졌다.

## REFERENCES

- 1) Rubinson RM, Bolooki H: Intrapleural tetracycline for control of malignant effusion: a preliminary report. *South Med J* 65:847, 1972
- 2) Zaloznik AJ, Oswald S, Langin M: Intrapleural tetracycline in malignant pleural effusions. *Cancer* 51:752, 1983
- 3) 안홍남, 한승세, 김규태 : Tetracycline의 늑막유착 효과가 자연기흉의 재발에 미치는 영향. *대한흉부외과학지* 21:447, 1988
- 4) 노태훈, 김원근, 조규석, 박주철, 유세영 : 흉막유착술이 자연기흉의 재발방지에 미치는 영향. *경희의학* 3:212, 1987
- 5) Austin EH, Flye MW: The treatment of recurrent malignant pleural effusion. *Ann Thoracic Surg* 28:190, 1979
- 6) Chernow B, Sahn SA: Carcinomatous involvement of the pleura: An analysis of 96 patients. *Am J Med* 63:695, 1977
- 7) Gravelyn TR, Michelson MK, Gross BH, Sitrin RG: Tetracycline pleurodesis for malignant pleural effusions. A 10 year retrospective study. *Can-*

- cer **59**:1973, 1987
- 8) Hausheer RH, Yarbrow JW: Diagnosis and treatment of malignant pleural effusion. *Semin Oncol* **12**:54, 1985
  - 9) McAlpine LG, Hulks G, Thomson NC: Management of recurrent malignant pleural effusion in the United Kingdom: survey of clinical practice. *Thorax* **45**:699, 1990
  - 10) Heffner JE, Unruh LC: Tetracycline pleurodesis. Adios, farewell, adieu. *Chest* **101**:5 1992
  - 11) Kimura S, Sugiyama Y, Izumi T, Hayashi R, Kosaka K: Intrapleural doxycycline for control of malignant pleural effusion. *Curr Ther Res* **30**:515 1981
  - 12) Muir JF, Defouilloy C, Ndarutize S: The use of intrapleural doxycycline by lavage and drainage in recurrent malignant pleural effusions. *Rev Mal Respir* **4**:29 1987
  - 13) Mansson S: Treatment of malignant pleural effusion with doxycycline. *Scand Infect Dis* **53** (Suppl):29 1988
  - 14) Sahn SA, Good JT, Potts DE: The pH of sclerosing agents: A determinant of pleural symphysis. *Chest* **76**:198 1979
  - 15) Thorsrud GK: Pleural reaction to irritants: An experimental study with special reference to pleural adhesions and concrescence in relation to pleural turn over of fluid. *Acta Chir Scand* **355** (suppl):11 1965.
  - 16) Sahn SA, Potts DE: The effect of tetracycline on rabbit pleura. *Am Rev Respir Dis* **117**:493 1978
  - 17) Macoviac JA, Stephenson LW, Ochs R, Edmunds LH: Tetracycline pleurodesis during active pulmonary-pleural air leak for prevention of recurrent pneumothorax. *Chest* **81**:78 1982
  - 18) Robinson LA, Fleming WH, Galbraith TA: Intrapleural doxycycline control of malignant pleural effusions. *Ann Thorac Surg* **55**:1115 1993
  - 19) Walker-Renard PB, Vaughan LM, Sahn SA: Chemical pleurodesis for malignant pleural effusions. (Review) *Ann Int Med* **120**:56, 1994